Praxis der EKG-Auswertung

Übungsbuch und Atlas

Rainer Klinge und Sybille Klinge

6., korrigierte Auflage

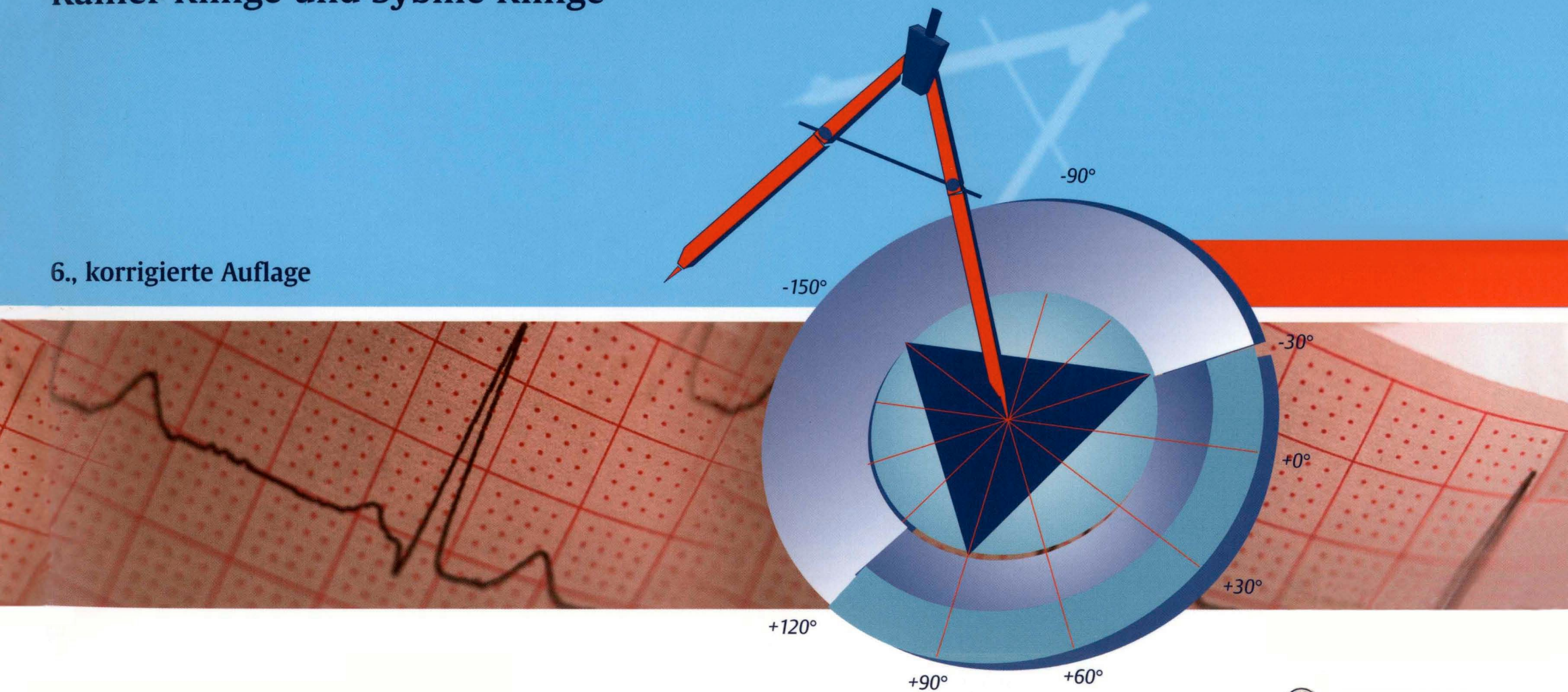

Thieme

Praxis der EKG-Auswertung

Übungsbuch und Atlas

Rainer Klinge und Sybille Klinge

6. korrigierte Auflage

105 Elektrokardiogramme in 235 Einzeldarstellungen,
26 Zeichnungen, 8 Tabellen, 40 Merkkästen



2003
Georg Thieme Verlag
Stuttgart · New York

Dr. med. Rainer Klinge
Chefarzt der Medizinischen Klinik
des Kreiskrankenhauses Goslar
Kösliner Straße 12
38642 Goslar

Dr. med. Sybille Klinge
Zehnstraße 21
38640 Goslar

Die Deutsche Bibliothek – CIP Einheitsaufnahme

Klinge, Rainer:
Praxis der EKG-Auswertung : Übungsbuch und Atlas / Rainer Klinge und Sybille Klinge. – 6. korr. Aufl. – Stuttgart ; New York : Thieme, 2003
NE: Klinge, Sybille:

1. Aufl. 1981
2. Aufl. 1983
3. Aufl. 1989
4. Aufl. 1996
5. Aufl. 2000

Geschützte Warennamen (Warenzeichen) werden **nicht** besonders kenntlich gemacht. Aus dem Fehlen eines solchen Hinweises kann also nicht geschlossen werden, daß es sich um einen freien Warennamen handele.

Das Werk, einschließlich aller seiner Teile, ist urheberrechtlich geschützt. Jede Verwertung außerhalb der engen Grenzen des Urheberrechtsgesetzes ist ohne Zustimmung des Verlages unzulässig und strafbar. Das gilt insbesondere für Vervielfältigungen, Übersetzungen, Mikroverfilmungen und die Einspeicherung und Verarbeitung in elektronischen Systemen.

© 1981, 1996, 2000, 2003 Georg Thieme Verlag
Rüdigerstraße 14, D-70469 Stuttgart
http://www.thieme.de
Printed in Germany

Satz: A. Hädicke, DTP, Stuttgart
Druck: Gutmann + Co., Heilbronn
Umschlaggestaltung: Thieme Verlagsgruppe

ISBN 3-13-596806-5

1 2 3 4 5 6

Wichtiger Hinweis:

Wie jede Wissenschaft ist die Medizin ständigen Entwicklungen unterworfen. Forschung und klinische Erfahrung erweitern unsere Erkenntnisse, insbesondere was Behandlung und medikamentöse Therapie anbelangt. Soweit in diesem Werk eine Dosierung oder eine Applikation erwähnt wird, darf der Leser zwar darauf vertrauen, daß Autoren, Herausgeber und Verlag große Sorgfalt darauf verwandt haben, daß diese Angabe **dem Wissensstand bei Fertigstellung des Werkes** entspricht.

Für Angaben über Dosierungsanweisungen und Applikationsformen kann vom Verlag jedoch keine Gewähr übernommen werden. **Jeder Benutzer ist angehalten**, durch sorgfältige Prüfung der Beipackzettel der verwendeten Präparate und gegebenenfalls nach Konsultation eines Spezialisten, festzustellen, ob die dort gegebene Empfehlung für Dosierungen oder die Beachtung von Kontraindikationen gegenüber der Angabe in diesem Buch abweicht. Eine solche Prüfung ist besonders wichtig bei selten verwendeten Präparaten oder solchen, die neu auf den Markt gebracht worden sind. **Jede Dosierung oder Applikation erfolgt auf eigene Gefahr des Benutzers.** Autoren und Verlag appellieren an jeden Benutzer, ihm etwa auffallende Ungenauigkeiten dem Verlag mitzuteilen.

Vorwort zur 4. Auflage

Die vorliegende Auflage wurde vollständig überarbeitet, wobei das Konzept des Buches nicht geändert wurde.
Das äußere Erscheinungsbild ist durch die farbliche Gestaltung aufgelockert und ansprechender. Der Lehrinhalt wurde beträchtlich vermehrt, Merkkästen eingeführt und das Tabellarium erweitert.
Die Einleitung beinhaltet eine kurzgefaßte systematische Anleitung zur EKG-Auswertung. Besonders hervorgehoben ist die Achsenbestimmung, ohne die eine sichere EKG-Bearbeitung nicht möglich ist. Darüber hinaus wird die Nomenklatur der Erregungsrückbildungsstörungen besprochen. Die für die EKG-Auswertung wichtigsten Tabellen auf den vorderen Umschlagsseiten wurden vervollständigt.
Die ersten 75 EKGs sind relativ leicht auszuwerten, es folgen Befunde mit höherem Schwierigkeitsgrad. Die Befunde sind durcheinandergewürfelt, so daß das Problem des nachfolgenden EKG nicht logisch vorausgesetzt werden kann. Für eine systematische Bearbeitung ist das Stichwortverzeichnis ausführlich ausgearbeitet.
Im Text wurden zahlreiche Ergänzungen und Verbesserungen vorgenommen. Zu den vorliegenden Befunden wurden mehrere Vergleichs- bzw. Kontroll-EKGs zusätzlich abgebildet und kommentiert.
Die Zahl der auszuwertenden Elektrokardiogramme wurde auf 105 erhöht. Insgesamt wurden die klinischen Belange stärker berücksichtigt, so daß die EKG-Beispiele zu Fallbeschreibungen und klinischen Diskussionen ausgebaut wurden. Auch therapeutische Gesichtspunkte werden stellenweise erörtert. Erstmals wurde dieser Auflage ein EKG-Lineal beigelegt. In Verbindung mit den in Originalgröße reproduzierten EKGs kann die Routinebefundung so optimal eingeübt werden. Die Handhabung des Lineals ist auf der inneren rückwärtigen Umschlagseite erklärt.
Für konstruktive Kritik am Text danken wir zahlreichen Kolleginnen und Kollegen sowie auch unseren Studenten und möchten an dieser Stelle weiterhin um kritische Stellungnahmen bitten.
Herrn Dr. Becker und Herrn Rodriguez vom Thieme Verlag danken wir für die nun schon seit vielen Jahren bewährte Zusammenarbeit sowie für zahlreiche konstruktive Beiträge, Frau Zulfiqar für die Schreibarbeiten.

Goslar, im Sommer 1995 — Sybille und Rainer Klinge

Vorwort zur 1. Auflage

Diese EKG-Sammlung entstand auf Wunsch von zahlreichen EKG-Kurs-Teilnehmern, die nach Studienmaterial fragten. Sie soll dem zur Übung und Weiterbildung in der Auswertung und Deutung von Elektrokardiogrammen dienen, der bereits ein entsprechendes Werk durchgearbeitet hat.
Das vorliegende Buch besteht aus vier Teilen: der Einleitung, in der neben einer Anleitung zur routinemäßigen Auswertung von Elektrokardiogrammen die Bestimmung der Achsen von P, QRS und T erklärt wird und die international übliche Nomenklatur der Erregungsrückbildungsstörungen aufgeführt ist; den EKG-Streifen mit den dazugehörigen klinischen Angaben; der Auswertung mit teilweise umfangreichen Bemerkungen sowie den leeren Auswertbögen für den Leser.
Die EKG-Ausschnitte sind in Originalgröße abgebildet, die Ermittlung der Zeitwerte kann daher mit einem EKG-Lineal durchgeführt werden. Der Leser gewöhnt sich auf diese Weise von Anbeginn an die übliche Auswertpraxis.
Auf dem Umklappdeckel der vorderen Einbandseite sind der Cabrera-Kreis und einige für die Auswertung nützliche Tabellen abgebildet.
Die Sammlung enthält sowohl Normalbefunde als auch Streifen, in denen mehrere Diagnosen zu stellen sind. Die Befunde sind durcheinandergewürfelt, so daß der Leser nicht aus der Reihenfolge die zu erwartenden Diagnosen ableiten kann. Einige Normalbefunde sind u.a. zur Übung in der Achsenbestimmung vorangestellt, die Einleitung nimmt Bezug auf diese Elektrokardiogramme.
In den Bemerkungen zu den Elektrokardiogrammen und deren Auswertung sind die Probleme herausgestellt, die dem noch wenig Geübten erfahrungsgemäß die größten Schwierigkeiten bereiten. Es konnte hier natürlich nur eine Problemauswahl getroffen werden. Das Stichwortverzeichnis ist umfangreich; aufgeführt sind u.a. Diagnosen, Einzel- und Detailbefunde. Es ist jeweils angegeben, welcher Befund in welchen Elektrokardiogrammen auftaucht. Dem Leser ist somit die Möglichkeit gegeben, neben der Auswertung durcheinandergewürfelter Elektrokardiogramme einzelne Befunde systematisch zu erfassen und durchzuarbeiten.
Wir danken Schwester Hildegard Kokoschinsky, die sehr viel Mühe und Sorgfalt darauf verwandte, störungsfreie und graphisch wohl ausgewogene EKG-Streifen zu registrieren, Herrn Dr. Mathias Gudjons, der uns mehrere Elektrokardiogramme heraussuchte und Frl. Gisela Richter, die die Schreibarbeiten übernahm. Herr Döllert vom Georg Thieme Verlag hatte Verständnis für unsere zahlreichen Wünsche. Von Herrn Rodriguez wurde das Manuskript bis zum Druck in gewohnter Zuverlässigkeit und Schnelligkeit bearbeitet.

Hannover,
im Frühjahr 1980 — Sybille und Rainer Klinge

Inhaltsübersicht

Routinemäßige Auswertung eines EKG 1
Arbeitsanleitung 1
Bestimmung der Herzfrequenz 1
Ausmessen der Zeitwerte 1
Bestimmung der Achsen von P, QRS und T 2
Weitere Auswertung anhand des Befundbogens 5
Nomenklatur der Erregungsrückbildungsstörungen 6
Frequenzbereiche tachykarder Rhythmusstörungen 8
Praxisteil (EKG-Abbildungen, klinische Angaben, Befundung, Bemerkungen, Vergleichsbefunde) 9
Sachverzeichnis 221
Anhang (leere Befundbögen zum Kopieren) 227

Verzeichnis der Tabellen

Erste innere Umschlagsseite

- obere Grenzwerte PQ-Zeit, Mittelwerte QT-Zeit
- die wichtigsten Normgrößen
- Herzwandlokalisationen im EKG

Zweite innere Umschlagsseite

- Schweregrade der Herzinsuffizienz
- Klassifizierung der Antiarrhythmika
- Klassifikation der ventrikulären Extrasystolie aufgrund von 24-Stunden-EKG-Aufzeichnungen nach Lown
- Grenzwerte der physiologischen Achsendivergenz
- Intervall in Millisekunden/Herzfrequenz

Erregungsrückbildungsstörungen 8
Frequenzbereiche tachycarder Rhythmusstörungen 8
Frequenzbereiche tachycarder Rhythmusstörungen 66

Verzeichnis der Skizzen

Innere Umschlagsseiten: Cabrerakreis, Lagetypen
2 Anatomie des Erregungsbildungs- und Leitungssystems
2 Hauptvektoren der Erregungsausbreitung im Herzen
3–4 Vektorermittlung anhand des Eindhovendreiecks
4 Cabrerakreis
6–7 Erregungsrückbildungsstörungen
10 normale Erregungsausbreitung im Herzen
18 Erregungsausbreitung bei Linksschenkelblock
42 Präexzitation
84 Erregungsausbreitung bei Rechtsschenkelblock
86 Erregungsausbreitung bei Rechtsschenkelblock plus linksanteriorem Hemiblock

Merkkästen

Normale Erregungsausbreitung *10*
Überhöhte T-Wellen *12*
Linksanteriorer Hemiblock *14*
S in V6 *14*
Überhöhte T-Wellen *16*
Erregungsausbreitung bei Linksschenkelblock *18*
AV-Blockierungen *20*
Sagittaltyp *22*
Herzinfarkt Stadium I *24*
AV-Block, Ursachen *26*
Erregungsausbreitung bei linksanteriorem Hemiblock *28*
Indizes der linksventrikulären Hypertrophie *30*
Herzinfarkt Stadium II *34*
Extrasystolie *36*
Coronares Risikoprofil *38*
Präexzitation *42*
AV-Knoten-Rhythmus *50*
Extrasystolie *52*
Herzinfarkt Stadium I–II *54*
Herzwandaneurysma *68*
Herzinfarkt Stadium III *68*
Sagittaltyp *72*
Erregungsausbreitung bei linksanteriorem Hemiblock *76*
AV-Blockierungen *82*
Erregungsausbreitungsstörungen bei Rechtsschenkelblock *84*
Erregungsausbreitung bei Rechtsschenkelblock und linksanteriorem Hemiblock *86*
Chronische Rechtsherzbelastung *88*
Herzwandaneurysma, Komplikationen *92*
Hinweise auf Herzwandaneurysma *94*
Schenkelblock *96*
P-mitrale *98*
P-mitrale *102*
P-pulmonale *104*
PQ-Zeiten und Achsen der P-Wellen bei supraventrikulären Rhythmen *108*
AV-Blockierungen *110*
Inkompletter Linksschenkelblock *122*
PQ-Zeiten und Achsen der P-Wellen bei supraventrikulären Rhythmen *124*
Schrittmachertypen *130*
Präexzitation *156*
Ursachen einer QRS-Verbreitung bei P-cardiale *182*

Abkürzungen

Abl.	=	Ableitung	i.RSB	=	inkompletter Rechtsschenkelblock
aVF	=	augmented voltage foot (Goldberger)	KHK	=	koronare Herzkrankheit
			LAH	=	linksanteriorer Hemiblock
aVL	=	augmented voltage left (Goldberger)	LDH	=	Laktat-Dehydrogenase
			LGL	=	Lown-Ganong-Levine-Syndrom
aVR	=	augmented voltage right (Goldberger)	LSB	=	Linksschenkelblock
			PTCA	=	perkutane transluminale Koronarangioplastie
BWA	=	Brustwandableitung			
CPK	=	Kreatin-Phospho-Kinase	RSB	=	Rechtsschenkelblock
Erbs	=	Erregungsrückbildungsstörungen	SM	=	Schrittmacher
GOT	=	Glutamat-Oxalat-Transaminase	SVES	=	supraventrikuläre Extrasystole
GPT	=	Glutamat-Pyruvat-Transaminase	VES	=	ventrikuläre Extrasystole
HBDH	=	Hydroxy-Butyrat-Dehydrogenase	VW	=	Vorderwand
i.LSB	=	inkompletter Linksschenkelblock	WPW	=	Wolff-Parkinson-White

Einleitung

Routinemäßige Auswertung eines Elektrokardiogrammes

Arbeitsanleitung

Bei der Auswertung von Elektrokardiogrammen empfiehlt es sich, streng schematisch vorzugehen. Auf diese Weise ist die Wahrscheinlichkeit, Details zu übersehen, am geringsten. Aus diesem und auch aus praktischen Beweggründen heraus wurde ein EKG-Auswertbogen entwickelt, in den die Daten eingetragen werden.
Sämtliche Ausschnitte der in diesem Buch dargestellten Elektrokardiogramme sind in Originalgröße abgebildet, so daß die Zeitwerte mit den üblichen EKG-Linealen ausgemessen werden können. Die Eichung (Verstärkung) ist stets so eingerichtet, daß ein Zentimeter einem Millivolt entspricht.
Die Papiervorlaufgeschwindigkeit (Schreibgeschwindigkeit) beträgt 50 mm/sec, wenn über den Kurven keine andere Geschwindigkeit angegeben ist.
Der Leser sollte sich zunächst die klinischen Angaben zu dem Patienten durchlesen und dann selbst auf dem photokopierten Befundzettel die Auswertung vornehmen. Sehen Sie sich bitte erst dann den im Buch ausgedruckten Befund an und vergleichen Sie ihn mit Ihren Ergebnissen. Wichtige Details und Fehlerquellen werden auf der linken Seite unter „Bemerkungen" diskutiert. Bei Bedarf sollten Sie noch zusätzlich ein Lehrbuch hinzuziehen, das dieses Übungsbuch nicht ersetzen kann und soll.
Auf Seite 220 ist die Auswertung eines Elektrokardiogramms mit dem EKG-Lineal in den einzelnen Schritten kurz zusammengefaßt. Ein EKG-Lineal liegt diesem Buch bei.

Bestimmung der Herzfrequenz

Zunächst verschafft man sich einen orientierenden Überblick, welcher Rhythmus vorliegt, ob es sich um einen Sinusrhythmus handelt oder ob andere Erregungsbildungszentren die Schrittmacherfunktionen innehaben. Es wird also festgelegt, welches der Grundrhythmus ist, und von diesen Aktionen werden in nachstehend beschriebener Weise die Zeitwerte und Achsen ermittelt.
Das EKG-Lineal wird so angelegt, daß die links oben abgebildete Pfeilspitze auf die Spitze eines QRS-Komplexes zeigt. Die Frequenz wird entsprechend der Zahl der auf dem Lineal angegebenen R-R-Abstände abgelesen. Schwankt die Frequenz, so wird der Minimal- und der Maximalwert angegeben. Sind nur zwei oder drei Herzaktionen abgebildet, so muß man die Herzfrequenz errechnen: eine Minute (= 60 sec) wird geteilt durch einen R-R-Abstand: 60 (sec): z.B. 0,8 (sec) = 600:8 = 75 (Aktionen in der Minute).
Der R-R-Abstand kann durch Auflegen des EKG-Lineals bestimmt werden (Sekundenskala) oder aber durch Abzählen der Kästchen: Ein großes Kästchen ist unterteilt in 10 kleine Kästchen à jeweils 0,02 sec.

Es muß streng darauf geachtet werden, ob das EKG mit einer Papiervorlaufgeschwindigkeit von 50 oder 25 mm/sec registriert wurde. Auf dem Lineal sind für beide Geschwindigkeiten Frequenz- und Sekundenskala angegeben.

Ausmessen der Zeitwerte

Nach der Bestimmung der Herzfrequenz werden die Zeitwerte ermittelt. Zum Ausmessen wird zunächst stets die Ableitung II verwandt, da in dieser Ableitung sowohl die P-Welle als auch der QRS-Komplex am sichersten abzugrenzen sind. Der Grund hierfür liegt darin, daß die Achse der P-Welle und auch die des QRS-Komplexes (elektrische Herzachse) in den meisten Fällen in etwa in die Richtung der Ableitung II zeigen. Beträgt die Achse der P-Welle jedoch z.B. 0 Grad, so wird man vergleichend oder ergänzend Ableitung I (0°) hinzuziehen. Es wird also kontrolliert, ob in anderen Ableitungen der Beginn einer P-Welle oder eines QRS-Komplexes schon früher zu erkennen ist. Gültig ist jeweils die früheste Abweichung von der isoelektrischen Linie, wobei gleichgültig ist, in welcher Ableitung sie zu sehen ist. Dasselbe gilt für die letzte Abweichung von der isoelektrischen Linie für das Ende der P-Welle oder des QRS-Komplexes sowie der T-Welle (QT-Zeit).

Bestimmung der Achsen von P, QRS und T

Da in vielen EKG-Büchern eine Anleitung zur Achsenbestimmung fehlt, soll nachstehend die Methode erklärt werden. Die Achsenbestimmung ist aus mehreren Gründen wichtig: Der Auswerter wird an eine vektorielle Deutung des EKG gewöhnt, viele pathologische Veränderungen können sich leicht ableiten lassen, wenn man mit Vektoren umzugehen versteht. Die Beschreibung des EKG wird durch das Nennen von Gradzahlen erheblich vereinfacht. Änderungen der Herzachse können auch innerhalb eines Lagetyps genau angegeben werden. Außerdem bietet die Achsendivergenz, d.h. der Winkel zwischen den Vektoren der Erregungsausbreitung und der Erregungsrückbildung in den Kammern, einen wichtigen Parameter (siehe Seite 4 links unten und Tabelle auf dem vorderen Umschlagdeckel). Die Kenntnis der normalen (und später auch der pathologischen) Erregungsausbreitung ist wichtig. Aus diesem Grund wird hier das Erregungsbildungs- und -leitungssystem sowie der normale Erregungsablauf zur Erinnerung skizziert.

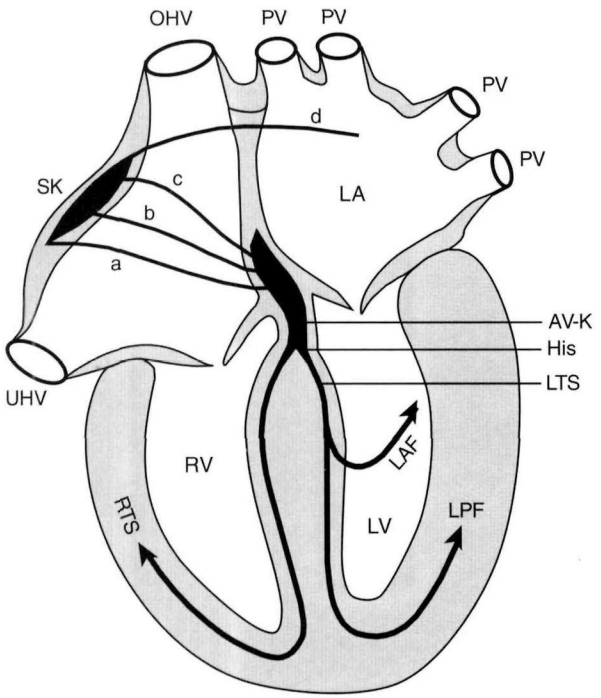

a b c – internodale Leitungsbahnen
d – Bachmannsches Bündel
OHV – obere Hohlvene
UHV – untere Hohlvene
PV – Pulmonalvene
SK – Sinusknoten
AV-K – AV-Knoten
His – Hissche Bündel
LA – linkes Atrium
LV – linker Ventrikel
RV – rechter Ventrikel
LTS – linker Tawara-Schenkel
LAF – linksanteriorer Faszikel
LPF – linksposteriorer Faszikel
RTS – rechter Tawara-Schenkel

Schematische Zeichnung:
Anatomie Erregungsbildungs- und -leitungssystem

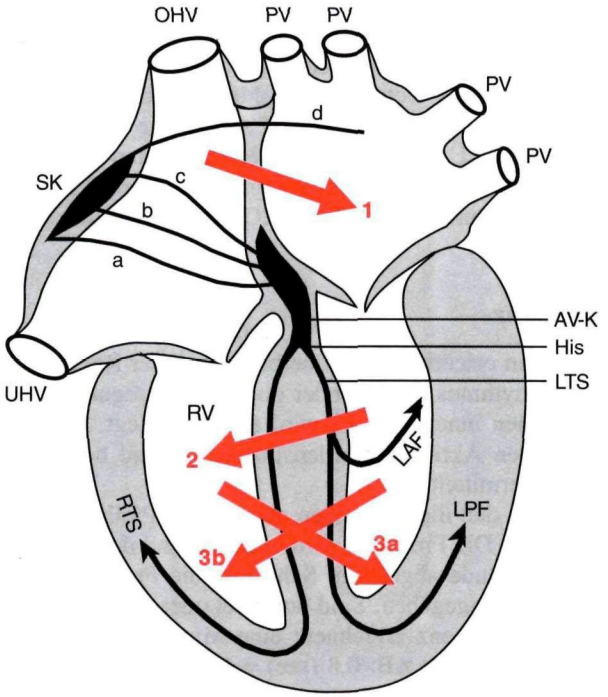

1 – Vorhofvektor (Achse P)
2 – septaler Vektor (initialer ventrikulärer Vektor)
3a – Ventrikelhauptvektor (Achse QRS)
3b – Vektor des rechten Ventrikels

3a+3b: Der Summationsvektor zeigt in etwa in die Richtung um 3a, da der Vektor des rechten Ventrikels (3b) in dem des linken Ventrikels untergeht (vergleichsweise kleine Herzmuskelmasse und damit entsprechend schwächerer Vektor).

Schematische Zeichnung:
Hauptvektoren der Erregungsausbreitung im Herzen

Zunächst soll die Bestimmung der Herzachsen zeichnerisch an Hand der Extremitätenableitungen I, II und III allein demonstriert werden. Im EKG Nr. 2 beträgt die Höhe der R-Zacke in der Ableitung I 9 mm und in der Ableitung II 8 mm. Vom Mittelpunkt der Seiten des Einthoven-Dreiecks werden diese Größen in Ableitung I und II in Ableitungsrichtung (da es sich um positive Ausschläge handelt) eingetragen.

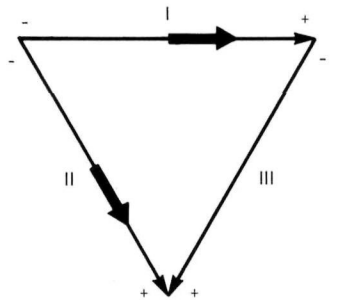

Durch die Pfeilspitzen und die Fußpunkte werden die Senkrechten auf die beiden Ableitungen eingezeichnet:

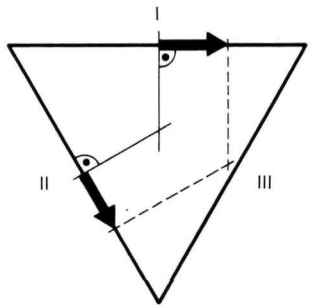

Die Schnittpunkte werden miteinander verbunden, die die Vektorspitze bezeichnet.

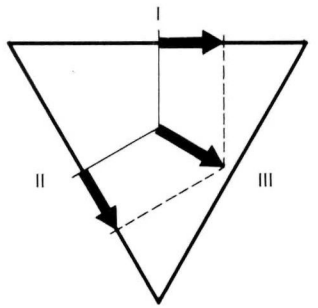

Durch den Fußpunkt des Vektors wird die Horizontale gezogen und der Winkel zwischen der Horizontalen und dem Vektor bestimmt.

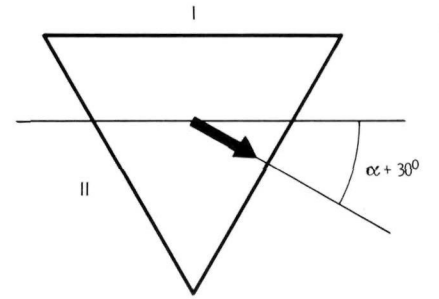

Der Winkel α gibt die Richtung des Gesamtvektors des QRS-Komplexes an, also des Vektors der Erregungsausbreitung in den Kammern (elektrische Herzachse). Korrigierend muß hier gleich bemerkt werden, daß es falsch ist, zum einen nur von der R-Zacke auszugehen und zum andern nur von ihrer Höhe. Entscheidend ist der gesamte QRS-Komplex und hier nicht nur die Amplitude, sondern die Fläche. Die negativen Flächen (Q-Zacke, S-Zacke) werden von den Flächen der R-Zacke abgezogen. Dies hört sich im ersten Moment sehr kompliziert und sehr fehlerträchtig an, in kürzester Zeit lernt man jedoch mit den Flächen so gut umzugehen, daß die Ergebnisse mehrerer Auswerter nicht oder kaum voneinander abweichen.
Die elektrische Herzachse beträgt, wie oben ermittelt, in dem EKG Nr. 2 +30°, sie steht also genau senkrecht auf Ableitung III. Dies bedeutet, daß positive und negative Flächen des QRS-Komplexes in Ableitung III sich zu Null ergänzen. Umgekehrt kann man sagen, daß, wenn in einer Ableitung die Fläche des QRS-Komplexes gleich Null ist, auf dieser Ableitung die Herzachse senkrecht stehen muß.

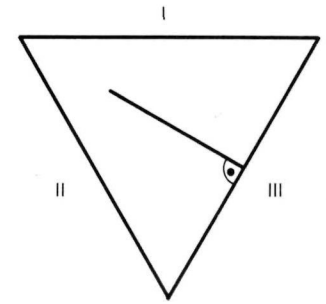

In der nächsten graphischen Darstellung des QRS-Vektors im EKG Nr. 2 werden jetzt (als Gegenbeispiel) die Ableitungen III und I herangezogen: Auf Ableitung III steht die QRS-Achse senkrecht (da sich der QRS-Komplex punktförmig auf Ableitung III projiziert):

Die Schnittpunkte der Senkrechten auf die Vektorspitze und den Fußpunkt in Ableitung I mit der Senkrechten im Mittelpunkt auf Ableitung III ergeben den „tatsächlichen Vektor".

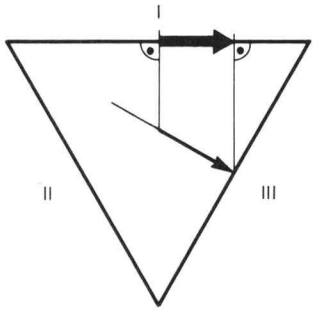

In der Frontalebene, in der die Achsen bestimmt werden, stehen neben den Extremitätenableitungen I, II und III die verstärkt unipolaren Goldberger-Ableitungen aVR, aVL und aVF zur Verfügung. Daß man unter den Ableitungen I, II und III eine findet, auf der z.B. die Achse QRS genau senkrecht steht, ist relativ selten.

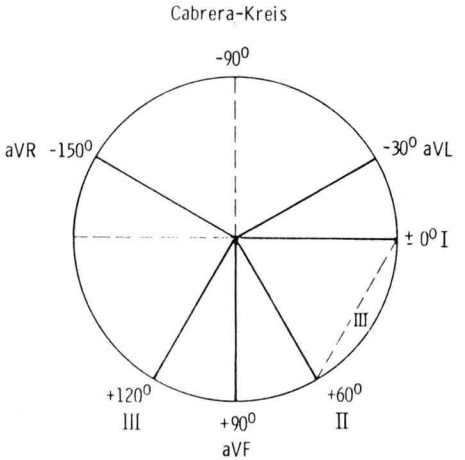

Betrachtet man jedoch zusätzlich die Goldberger-Ableitungen (aVR, aVL, aVF), so findet man in diesen sechs Ableitungen schon häufiger eine, auf der der QRS-Komplex genau senkrecht steht. Im EKG Nr. 4 ist dies Ableitung aVL. Die Fläche des QRS-Komplexes ist hier gleich Null, die Achse QRS steht demnach senkrecht auf dieser Ableitung. Die Senkrechte auf aVL kann in zwei verschiedene Richtungen zeigen: entweder im **Uhrzeigersinn** von aVL: −30° (aVL) +90° = +60° oder im **Gegenuhrzeigersinn** von aVL: −30° (aVL) −90° = −120°.

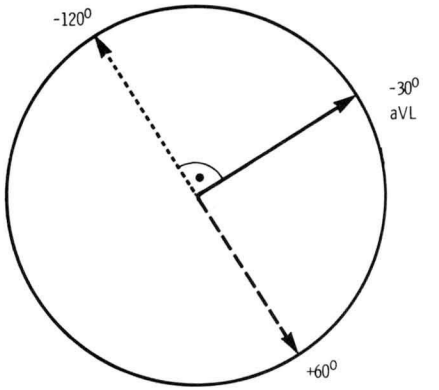

Liegt die elektrische Herzachse bei +60°, so muß in Ableitung II (60°) der QRS-Komplex am stärksten positiv sein, da der Vektor dieser Ableitung genau parallel läuft und sich damit in ganzer Größe hierauf abbildet.

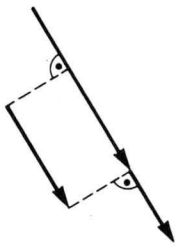

Im EKG Nr. 4 ist in Ableitung II tatsächlich der QRS-Komplex am stärksten positiv, die elektrische Herzachse zeigt demnach genau nach +60° (−30° + 90°).
Beträgt die Fläche des QRS-Komplexes in einer der Ableitungen der Frontalebene (im Cabrera-Kreis) gleich Null, so kann also fast auf den ersten Blick die elektrische Herzachse angegeben werden.
Im EKG Nr. 1 ist die Fläche des QRS-Komplexes in Ableitung aVL fast gleich Null. Die kleine Flächendifferenz wird zunächst außer acht gelassen: die Achse QRS steht demnach senkrecht auf Ableitung aVL, also entweder −30° + 90° = +60° oder −30° −90° = −120°. Da in Ableitung II (60°) der QRS-Komplex am stärksten positiv ist, zeigt die elektrische Herzachse in diese Richtung. Nun ist in Ableitung aVL (die Ableitung, von der ausgegangen wurde) die Fläche des QRS-Komplexes etwas mehr negativ. Dies bedeutet, daß der Vektor weiter über die Senkrechte von aVL hinaus hinwegzeigt:

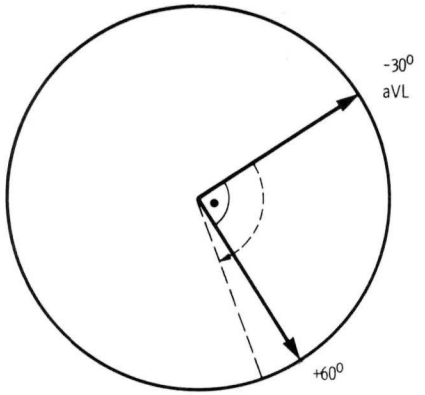

Die Achse QRS beträgt demnach $-30° + 90° + 10° = +70°$. Die Größe der Differenz +10° oder +20° wird geschätzt.
Im EKG Nr. 3 steht die Achse QRS in etwa senkrecht auf Ableitung II. Von den zwei Möglichkeiten: $+60° + 90° = +150°$ und $+60° - 90° = -30°$ ist die letzte die richtige, da in Ableitung aVL der QRS-Komplex am stärksten positiv ist. Die Gesamtfläche des QRS-Komplexes ist in der Ableitung, von der ausgegangen wurde (Ableitung II), jedoch etwas negativ, die Achse weist also etwas über die −90°- Senkrechte hinaus.

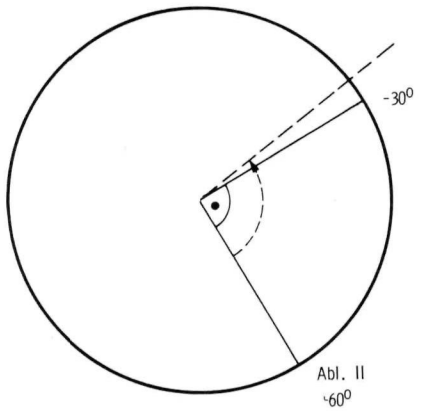

Die Achse beträgt also $+60° - 90° - 10° = -40°$.

Schwierigkeiten bei der Bestimmung der Achse von QRS entstehen beim Rechtsschenkelblock (vgl. Bemerkungen zu EKG 38) sowie beim Sagittaltyp (vgl. Bemerkungen zu EKG 32).
Die Achsen der P-Welle und der T-Welle werden genauso bestimmt wie die des QRS-Komplexes. In den Bemerkungen zu den ersten drei Elektrokardiogrammen ist die Bestimmung aller Achsen beschrieben. In den darauffolgenden Beispielen ist lediglich die Gradzahl sämtlicher Achsen in der Auswertung angegeben.

Es kommt gelegentlich – wenn auch nicht sehr häufig – vor, daß die Achsen von P, QRS und T nicht bestimmt werden können. Bei P und T ist dies der Fall, wenn die Wellen in den Extremitätenableitungen sehr flach sind. Man sollte dann in dem Auswertbogen statt der gefragten Gradzahl „zu flach" einsetzen. Daß die elektrische Herzachse (Achse QRS) nicht bestimmbar ist, kommt äußerst selten vor.

Bedeutung der Achsendivergenz

Die Achsendivergenz beinhaltet die Differenz zwischen den Winkeln, in denen sich die Erregungsausbreitung (QRS) und die Erregungsrückbildung (T) in den Herzkammern befindet. Beträgt z.B. die Achse QRS +50°, die von T +10°, so besteht eine Achsendivergenz von 40°.
Die Achse T liegt normalerweise links der Achse QRS, dies bedeutet, daß eine Achse T, die rechts der Achse QRS liegt (z.B. Achse QRS +10°, Achse T +50°), als pathologisch anzusehen ist. Liegt die Achse T links von QRS, so liegt eine normale Achsendivergenz vor, solange die in der Tabelle auf der dritten Umschlagseite angegebenen Grenzwerte nicht überschritten sind. Je jünger der Patient ist und je steiler die Achse QRS ist, desto größer darf der Winkel zwischen der Achse QRS und der Achse T sein.
Häufig ist eine pathologische Achsendivergenz der einzige Hinweis auf z.B. eine koronare Herzkrankheit.

Weitere Auswertung anhand des Befundbogens

Nach Bestimmung der Zeitwerte und der Herzachsen werden die Hypertrophie-Indizes ermittelt: Neben dem Sokolow-Index (positiv: $S_{V_1} + R_{V_5}$ oder $R_{V_6} \geqq 3{,}5\,mV$) muß routinemäßig auch der Lewis-Index bestimmt werden (positiv bei $R_I + S_{III} - S_I - R_{III} \geqq 1{,}6\,mV$). Bestimmt man nur den Sokolow-Index, so entgehen ca. 30% der linksventrikulären Hypertrophien im EKG der Diagnostik.
Daraufhin werden die Brustwandableitungen beschrieben. Es wird zunächst angegeben, in welchen Ableitungen Q-Zacken zu sehen sind und wie groß diese sind. Bei kleinen Q-Zacken schreibt man ein kleines q (z.B. qV_6), bei großen Q-Zacken ein großes Q (z.B. QV_6) oder, wenn QS-Komplexe vorliegen, werden diese aufgeführt und angegeben, in welchen Ableitungen sie vorkommen.
Ein weiterer wichtiger Teil der Auswertung ist die Beschreibung der R-Zacken in den Brustwandableitungen. Es wird angegeben, ob der R-Zuwachs regelmäßig erfolgt, ob er langsam oder schnell ist oder die R-Zacke in einer Ableitung abrupt groß wird. Darüber hinaus wird angegeben, ob von einer Ableitung zu einer anderen ein R-Verlust, eine R-Reduktion oder kein R-Zuwachs vorliegt. Daraufhin werden die R/S-Umschlagszone festgelegt und die S-Zacken in den Brustwandableitungen beschrieben. Es wird hierbei vermerkt, bis zu welcher Brustwandableitung überhaupt S-Zacken zu sehen sind und wie groß die S-Zacken in der letztgenannten Ableitung sind.
Im Anschluß an die Beschreibung der QRS-Komplexe in den Brustwandableitungen folgt eine Rubrik, in der die Formveränderungen von P, QRS, ST und T aufgeführt werden. Die Veränderungen von P, ST und T werden zusammenfassend (in Frontal-

und Horizontalebene, d.h. Extremitäten- und Brustwandableitung) beschrieben. In der Rubrik QRS brauchen nur noch die Veränderungen in den Extremitätenableitungen angegeben zu werden, da sie großenteils in den Brustwandableitungen oben schon beschrieben wurden. Im Fall eines Rechtsschenkelblocks (bei dem eine R'-Zacke in V_1 z.B. zu sehen ist) oder im Fall des Vorliegens von QS-Komplexen in den Brustwandableitungen müssen diese Veränderungen auch hier noch aufgeführt werden, soweit sie oben nicht notiert werden konnten.
Der letzte Schritt der Auswertung beinhaltet die Beurteilung. Hier werden die im Abschnitt „Auswertung" erhobenen Daten in Form von Diagnosen zusammengefaßt. Die Klassifizierung der Erregungsrückbildungsstörungen ist schwierig und leider auch sehr uneinheitlich. Es werden deshalb nachstehend die Erregungsrückbildungsstörungen in ihren verschiedenen Erscheinungsformen beschrieben und die Nomenklatur festgelegt.

Nomenklatur der Erregungsrückbildungsstörungen („Erbs")

Zwei Gruppen von Erregungsrückbildungsstörungen werden unterschieden: spezifische und unspezifische (vgl. Tab. S. 8).
Bei den spezifischen kann man Läsion, Ischämie und Digitaliseinwirkung unterscheiden. Die Begriffe Läsion und Ischämie sind keineswegs glücklich, da sie einen pathophysiologischen Inhalt suggerieren und dieser am EKG nicht abzulesen ist. Da diese Benennungen sich jedoch international durchgesetzt haben, sollen sie hier beibehalten werden.
Bei der „*Läsion*" handelt es sich um horizontale Verlagerungen der ST-Strecke: entweder Hebung (Außenschichtläsion) oder Senkung (Innenschichtläsion).



Die „*Ischämie*" beinhaltet isolierte Veränderungen der T-Welle: Bei der *Außenschichtischämie* ist die T-Welle entweder gleichschenklig negativ oder terminal negativ.



Differenzierung zwischen terminaler und präterminaler Negativität:
Ob eine T-Welle präterminal oder terminal negativ ist, kann zeichnerisch ermittelt werden: Zeigt die Winkelhalbierende der T-Welle senkrecht nach oben oder weg von dem davorstehenden QRS-Komplex, so handelt es sich um eine terminale Negativität.

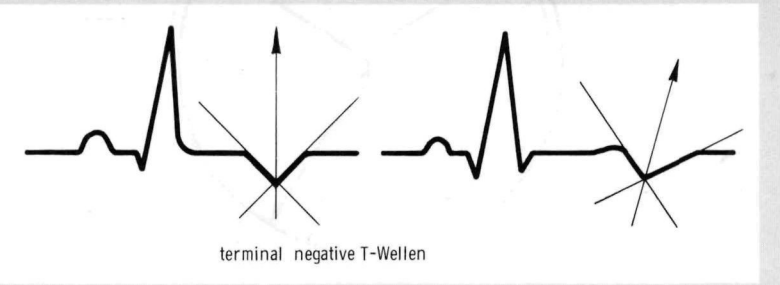

Zeigt die Winkelhalbierende dagegen zum QRS-Komplex hin, so handelt es sich um eine präterminale Negativität (unspezifische Erregungsrückbildungsstörung, s.u.).

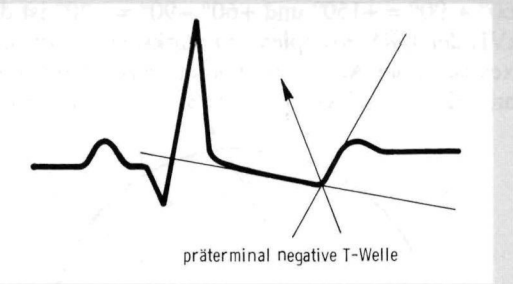

Der *Innenschichtischämie* (Erregungsrückbildungsstörung vom Innenschichtischämietyp) ist demgegenüber eine Überhöhung der T-Wellen zuzuordnen, wie man sie z.B. im Frühstadium eines Herzinfarktes sieht. Der Begriff Innenschichtischämie wird jedoch kaum verwandt.
Die *Erregungsrückbildungsstörung vom Digitalistyp* zeichnet sich durch mulden- oder girlandenförmige Veränderungen der ST-Strecke aus. Digitalis kann jedoch auch andere (unspezifische) Veränderungen der Erregungsrückbildung verursachen.

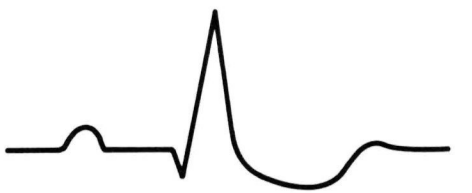

Bei den unspezifischen Erregungsrückbildungsstörungen handelt es sich um solche, die in die oben genannten nicht einzuordnen sind: ST-Strecken-Deszension oder T-Abflachung sowie starre ST-Strecken:



ST-Deszension T-Abflachung starre ST-Strecke

Eine ST-Deszension von gesenktem Abgang wird der Innenschichtläsion zugeordnet.



ST-Deszension von gesenktem Abgang

Eine aufsteigende ST-Strecke (ST-Aszension) beinhaltet keine Erregungsrückbildungsstörung. Eine ST-Aszension von überhöhtem Abgang wird häufig – besonders in den Brustwandableitungen V_2 bis V_4 – beobachtet, ohne daß eine Störung der Erregungsrückbildung vorliegt. Sie ist häufig verbunden mit einem „vegetativen T". Es können sich jedoch auch Erregungsrückbildungsstörungen vom Außenschichtläsionstyp dahinter verbergen. Im letzteren Fall verläuft der erste Anteil der ST-Strecke fast horizontal, und es folgt dann erst die Aszension. Ein Urteil ist in solchen Fällen nur in Zusammenschau mit den Veränderungen in allen Ableitungen und meist auch nur in Zusammenschau mit der Klinik möglich.

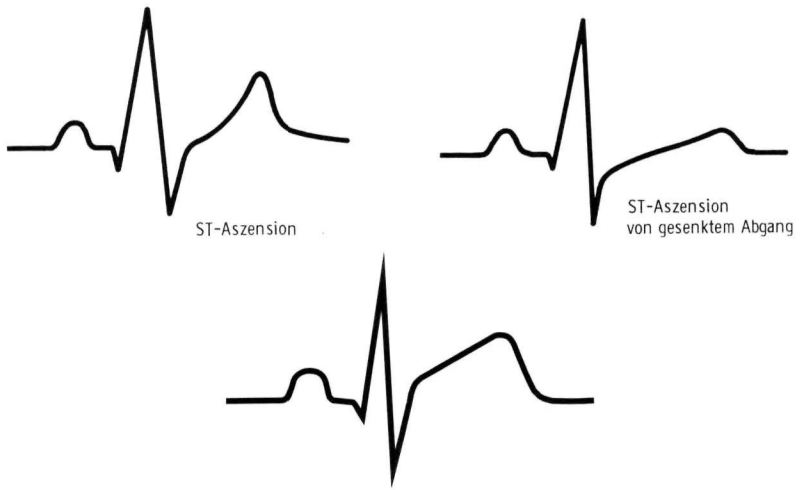

ST-Aszension

ST-Aszension von gesenktem Abgang

Als weitere, relativ selten zu beobachtende Erregungsrückbildungsstörung ist die durch eine Hypokalzämie bedingte zu nennen. Man könnte sie wie die digitalisbedingte als eine Sonderform auffassen. Charakteristisch ist die verzögerte Erregungsrückbildung, die zu einer verlängerten QT-Zeit führt. Der Normwert der QT-Zeit ist



verlängerte QT-Zeit bei Hypokalzämie

frequenzabhängig (wie der der PQ-Zeit) (siehe Tabelle auf dem vorderen Umklappdeckel).

Liegen Erregungsrückbildungsstörungen nur in den Ableitungen vor, die eine bestimmte Region der Kammermuskulatur repräsentieren, so wird diese **Lokalisation** für die Erregungsrückbildungsstörung genannt: z.B. für T-Negativierung in V_2 bis V_4: siehe EKG Nr. 19, „Erregungsrückbildungsstörung vom Außenschichtischämietyp im apikalen und supraapikalen Vorderwandbereich". Eine Tabelle der Herzwandregionen und deren Repräsentation in den verschiedenen Ableitungen ist auf dem Umklappdeckel angegeben.

Liegt jedoch z.B. eine T-Abflachung sowohl in den Ableitungen der Frontalebene (I, II, III, aVR, aVL, aVF) als auch in der Horizontalebene (V_1 bis V_6) vor, so spricht man von diffusen, unspezifischen Erregungsrückbildungsstörungen.

Es sollte außerdem angegeben werden, **wie stark** die Erregungsrückbildungsstörung ausgeprägt ist (z.B. „leichte, unspezifische Erregungsrückbildungsstörung im Vorderwandlateralbereich" wie im EKG Nr. 26 oder „deutliche, vom Außenschichtischämietyp im Vorderwandapikal- bis -lateralbereich" wie im EKG Nr. 69).

Erregungsrückbildungsstörungen

primäre
ohne vorangegangene intraventrikuläre Erregungsausbreitungsstörung

sekundäre
nach vorangegangener intraventrikulärer Erregungsausbreitungsstörung

spezifische
Läsion: horizontal verlagerte ST-Strecke: Hebung oder Senkung
Ischämie: T-Wellen-Negativierung terminal negative T-Wellen
Digitaliseinwirkung: bogen-, bzw. girlanden- bzw. muldenförmige (konkave) ST-Strecken-Veränderungen

unspezifische
starre ST-Strecken
ST-Strecken-Deszension
konvexbogige ST-Strecken
überhöhte T-Wellen
abgeflachte T-Wellen
präterminal negative T-Wellen

Frequenzbereiche bei tachykarden Rhythmusstörungen:

Sinustachykardie 100–160 Aktionen/min

Paroxysmale supraventrikuläre Tachykardie (AV-Knoten- und Vorhoftachykardie) 140–220 Aktionen/min bzw. 160–250/min (Beachte Blockierungsverhältnis!)

Vorhofflattern 220–350 Aktionen/min (Beachte Blockierungsverhältnis!)

Vorhofflimmern 350–600 Aktionen/min (Beachte Blockierungsverhältnis!)

Kammertachykardie 160–220 Aktionen/min

Kammerflattern 200–300 Aktionen/min

Kammerflimmern 250–400 Aktionen/min

Übungs-EKG's

Bemerkungen

EKG Nr. 1

Achse P: Senkrecht auf Ableitung aVL in Richtung auf Ableitung II:
$-30° + 90° = +60°$

Achse QRS: In etwa senkrecht auf Ableitung aVL mit leicht überwiegender Negativität der QRS-Fläche:
$-30° + 90° = +70°$

Achse T: In etwa senkrecht auf Ableitung aVL mit gering überwiegender Positivität der T-Fläche:
$-30° + 90° = +50°$

In den Brustwandableitungen regelmäßiger R-Zuwachs, R/S-Umschlagszone zwischen V_2 und V_3, kleine S-Zacken bis V_5. Kleine Q-Zacken in V_5 und V_6, die in den dorsalen Ableitungen (V_7 bis V_9) noch etwas größer werden.
Die T-Welle darf in V_1 negativ sein. Der ST-T-Verlauf ist in allen Ableitungen normal.
Die Herzfrequenz kann man hier nicht an dem angelegten EKG-Lineal ablesen, da keine vier Aktionen hintereinander abgebildet sind. Sie wird folgendermaßen errechnet: Eine Minute (60 sec) wird dividiert durch ein R-R-Intervall. Das Intervall beträgt 33 kleine Kästchen zu 0,02 sec (man kann natürlich auch die Sekundenskala des EKG-Lineals anlegen): 60 (sec): 0,66 = 88 Aktionen/min.
Bei dem aufgezeichneten EKG handelt es sich um einen Normalbefund, die Ableitungen V_7 bis V_9 wurden hier lediglich zum Vergleich für andere (pathologische) EKGs mitgeschrieben, eine spezielle Indikation zur Registrierung der posterioren Ableitungen bestand in diesem Fall nicht.

Normale Erregungsausbreitung:
- Vorhöfe: Erregung vom Sinusknoten rechts oben hinten im rechten Vorhof zum noch supraventrikulär gelegenen AV-Knoten (Pfeil 1)
- Herzkammer: septale Erregung von links nach rechts durch etwas schnellere Leitung im linken Tawara-Schenkel (Pfeil 2), dann steiltypische Herzachse (Pfeil 3)
- Erregungsrückbildungsachse regelrecht (T +50°): etwas links der Erregungsausbreitungsachse (QRS +70°).

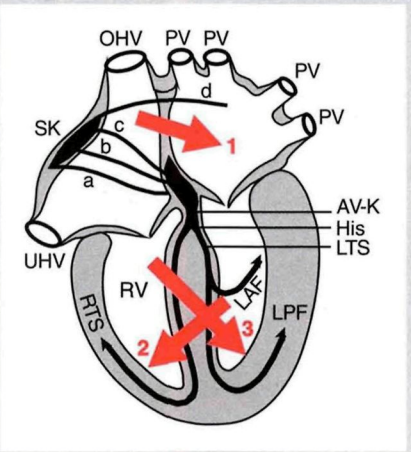

a b c – internodale Leitungsbahnen
d – Bachmannsches Bündel
OHV – obere Hohlvene
UHV – untere Hohlvene
PV – Pulmonalvenen
SK – Sinusknoten
AV-K – AV-Knoten
His – Hissches Bündel
LV – linker Ventrikel
RV – rechter Ventrikel
LTS – linker Tawara-Schenkel
LAF – linksanteriorer Faszikel
LPF – linksposteriorer Faszikel
RTS – rechter Tawara-Schenkel
Pfeil 1: Vorhofhauptvektor
Pfeil 2 und 3: Ventrikelvektoren

Angaben zur Person:

Geschl. ♀ / 23 Jahre — 55 kg — 168 cm
Kreatinin: 0,6 (n=0,4–1,3) mg/dl — Hypertonie: ☐ ja ☒ nein ☐ labile
Kalium: 4,2 (n=3,5–5,5) mmol/l — aktueller RR: 120/70 mmHg
Herzwirksame Medikamente: keine

Anamnese, Befunde: Patientin gesund

Auswertung:

Zeiten: P: 0,10 PQ: 0,17 QRS: 0,08 QT: 0,34 sec Frequenz 89 /min
Achsen: P: +60 ° QRS: +70 ° T: +50 °
Hypertrophie-Indizes: Lewis: −0,5 mV Sokolow: 2,1 mV
Q-Zacken in BWA: q V_5–V_9 ☐ Kein R-Zuwachs von V___ bis V___
R-Zuwachs in BWA: ☒ regelmäßig ☐ langsam ☐ schnell ☐ abrupt in V___ ☐ R-Verlust von V__ bis V__
☐ R-Verlust von V___ bis V___
R/S-Umschlagzone: zwischen V2 und V3 bei V___ ☐ bis V_6 nicht erreicht
S-Zacken in BWA: bis V5: ☒ klein ☐ mittel ☐ groß Voltage:
Formveränderungen: P: –
QRS: –
ST: –
T: –

Beurteilung:

☒ regelmäßig ☐ unregelmäßig ☒ normfrequent
☒ Sinusrhythmus ☐ absolute Arrhythmie ☐ ☐ bradykard ☐ tachykard

Extrasystolie: –
Intraatriale Leitungsstörungen: –
Überleitungsstörungen: –
Lagetyp: Steiltyp
Intraventrikuläre Leitungsstörung: –
Infarkt: –
Hypertrophiezeichen: –
Erregungsrückbildungsstörungen: –
weitere Diagnosen: –
Hauptdiagnosen: Normalbefund

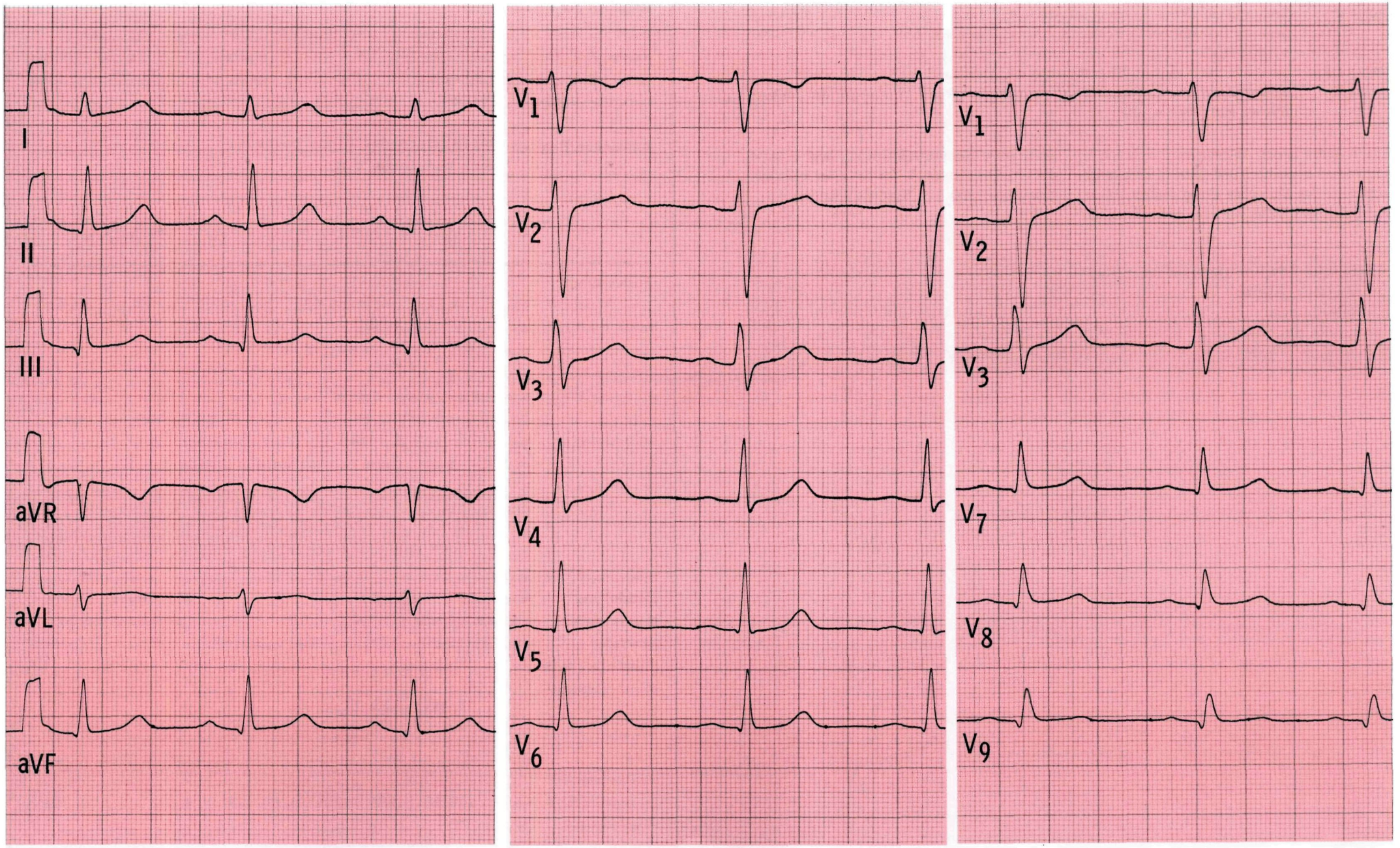
I
II
III
aVR
aVL
aVF
V1
V2
V3
V4
V5
V6
V1
V2
V3
V7
V8
V9

Bemerkungen

EKG Nr. 2

Achse P: Senkrecht auf aVF in Richtung auf Ableitung I. Da eine geringe Positivität überwiegt, liegt der P-Vektor etwas weniger als 90 Grad weg von Ableitung aVF: +90° −90° +10° = +10°.

Achse QRS: Senkrecht auf Ableitung III in Richtung auf Ableitung I: +120° −90° = +30°.

Achse T: Senkrecht auf aVF in Richtung auf Ableitung I, leichtes Überwiegen der positiven Fläche: +90° −80° = +10°.

Die T-Wellen in den Ableitungen I, aVL und V_2 bis V_6 sind etwas hoch und spitz: In Zusammenschau mit den klinischen Daten (junger Patient, rezidivierendes Ulcus duodeni, keine Hyperkaliämie, keine Koronarinsuffizienz), liegt es nahe, die T-Veränderungen als Zeichen einer leicht ausgeprägten vegetativen Dystonie aufzufassen.

Überhöhte T-Wellen: Differentialdiagnose:
- vegetative Dystonie
- Hyperkaliämie
- „Erstickungs-T-Wellen" im Infarktstadium 0
- überhöhte T-Wellen in den Brustwandableitungen bei posteriorem Infarkt

Angaben zur Person:

Geschl. ♂ / 22 Jahre — 68 kg — 182 cm

Kreatinin: 1,1 (n=0,4-1,3) mg/dl — Hypertonie: ☐ ja ☒ nein ☐ labile

Kalium: 4,8 (n=3,5-5,5) mmol/l — aktueller RR: 160/90 +) mmHg

Herzwirksame Medikamente: keine

Anamnese, Befunde: Rezidivierendes Ulcus duodeni,
Herz und Lunge o.B.

+) einmalig erhöhter Blutdruckwert (bei Aufnahme)

Auswertung:

Zeiten: P: 0,10 PQ: 0,14 QRS: 0,09 QT: 0,37 sec Frequenz 64 /min

Achsen: P: + 10 ° QRS: + 30 ° T: + 10 °

Hypertrophie-Indizes: Lewis: 0,5 mV Sokolow: 2,8 mV

Q-Zacken in BWA: q V_5 q V_6

R-Zuwachs in BWA: ☒ regelmäßig ☐ langsam ☐ schnell ☐ abrupt in V____ ☐ R-Verlust von V____ bis V____

☐ Kein R-Zuwachs von V____ bis V____ ☐ R-Reduktion von V____ bis V____

R/S-Umschlagzone: zwischen V 3 und V 4 bei V____ ☐ bis V_6 nicht erreicht

S-Zacken in BWA: bis V 6: ☒ klein ☐ mittel ☐ groß Voltage: o.B.

Formveränderungen:
P: -
QRS: -
ST: -
T: hoch und spitz positiv V_2 - V_6

Beurteilung:

☒ regelmäßig ☐ unregelmäßig ☒ normfrequent

☒ Sinusrhythmus ☐ absolute Arrhythmie ☐ ☐ bradykard ☐ tachykard

Extrasystolie: -

Intraatriale Leitungsstörungen: -

Überleitungsstörungen: -

Lagetyp: Indifferenz-Linkstyp

Intraventrikuläre Leitungsstörung: -

Infarkt: -

Hypertrophiezeichen: -

Erregungsrückbildungsstörungen: Zeichen der vegetativen Dystonie

weitere Diagnosen: -

Hauptdiagnosen: Normalbefund, vegetative Dystonie

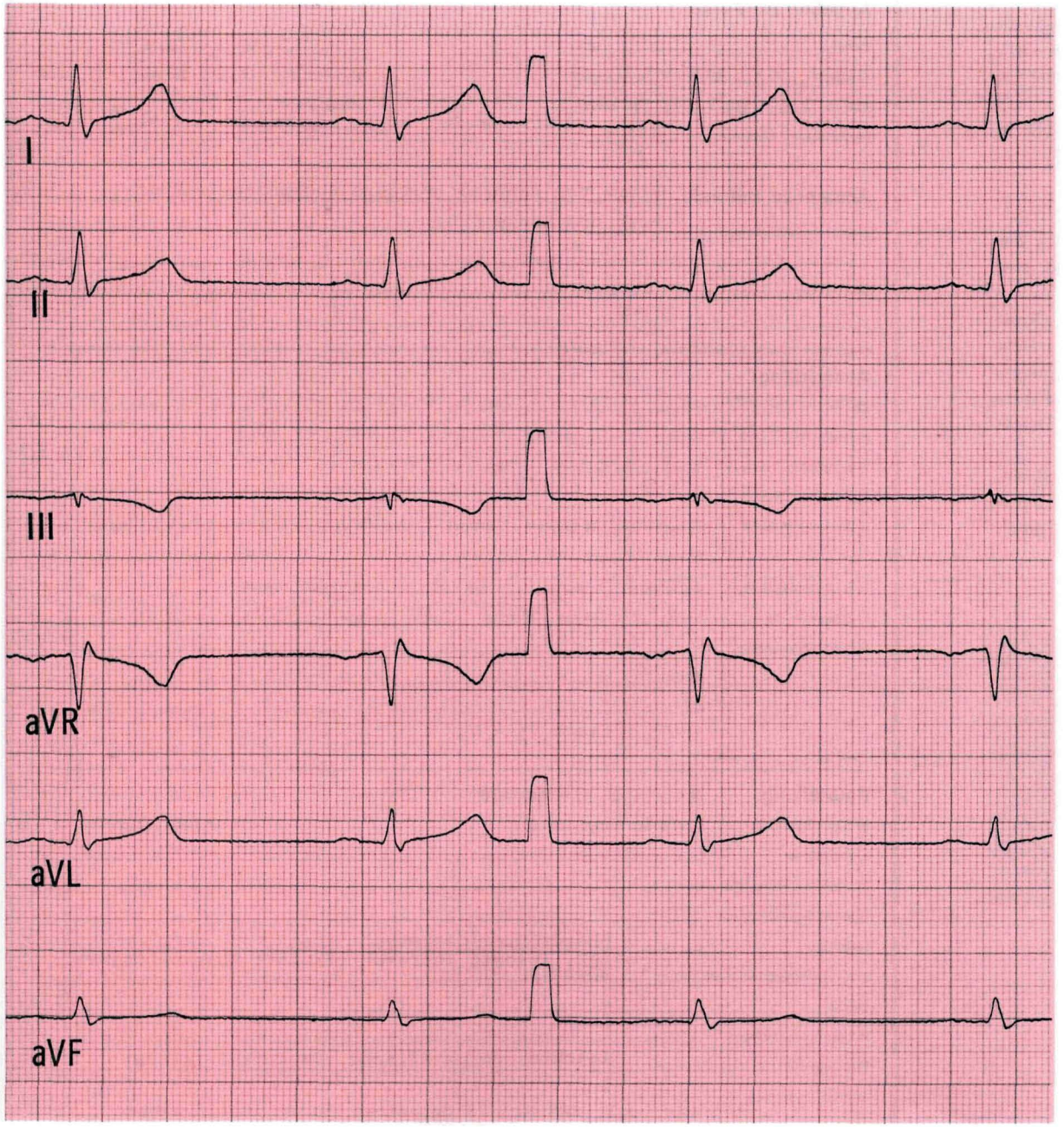
I
II
III
aVR
aVL
aVF

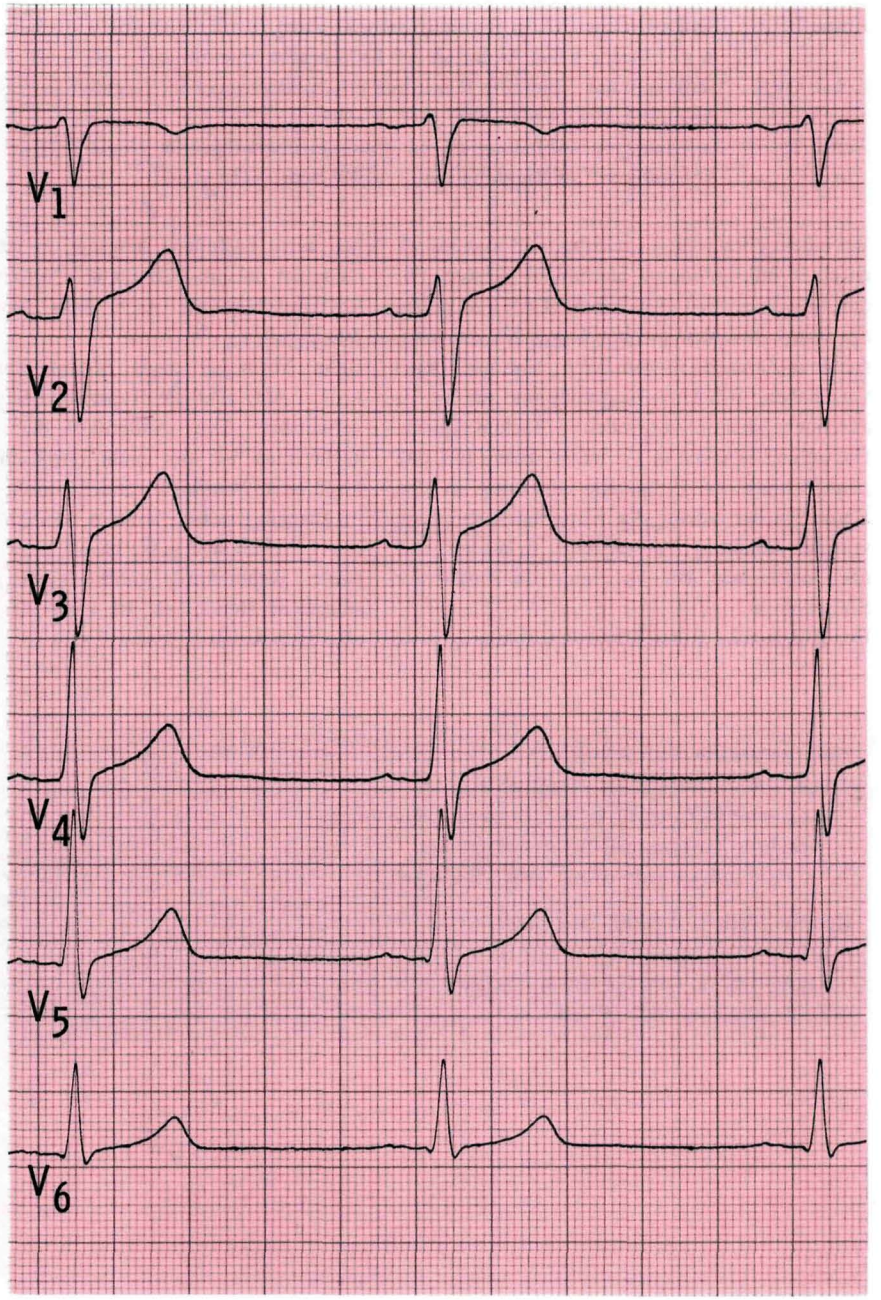
V1
V2
V3
V4
V5
V6

Bemerkungen

EKG Nr. 3

Achse P: Senkrecht auf aVL in Richtung auf Ableitung II mit etwas überwiegender Negativität in aVL (siehe letzte Aktion in den Extremitätenableitungen): $-30° +90° +10° = +70°$.

Achse QRS: Senkrecht auf Ableitung II mit hier etwas überwiegender Negativität in Richtung auf Ableitung aVL: $+60° -90° -10° = -40°$.

Achse T: Senkrecht auf Ableitung III mit minimal überwiegender Negativität der T-Welle in Ableitung III, in Richtung auf I: $+120° -90° -10° = +20°$.

Bei einem überdrehten Linkstyp muß man immer an einen linksanterioren Hemiblock denken. Für den linksanterioren Hemiblock (LAH) ist neben der überdreht-linkstypischen Herzachse ein langsamer R-Zuwachs in den BWA, eine nach links verschobene R/S-Umschlagszone und die bis V_6 durchgehenden tiefen (großen) S-Zacken typisch. Die tiefen S-Zacken in V_6 deuten darauf hin, daß zum Schluß der Erregungsausbreitung in den Kammern der Vektor der Erregungsausbreitung von der Ableitung V_6 wegzeigt: in diesem Fall nach links oben. Bis V_9 nimmt die Größe der S-Zacken ab.

Der R-Zuwachs in den Brustwandableitungen ist hier nicht auffallend langsam, er ist fast regelrecht. In diesem Fall ist die Verschiebung der R/S-Umschlagzone nach links (bei V_5) eindrucksvoller.

Beim Vorliegen eines Schenkelblocks (RSB, LSB, LAH) sind die Hypertrophie-Indizes nicht verwertbar. Die Änderung der Erregungsausbreitung ist hier nicht durch einen hypertrophierten Ventrikel, sondern durch den Defekt im Erregungsleitungssystem bedingt.

Die T-Wellen sind in V_4 bis V_6 etwas abgeflacht. Diese Veränderung gehört nicht zum linksanterioren Hemiblock, sie kann hier z.B. durch eine Hypokaliämie bedingt sein.

Linksanteriorer Hemiblock:
- über −30 hinausgedrehte Herzachse
- langsamer R-Zuwachs in den Brustwandableitungen
- nach links verlagerte R/S-Umschlagszone
- bis V_6 durchgehende relativ große S-Zacken

Relativ große S-Zacken in V_6 bei:
- linksanteriorem Hemiblock (LAH)
- Sagittaltyp (S_I-Q_{III}-Typ; S_I-S_{II}-S_{III}-Typ)
- Rechtsschenkelblock (RSB)

Angaben zur Person:

Geschl. ♂ / 71 Jahre — 56,8 kg — 162 cm

Kreatinin: 0,7 (n=0,4-1,3) mg/dl — Hypertonie: ☐ ja ☒ nein ☐ labile

Kalium: 3,4 (n=3,5-5,5) mmol/l — aktueller RR: 140/80 mmHg

Herzwirksame Medikamente: keine

Anamnese, Befunde: Sturz vom Fahrrad: vordere Beckenringfraktur
Herz und Lunge o.B.

Auswertung:

Zeiten: P: 0,11 PQ: 0,15 QRS: 0,10-0,11 QT: ~0,38 sec Frequenz 77 /min

Achsen: P: + 70 ° QRS: − 40 ° T: + 20

Hypertrophie-Indizes: Lewis: 2,0 mV Sokolow: 1,4 mV

Q-Zacken in BWA: –

R-Zuwachs in BWA: ☐ regelmäßig ☒ langsam ☐ schnell ☐ abrupt in V____ ☐ R-Verlust von V____ bis V____
☐ Kein R-Zuwachs von V____ bis V____ ☐ R-Reduktion von V____ bis V____

R/S-Umschlagzone: zwischen V____ und V____ bei V5 ☐ bis V_6 nicht erreicht

S-Zacken in BWA: bis V7. ☐ klein ☒ mittel ☐ groß Voltage: o.B.

Formveränderungen: P: –
QRS: –
ST: –
T: flach V_2 - V_6

Beurteilung: ☒ regelmäßig ☐ unregelmäßig ☒ normfrequent

☒ Sinusrhythmus ☐ absolute Arrhythmie ☐ ☐ bradykard ☐ tachykard

Extrasystolie: –

Intraatriale Leitungsstörungen: –

Überleitungsstörungen: –

Lagetyp: überdrehter Linkstyp

Intraventrikuläre Leitungsstörung: LAH, leichte intraventrikuläre Ausbreitungsverzögerung

Infarkt: –

Hypertrophiezeichen: –

Erregungsrückbildungsstörungen: leichte, unspezifische, VW apikal-lateral

weitere Diagnosen: –

Hauptdiagnosen: LAH, vgl. EKG Nr. 73 derselben Patientin mit akuter Rechtsherzbelastung (vgl. EKG Nr. 72: V_7-V_9 bei posteriorem Infarkt)(vgl. EKG Nr. 35a LAH und anteriorer Infarkt)

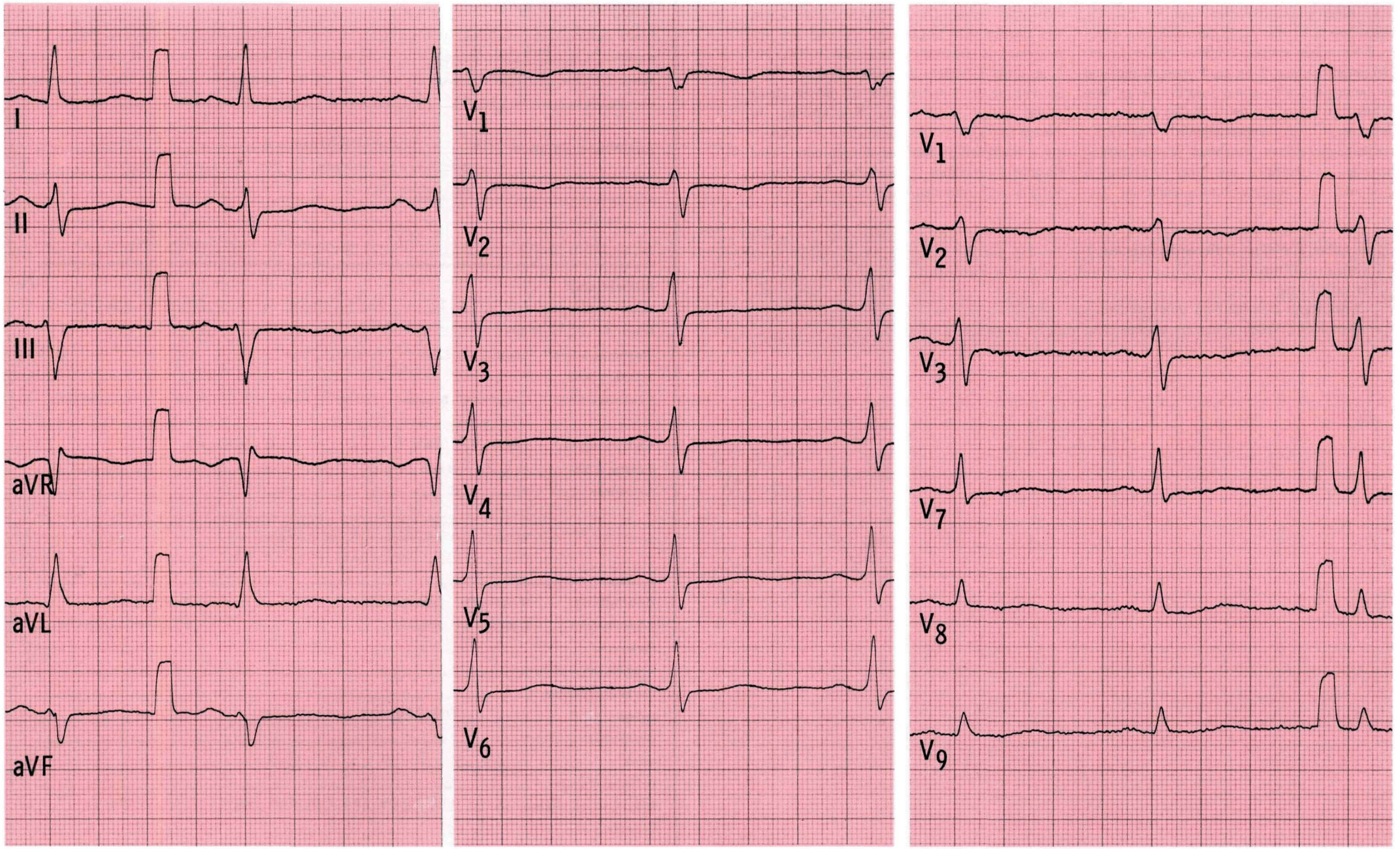
I
II
III
aVR
aVL
aVF
V1
V2
V3
V4
V5
V6
V1
V2
V3
V7
V8
V9

Bemerkungen

EKG Nr. 4

Sehr hohe spitze T-Wellen von V_2 bis V_5, besonders in V_2 bis V_4. Differentialdiagnostisch muß bei hohen spitzen T-Wellen immer an das Herzinfarktstadium 0, an die Hyperkaliämie und an die vegetative Dystonie gedacht werden. Wie es zu den hohen spitzen T-Wellen kommt, ist unbekannt (lokale Hyperkaliämie?). Die Differentialdiagnose kann manchmal Schwierigkeiten bereiten, da Patienten mit einer „vegetativen Dystonie" zu Angina-pectoris-ähnlichen Beschwerden neigen. Die ST-Strecken aszendieren von überhöhtem Abgang in V_2 und V_3, die Aszension ist wesentlich steiler als in EKG Nr. 2, auch die T-Wellen sind höher als dort.

Errechnung der Herzfrequenz: 60 (60 sec gleich 1 min) geteilt durch einen R-R-Abstand: In diesem Fall 1,05 sec: Sekundenskala für Schreibgeschwindigkeit 50 mm/sec anlegen oder kleine Kästchen auszählen (1 Kästchen = 0,02 sec). 60:1,05 = 57 Aktionen/min.

Überhöhte T-Wellen: Differentialdiagnose:
- vegetative Dystonie
- Hyperkaliämie
- „Erstickungs-T-Wellen" im Infarktstadium 0
- überhöhte T-Wellen in den Brustwandableitungen bei posteriorem Infarkt

Angaben zur Person:

Geschl. ♂ / 45 Jahre — 74,5 kg — 180 cm

Kreatinin: 1,1 (n=0,4-1,3) mg/dl — Hypertonie: ☐ ja ☒ nein ☐ labile

Kalium: 4,3 (n=3,5-5,5) mmol/l — aktueller RR: 135/85 mmHg

Herzwirksame Medikamente: keine

Anamnese, Befunde:

Nikotin- und Alkoholabusus
Herzschmerzen abends in der Entspannungsphase
Beruflicher Streß

Auswertung:

Zeiten: P: 0,10 PQ: 0,17 QRS: 0,08 QT: 0,40 sec Frequenz 57 /min

Achsen: P: + 60 ° QRS: + 60 ° T: + 40 °

Hypertrophie-Indizes: Lewis: - 0,2 mV Sokolow: 3,4 mV

Q-Zacken in BWA: –

R-Zuwachs in BWA: ☐ regelmäßig ☒ langsam ☐ schnell ☐ abrupt in V 4 ☐ R-Verlust von V___ bis V___

☐ Kein R-Zuwachs von V___ bis V___ ☐ R-Reduktion von V___ bis V___

R/S-Umschlagzone: zwischen V 3 und V 4 bei V___ ☐ bis V_6 nicht erreicht

S-Zacken in BWA: bis V 4: ☒ klein ☐ mittel ☐ groß Voltage: o.B.

Formveränderungen: P: –

QRS: –

ST: vom gehobenen Abgang steil und konkav-bogig aszendierend V_2 - V_4

T: hoch und spitz positiv V_2 - V_5

Beurteilung:

☒ regelmäßig ☐ unregelmäßig ☐ normfrequent

☒ Sinusrhythmus ☐ absolute Arrhythmie ☐ ☒ bradykard ☐ tachykard

Extrasystolie: –

Intraatriale Leitungsstörungen: –

Überleitungsstörungen: –

Lagetyp: Indifferenz - Steiltyp

Intraventrikuläre Leitungsstörung: –

Infarkt: –

Hypertrophiezeichen: –

Erregungsrückbildungsstörungen: deutliche Zeichen der vegetativen Dystonie

weitere Diagnosen: –

Hauptdiagnosen: Vegetative Dystonie

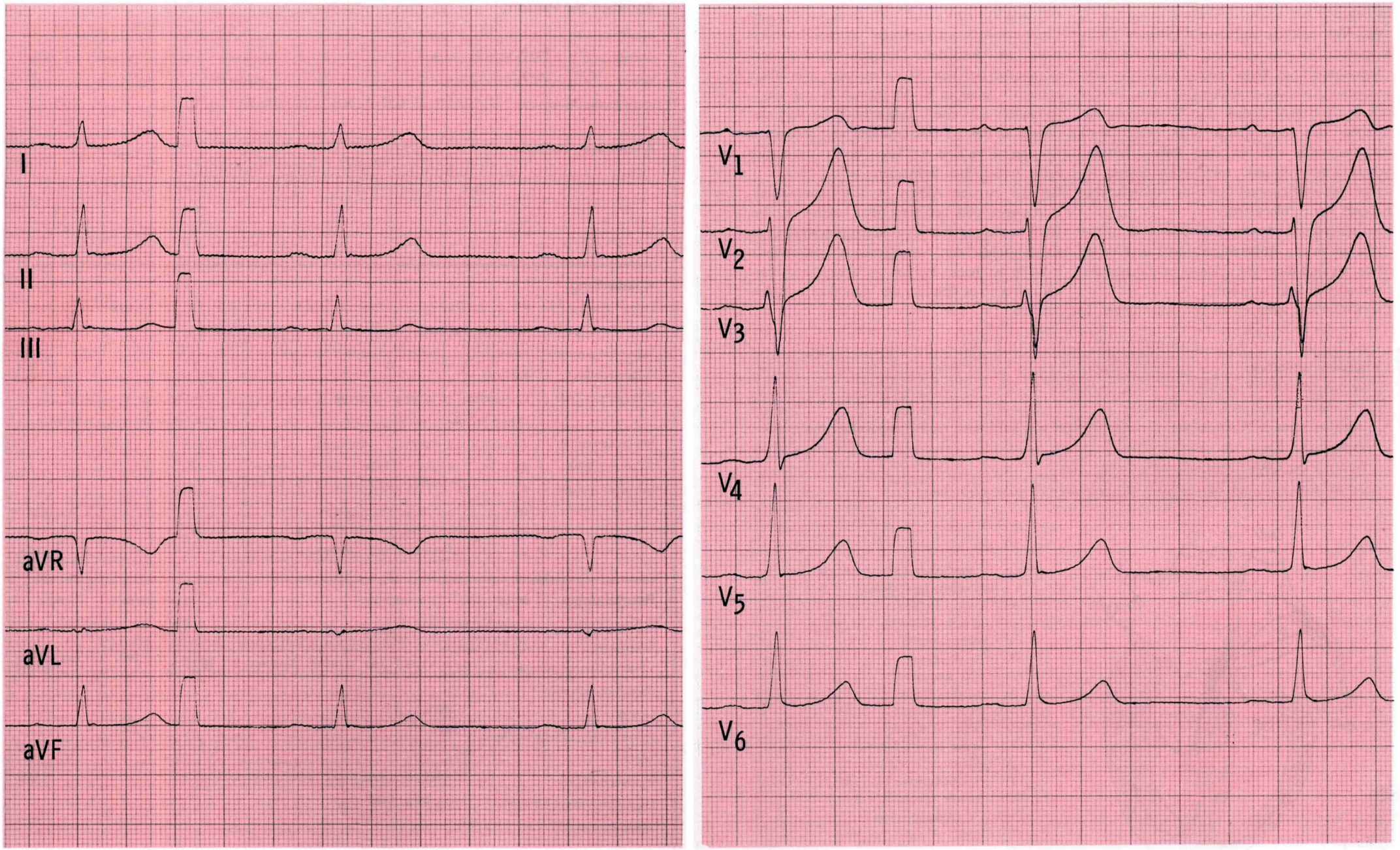
I
II
III
aVR
aVL
aVF
V1
V2
V3
V4
V5
V6

Bemerkungen

EKG Nr. 5

Es liegen in den linksgerichteten Ableitungen (I, aVL, V_6) deutlich verbreiterte positive QRS-Komplexe vor, der terminale Vektor der Erregungsausbreitung zeigt nach links. In den genannten Ableitungen fehlen Q-Zacken, hieraus ist rückzuschließen, daß das Ventrikelseptum paradox von rechts nach links erregt wird (normalerweise wird es vom linken Tawara-Schenkel aus von links nach rechts erregt, der linke Tawara-Schenkel ist im vorliegenden Beispiel jedoch blockiert).

Sind bei einem Linksschenkelblockbild deutliche Q-Zacken in den Ableitungen I, aVL und V_6 zu sehen, so sind diese als eindeutiges Zeichen für einen alten Infarkt zu werten.

Die ST-T-Veränderungen in den Ableitungen I, aVL und V_5 und V_6 sind Veränderungen, die zum Linksschenkelblock gehören, es handelt sich nicht um gesonderte Erregungsrückbildungsstörungen. Bei den ST-Aszensionen von überhöhtem Abgang in V_1–V_3 handelt es sich um – zumindest teilweise – spiegelbildliche Veränderungen zu den ST-Deszensionen von gesenktem Abgang in V_5 und V_6. Hier (in V_1–V_3) liegen keine zusätzlichen Störungen vor.

Bei der zweiten Aktion in den Extremitätenableitungen und bei der dritten Aktion in den BWA handelt es sich um je eine supraventrikuläre Extrasystole, die vorangehende deformierte P-Welle ist noch deutlich zu erkennen – vermutlich wird es sich hier um Vorhofextrasystolen handeln.

Linksschenkelblock:

- verbreiterte QRS-Komplexe
- terminaler Vektor nach links (Pfeil 3)
- initialer (septaler) Vektor (Pfeil 2) verdreht: statt von links nach rechts umgekehrt: von rechts nach links
- Achse T der QRS-Achse entgegengesetzt

siehe Skizze unten, vgl. Skizze Seite 10 (normale Erregungsausbreitung)

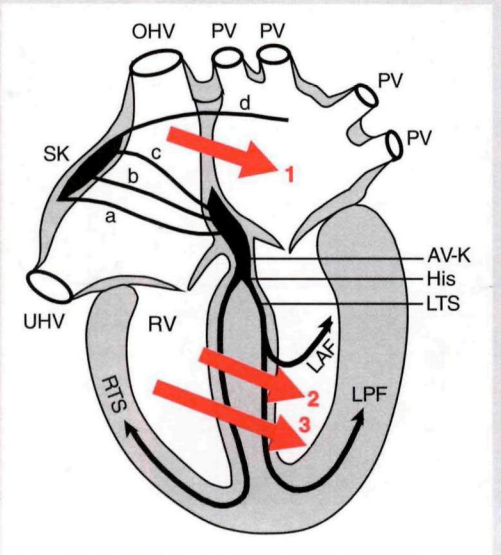

a b c – internodale Leitungsbahnen
d – Bachmannsches Bündel
OHV – obere Hohlvene
UHV – untere Hohlvene
PV – Pulmonalvenen
SK – Sinusknoten
AV-K – AV-Knoten
His – Hissches Bündel
LV – linker Ventrikel
RV – rechter Ventrikel
LTS – linker Tawara-Schenkel
LAF – linksanteriorer Faszikel
LPF – linksposteriorer Faszikel
RTS – rechter Tawara-Schenkel
Pfeil 1: Vorhofhauptvektor
Pfeil 2 und 3: Ventrikelvektoren

Angaben zur Person:

Geschl. ♀ / 83 Jahre — 58 kg — 167 cm

Kreatinin: 1,0 (n=0,4-1,3) mg/dl — Hypertonie: ☒ ja ☐ nein ☐ labile

Kalium: 4,0 (n=3,5-5,5) mmol/l — aktueller RR: 160/80 mmHg

Herzwirksame Medikamente: Digoxin 3 x 0,1 mg, Diuretika

Anamnese, Befunde:

Früher stark erhöhte Blutdruckwerte;
seit einigen Jahren unter Diuretika-Gabe
fast normale Werte, leichte Linksherzinsuffizienz

Auswertung:

Zeiten: P: 0,12 PQ: 0,17 QRS: 0,14 QT: 0,42 sec Frequenz 71 /min

Achsen: P: +10 ° QRS: - 10 ° T: + 140 °

Hypertrophie-Indizes: Lewis: 2,0 mV Sokolow: 2,9 mV

Q-Zacken in BWA: keine

R-Zuwachs in BWA: ☐ regelmäßig ☒ langsam ☐ schnell ☐ abrupt in V____ ☐ R-Verlust von V____ bis V____

☐ Kein R-Zuwachs von V____ bis V____ ☐ R-Reduktion von V____ bis V____

R/S-Umschlagzone: zwischen V____ und V____ bei V 4 ☐ bis V_6 nicht erreicht

S-Zacken in BWA: bis V 5: ☒ klein ☐ mittel ☐ groß Voltage: o.B.

Formveränderungen:
P: doppelgipflig II, biphasisch V_1
QRS: -
ST: deszendierend V_5 V_6
T: präterminal negativ V_5 V_6

Beurteilung:

☒ regelmäßig ☐ unregelmäßig ☒ normfrequent

☒ Sinusrhythmus ☐ absolute Arrhythmie ☐ ☐ bradykard ☐ tachykard

Extrasystolie: SVES (in Extremitätenableitungen 2. Aktion von li, in BWA 2. Aktion)

Intraatriale Leitungsstörungen: p-mitrale (s. grauer Kasten S. 102)

Überleitungsstörungen: -

Lagetyp: Linkstyp

Intraventrikuläre Leitungsstörung: LSB

Infarkt: -

Hypertrophiezeichen: nicht verwertbar (Schenkelblock!)

Erregungsrückbildungsstörungen: wie bei LSB

weitere Diagnosen: -

Hauptdiagnosen: LSB

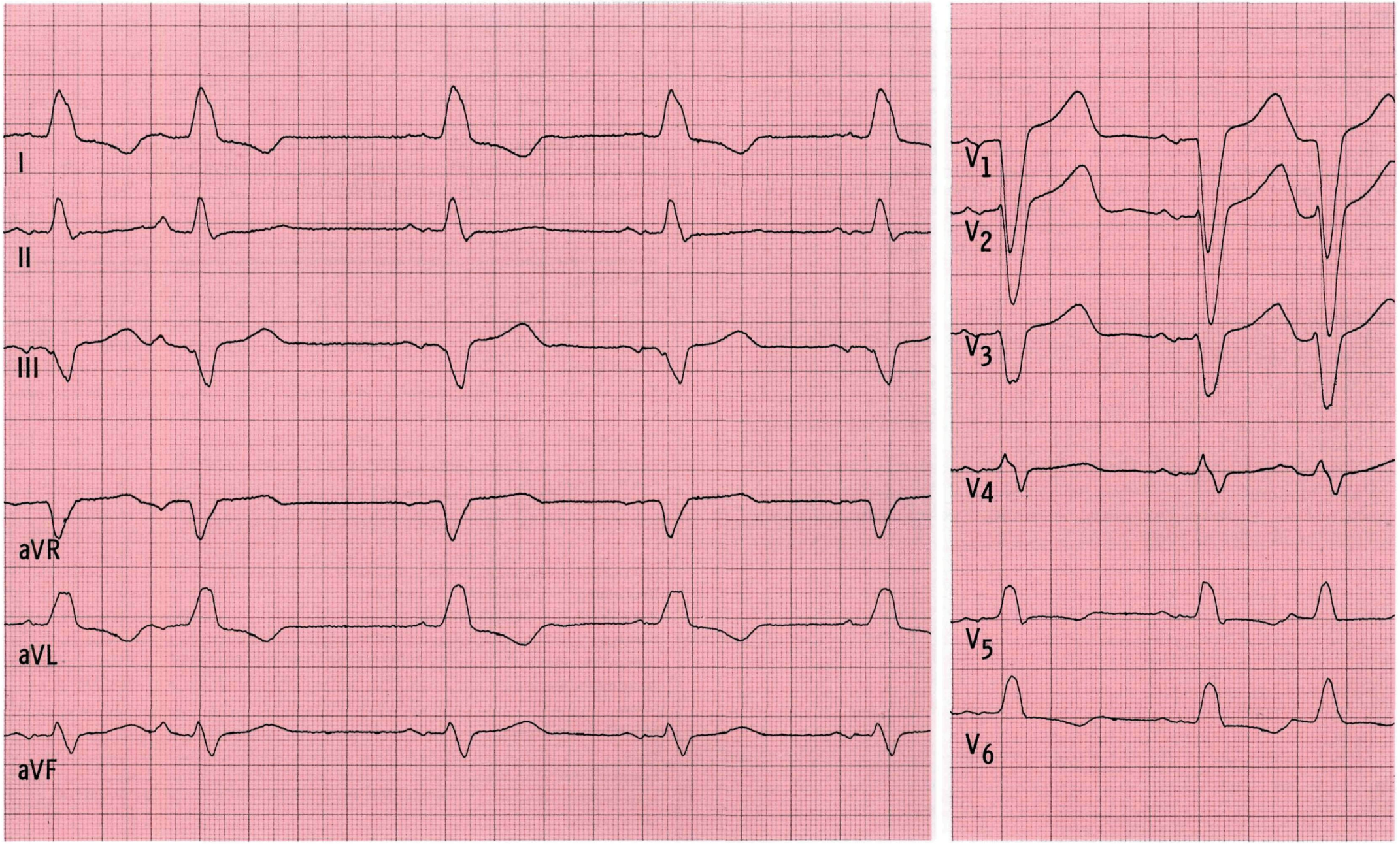
I
II
III
aVR
aVL
aVF
V1
V2
V3
V4
V5
V6

Bemerkungen

EKG Nr. 6

Erst jeder zweiten P-Welle folgt ein QRS-Komplex. Jede zweite Erregung in den Vorhöfen wird zu den Ventrikeln übergeleitet: AV-Block II. Grades (Mobitz-Block) mit 2:1-Überleitung. Auch bei einer Überleitungsblockierung von 3:1 oder 4:1 spricht man von einem AV-Block II. Grades: X:1-Überleitung.
Auffallend periodische Schwankung der Amplitude der QRS-Komplexe (besonders Ableitung III) durch Achsenverschiebung mit der Respiration.

Zur Klinik:
Unter Belastungsbedingungen kam es zu einem Anstieg der Vorhoffrequenz, gelegentlich trat ein AV-Block III. Grades auf, so daß die Indikation zu einer Schrittmacherimplantation gestellt wurde. Auf jeden Fall war wünschenswert, daß das gesunde, frequenzvorgebende, herzeigene Zentrum, der Sinusknoten, auch nach Schrittmacherimplantation das frequenzgebende Zentrum bleiben sollte. Es wurde deshalb ein 2-Kammer-Schrittmacher implantiert, der als vorhofgesteuerter ventrikulär-stimulierender Schrittmacher agierte: s. EKG Nr. 86.

AV-Block I. Grades:
Jeder P-Welle folgt ein QRS-Komplex, PQ-Zeit verlängert (Grenzwerte s. Tab. ausklappbare vordere innere Umschlagseite)

AV-Block II. Grades:
Nicht jeder P-Welle folgt ein QRS-Komplex:
a): Wenckebach-Periodik: Zunahme der P-Q-Zeit von Aktion zu Aktion, bis eine Überleitung ausfällt
b): Mobitz-Typ: nur jede x-te (zweite, dritte etc.) P-Welle wird übergeleitet

AV-Block III. Grades:
totaler AV-Block: vollständige Unterbrechung der Erregungsüberleitung, Eigenrhythmus von Vorhöfen und Kammern ohne Relation

Angaben zur Person:

Geschl. ♀ / 49 Jahre — 56 kg — 162 cm
Kreatinin: 0,8 (n=0,4-1,3) mg/dl — Hypertonie: ☐ ja ☒ nein ☐ labile
Kalium: 3,9 (n=3,5-5,5) mmol/l — aktueller RR: 120/70 mmHg
Herzwirksame Medikamente: keine

Anamnese, Befunde:
Vor 20 Jahren Myokarditis, seit 6 Monaten Belastungsdyspnoe, Herz und Lunge auskultatorisch und röntgenologisch o.B.

Auswertung:

Zeiten: P: 0,12 — PQ: 0,20 — QRS: 0,08 — QT: ~0,52 sec — Vorhof-Frequenz 86 /min
Achsen: P: + 50 ° — QRS: ~+ 40 ° — T: + 40 ° — Ventrikel-Frequenz 43/min
Hypertrophie-Indizes: Lewis: - mV — Sokolow: ? mV — (V_1-Ableitung fehlt)
Q-Zacken in BWA: –
R-Zuwachs in BWA: ☐ regelmäßig ☐ langsam ☐ schnell ☐ abrupt in V____ ☐ R-Verlust von V____ bis V____ BWA
☐ Kein R-Zuwachs von V____ bis V____ ☐ R-Reduktion von V____ bis V____ un-
R/S-Umschlagzone: zwischen V____ und V____ bei V____ ☐ bis V_6 nicht erreicht voll-
S-Zacken in BWA: bis V____: ☐ klein ☐ mittel ☐ groß Voltage: o.B. ständig
Formveränderungen: P: –
QRS: –
ST: leicht horizontal gesenkt V_4 V_6
T: –

Beurteilung:

☒ regelmäßig ☐ unregelmäßig ☐ normfrequent
☒ Sinusrhythmus ☐ absolute Arrhythmie ☐ ☒ bradykard ☐ tachykard
Extrasystolie: –
Intraatriale Leitungsstörungen: intraatriale Leitungsverzögerung
Überleitungsstörungen: II. Grades (Mobitz-Block) 2 : 1 - Überleitung
Lagetyp: Indifferenztyp
Intraventrikuläre Leitungsstörung: –
Infarkt: –
Hypertrophiezeichen: –
Erregungsrückbildungsstörungen: leichte, vom Innenschichtläsionstyp, VW apikal-lateral
weitere Diagnosen: –
Hauptdiagnosen: AV-Block, II. Grades, Erregungsrückbildungs-störungen

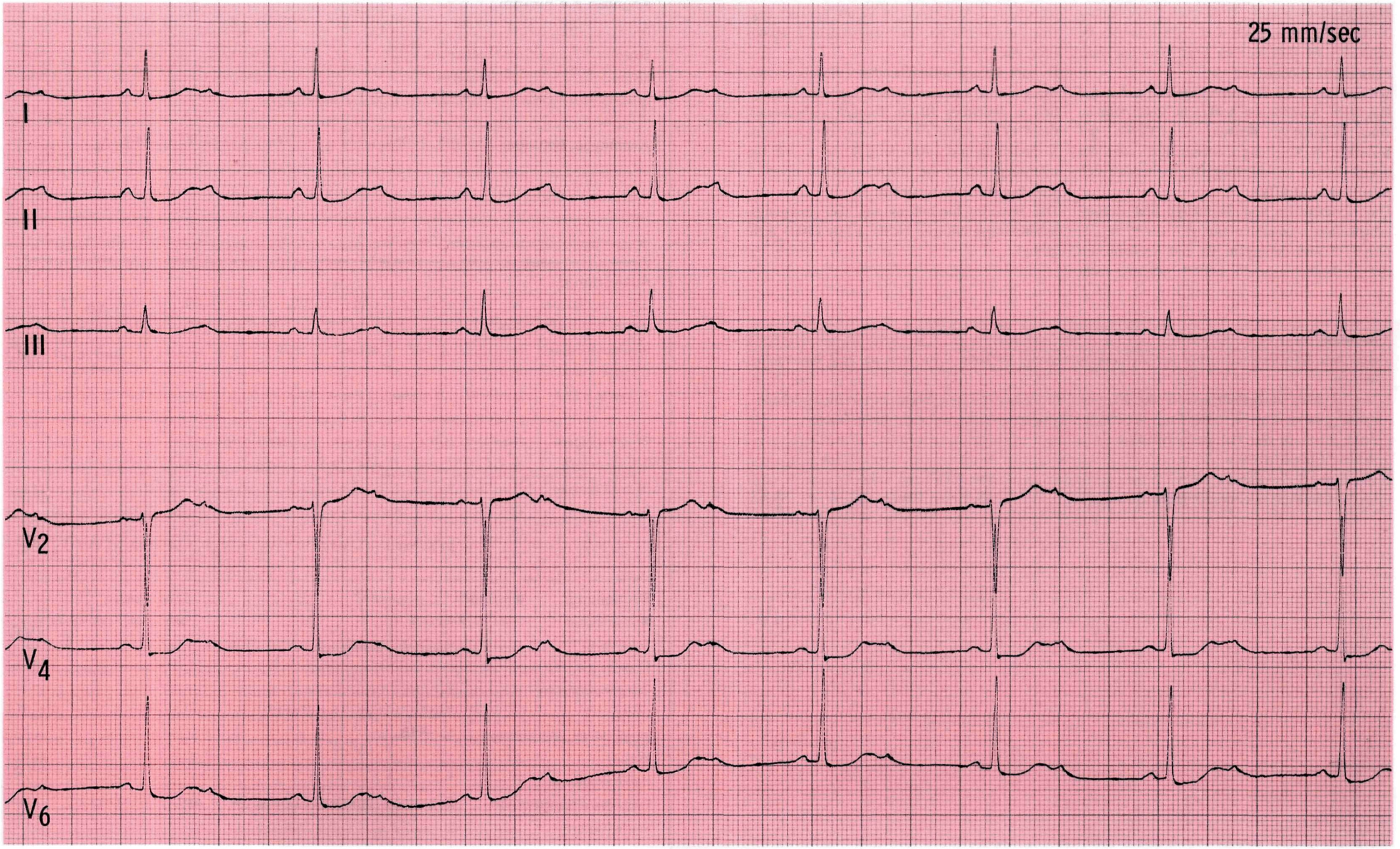
25 mm/sec
I
II
III
V2
V4
V6

Bemerkungen

EKG Nr. 7

Das Rechtsschenkelblockbild ist in der Ableitung V_1 deutlich zu erkennen. Der QRS-Komplex ist schmaler als 0,12 sec, es liegt also nur eine inkomplette Blockierung vor.
Die Tatsache, daß die elektrische Herzachse auf fast allen Ableitungen senkrecht steht, läßt an einen Sagittaltyp denken. Die Größe der S-Zacken in Ableitung I entspricht in etwa der der Q-Zacken in Ableitung III. Es handelt sich um einen S_I-Q_{III}-Typ.
Die Kombination von Sagittaltyp und Rechtsschenkelblock ist relativ häufig.
Die ST-T-Veränderung in V_1 und V_2 kann mit dem Schenkelblockbild erklärt werden, nicht jedoch die T-Abflachung in V_4 bis V_6. Hier liegt eine unspezifische Erregungsrückbildungsstörung vor.
Es gibt keinen ausreichenden Hinweis darauf, daß ein alter inferiorer Infarkt vorliegt, da lediglich in Ableitung III ein deutlich verbreitertes, tiefes Q zu sehen ist und keine entsprechende Veränderung in der Ableitung II und in aVF. Ein inferiorer Infarkt im Stadium III ist letztlich jedoch nicht auszuschließen.
Die Hypertrophie-Indizes sind bei Erregungsausbreitungsstörungen (RSB, LSB, LAH) nicht gültig!

Sagittaltyp:
Bestehen Schwierigkeiten bei der Achsenbestimmung, so sollte man stets an den Sagittaltyp denken.
Der Erregungsausbreitungsvektor der Kammern tritt aus der Frontalebene in die Sagittalebene hinaus und ist deshalb in der Frontalebene (Extremitätenableitungen) nicht mehr faßbar.
Zwei Typen: S_I-Q_{III}-Typ; S_I-S_{II}-S_{III}-Typ
Weitere Charakteristika:
langsamer R-Zuwachs in BWA
bis V_6 durchgehende, relativ große S-Zacken
} wie auch beim linksanterioren Hemiblock

Angaben zur Person:

Geschl. ♀ / 61 Jahre — 82 kg — 161 cm
Kreatinin: 0,8 (n=0,4-1,3) mg/dl — Hypertonie: ☐ ja ☒ nein ☐ labile
Kalium: 4,7 (n=3,5-5,5) mmol/l — aktueller RR: 195/105 mmHg
Herzwirksame Medikamente: Digoxin 3 x 0,1 mg, Nitrat — bei Kontrollen 140/90

Anamnese, Befunde: Asthma bronchiale, Rechtsherzinsuffizienz

Auswertung:

Zeiten: P: 0,10 PQ: 0,17 QRS: 0,11 QT: 0,40 sec Frequenz 54 /min
Achsen: P: + 40 ° QRS: +) ° T: + 40 ° +) initial -10°, terminal nach sagittal und rechts
Hypertrophie-Indizes: Lewis: ___ mV Sokolow: ___ mV
Q-Zacken in BWA: –
R-Zuwachs in BWA: ☐ regelmäßig ☒ langsam ☐ schnell ☐ abrupt in V___ ☐ R-Verlust von V___ bis V___
☐ Kein R-Zuwachs von V___ bis V___ ☐ R-Reduktion von V___ bis V___
R/S-Umschlagzone: zwischen V___ und V___ bei V___ ☒ bis V_6 nicht erreicht
S-Zacken in BWA: bis V 6 ☐ klein ☐ mittel ☒ groß Voltage: o.B.
Formveränderungen:
P: –
QRS: rsR' V_1
ST: –
T: präterminal negativ V_1 - V_3, flach positiv V_4 V_5

Beurteilung:

☒ regelmäßig ☐ unregelmäßig ☐ normfrequent
☒ Sinusrhythmus ☐ absolute Arrhythmie ☐ ☒ bradykard ☐ tachykard
Extrasystolie: –
Intraatriale Leitungsstörungen: –
Überleitungsstörungen: –
Lagetyp: Sagittaltyp (S_I Q_{III})
Intraventrikuläre Leitungsstörung: i. RSB
Infarkt: –
Hypertrophiezeichen: –
Erregungsrückbildungsstörungen: leichte, unspezifische, VW - apikal-lateral
weitere Diagnosen: –
Hauptdiagnosen: Sagittaltyp, i. RSB

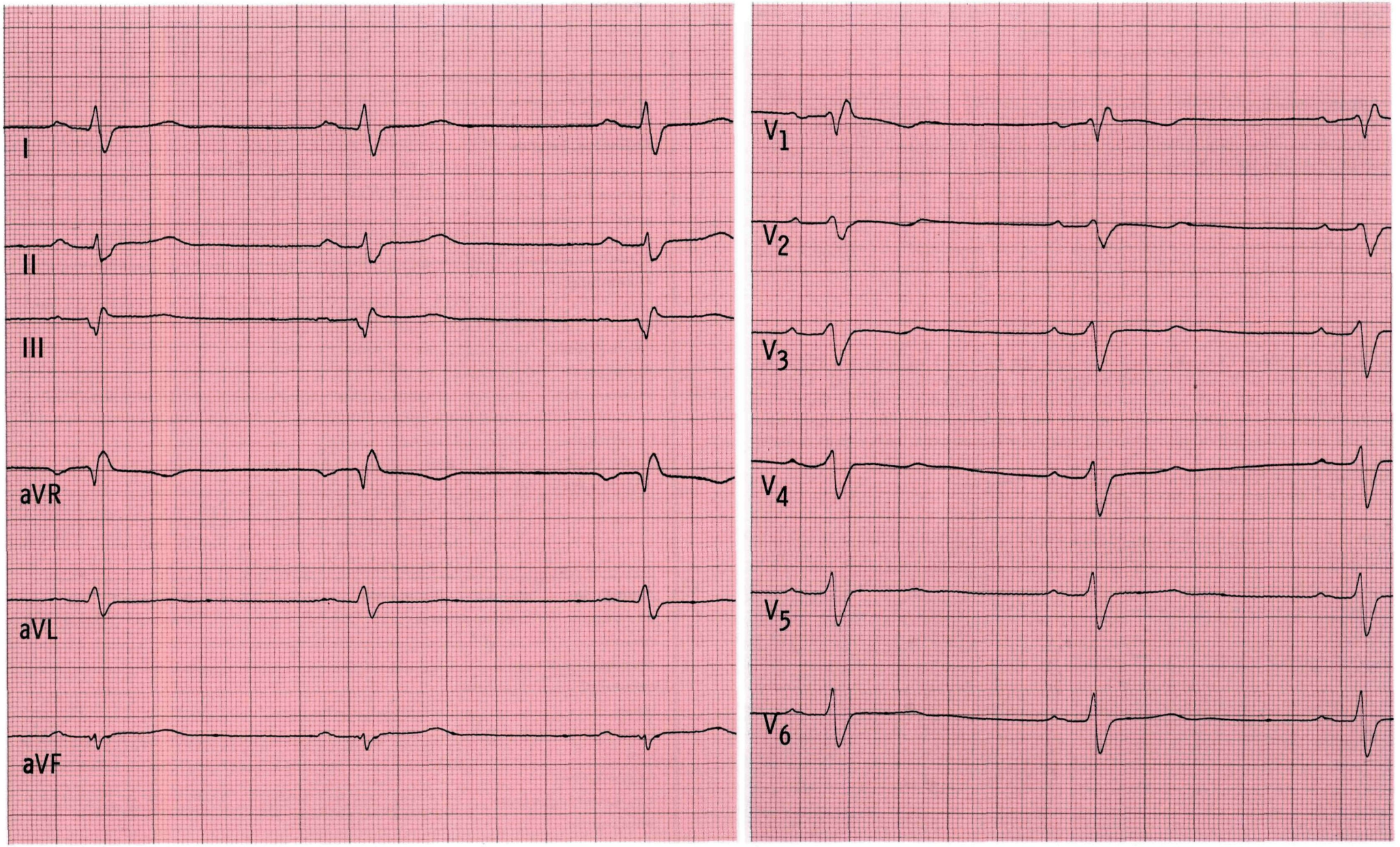
I
II
III
aVR
aVL
aVF
V1
V2
V3
V4
V5
V6

Bemerkungen

EKG Nr. 8

Neben dem frischen, ausgedehnten Vorderwandinfarkt ist an Hand der großen Q-Zacken in den Ableitungen III, II und aVF außerdem ein alter inferiorer Infarkt mit Sicherheit zu diagnostizieren!

Infarktstadium I:
ST-Streckenhebung
Der deutlich konvexbogige Verlauf spricht dafür, daß der Infarkt frisch ist.
Schon Ausbildung von Q-Zacken.

Das **unten abgebildete EKG** wurde 10 Stunden nach dem EKG Nr. 8 registriert. Die ST-Strecken sind in den Ableitungen V_2 bis V_5 nur noch leicht gehoben, in V_2 bis V_4 liegen riesige QS-Komplexe vor. Im späteren Verlauf (nach 1 Jahr) hat sich das EKG kaum verändert, so daß der Verdacht auf ein Herzwandaneurysma geäußert werden muß. Es wäre allerdings falsch, diesen Verdacht schon aufgrund eines EKG zu äußern, das erst wenige Stunden oder Tage nach dem Infarktereignis registriert wurde.
Zeitwerte: P: 0,10; PQ: 0,14; QRS: 0,08; QT: 0,35 sec. f: 90/min.
Achsen: P: +40°; QRS: S_IQ_{III}/−50°; T: +30°.

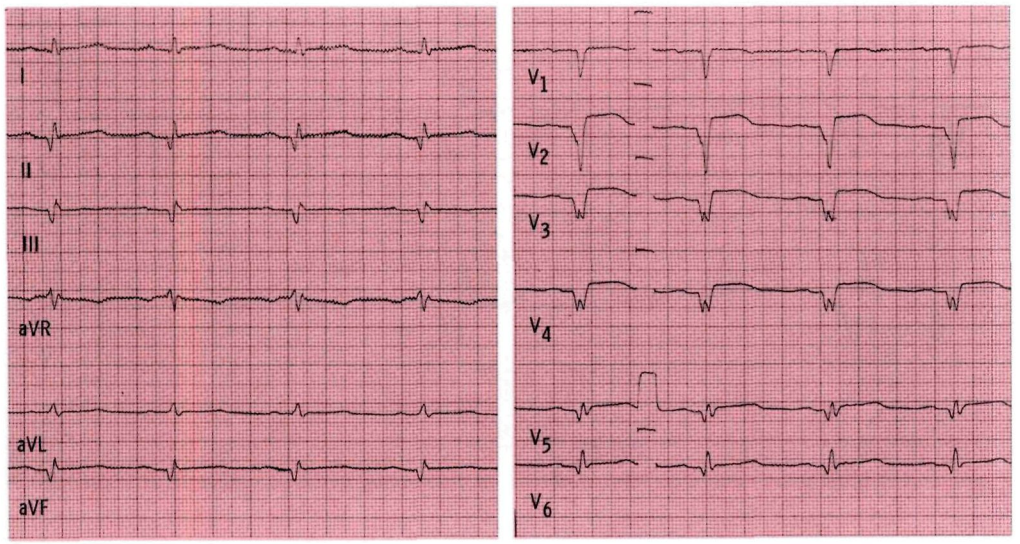

Angaben zur Person:

Geschl. ♂ / 47 Jahre — 59 kg — 175 cm
Kreatinin: 0,7 (n=0,4-1,3) mg/dl — Hypertonie: ☐ ja ☒ nein ☐ labile
Kalium: 4,2 (n=3,5-5,5) mmol/l — aktueller RR: 130/80 mmHg
Herzwirksame Medikamente: keine

Anamnese, Befunde: Beim schweren Heben plötzlich hochgradige Dyspnoe, retrosternale Schmerzen, Kreislaufkollaps. Keine kardialen Risikofaktoren außer Streß (Frau in Türkei mit 4 Kindern, berufliche Schwierigkeiten, menschenunwürdige Unterkunft)

Auswertung:

Zeiten: P: 0,11 — PQ: 0,18 — QRS: 0,08 — QT: 0,35 sec — Frequenz 93 /min
Achsen: P: + 40 ° — QRS: + 10 ° — T: + 20 °
Hypertrophie-Indizes: Lewis: - mV — Sokolow: - mV
Q-Zacken in BWA: Q V_3 V_4, q V_5 V_6
R-Zuwachs in BWA: ☐ regelmäßig ☐ langsam ☐ schnell ☐ abrupt in V___ ☐ R-Verlust von V 2 bis V 3
☐ Kein R-Zuwachs von V___ bis V___ ☐ R-Reduktion von V___ bis V___
R/S-Umschlagzone: zwischen V 3 und V 4 bei V___ ☐ bis V_6 nicht erreicht
S-Zacken in BWA: bis V 3: ☒ klein ☐ mittel ☐ groß Voltage: periphere, 0,8 mV
Formveränderungen:
P: -
QRS: Q III aVF, q II, V_3 - V_6 s.o.
ST: starke Hebung (maximal 0,7 mV V_3) in V_2 - V_5, leichte Hebung in V_6 - V_9, I, II und aVL
T: in ST-Hebung mit einbezogen

Beurteilung:

☒ regelmäßig ☐ unregelmäßig — ☒ normfrequent
☒ Sinusrhythmus ☐ absolute Arrhythmie ☐ — ☐ bradykard ☐ tachykard
Extrasystolie: -
Intraatriale Leitungsstörungen: -
Überleitungsstörungen: -
Lagetyp: Linkstyp
Intraventrikuläre Leitungsstörung: -
Infarkt: frischer VW-Infarkt (supraapikal-lateral-dorsal) Stadium I; alter inferiorer Infarkt Stadium III
Hypertrophiezeichen:
Erregungsrückbildungsstörungen: schwere, vom Außenschichtläsionstyp in Vorderwand supraapikal-lateral und im dorsalen Bereich
weitere Diagnosen:
Hauptdiagnosen: ausgedehnter Myokardinfarkt

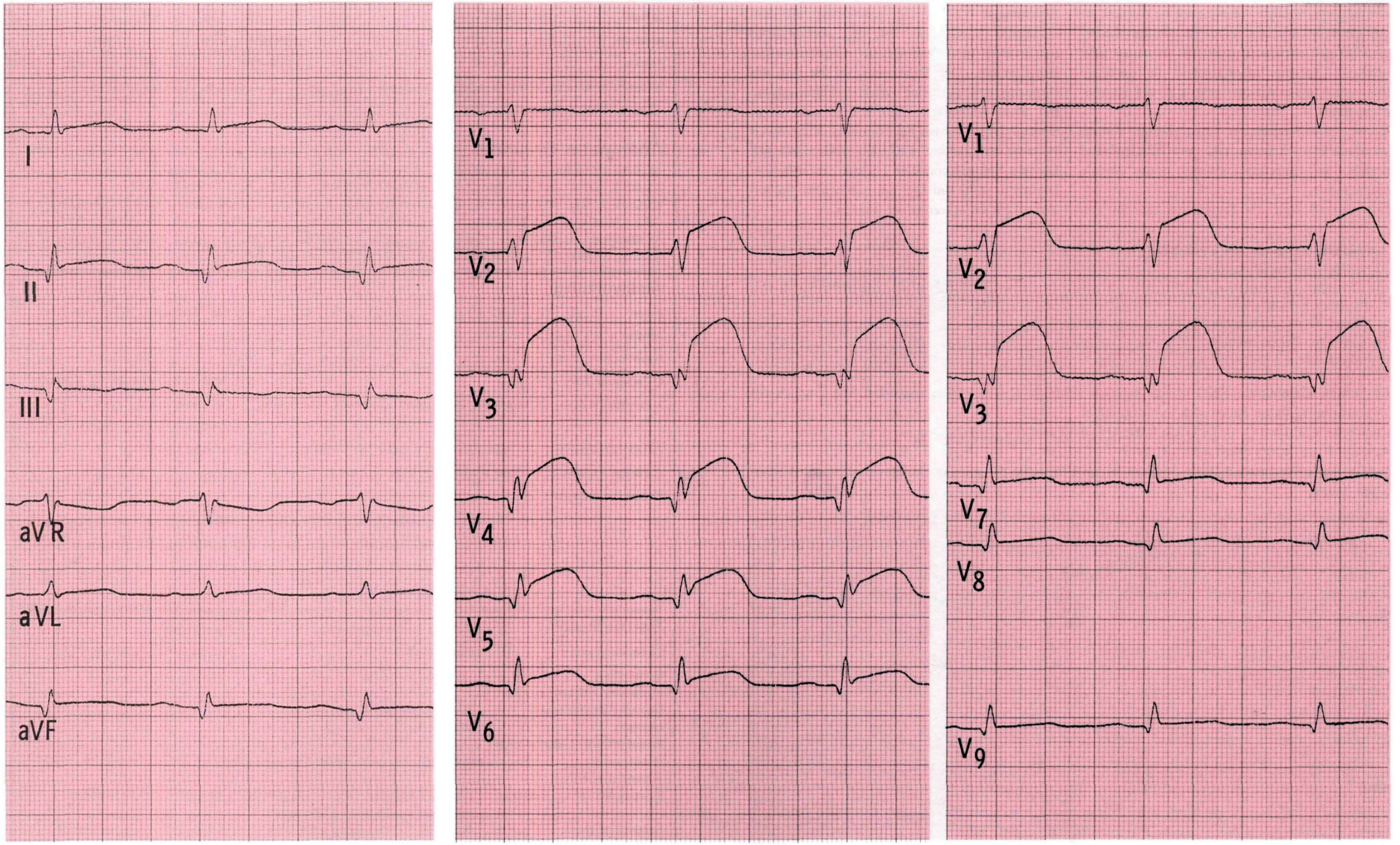
I
II
III
aVR
aVL
aVF
V1
V2
V3
V4
V5
V6
V1
V2
V3
V7
V8
V9

Bemerkungen

EKG Nr. 9

Die intraventrikuläre Ausbreitung ist normal, so daß die Infarktzeichen im supraapikalen Vorderwandbereich uneingeschränkt zu verwerten sind (bedenke „falsche Infarktzeichen" bei gestörter intraventrikulärer Ausbreitung, z.B. bei Kardiomyopathie).

Es liegt zweifelsfrei ein supraapikaler Vorderwandinfarkt im Stadium III vor. Hierzu passend besteht im Echokardiogramm eine septale Hypokinesie.

Imponierend sind die Digitalismulden in den Ableitungen V_4–V_6, die zusammen mit dem AV-Block I. Grades und der ventrikulären Extrasystole zum Vollbild der Digitaliseinwirkung passen. Der Digoxinspiegel ist auf das Doppelte des normalen Wirkbereiches erhöht. Bei alten Menschen führt häufig eine sogar niedrige Digitalisdosis bei normalem Kreatinwert zu einer Intoxikation. EKG-Kontrollen und ggf. Digoxin-Spiegelkontrollen sind erforderlich. Digitoxin sollte infolge der schlechten Steuerbarkeit gar nicht verordnet werden.

AV-Block I (vgl. S. 20) Ursachen:
- hoher Vagotonus (Sportler)
- Digitaliseinwirkung
- β-Blocker-Therapie
- Therapie mit Calciumantagonisten vom Verapamiltyp
- koronare Herzkrankheit
- Myokarditis

Das **unten abgebildete EKG** wurde nach einwöchiger Digitalispause registriert, die Zeichen der Digitalisimprägnation haben sich zurückgebildet.

Zeitwerte: P: 0,10; PQ: 0,20; QRS: 0,09; QT: 0,40 sec; f: 71/min.

Achsen: P: ca. +20°; QRS: +30°; T: +80°

supraapikaler Vorderwandinfarkt Stadium III, unspezifische Erregungsrückbildungsstörungen Vorderwand lateral.

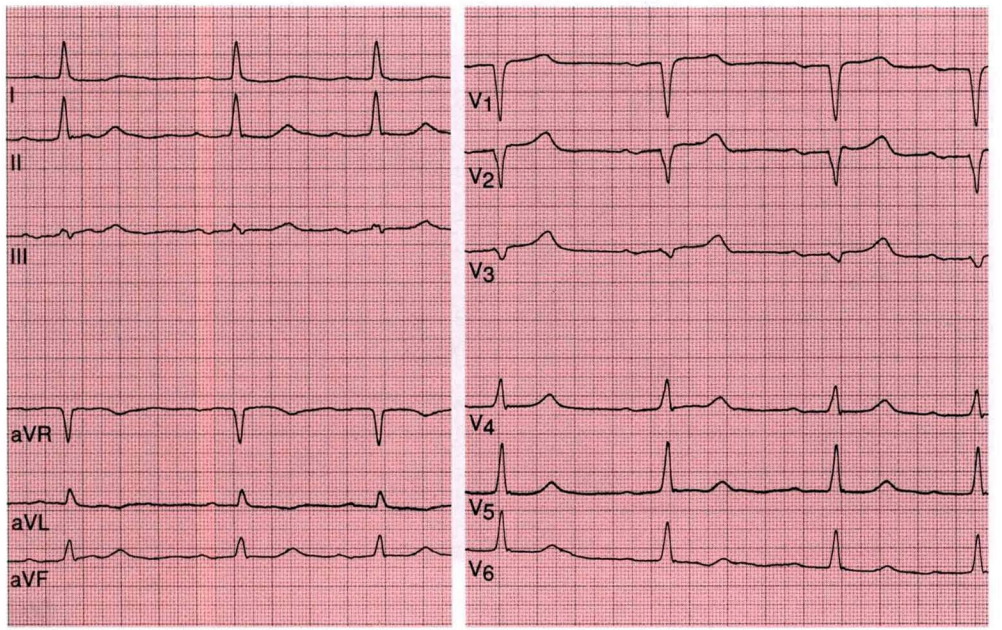

Angaben zur Person:

Geschl. ♀ / 86 Jahre — 75 kg — 168 cm

Kreatinin: 1,09 mg/dl — Hypertonie: ☒ ja ☐ nein ☐ labile

Kalium: 3,5 mmol/l — aktueller RR: 160/90 mmHg

Herzwirksame Medikamente: Digoxin 2 x 0,1 mg, Nitrate, Diuretika, Calciumantagonisten

Anamnese, Befunde:

Einweisung wegen Angina pectoris und Herzrhythmusstörungen. Es bestand eine Linksherzinsuffizienz bei arteriellem Hypertonus. Der Herzrhythmus wechselte zwischen Sinusrhythmus und absoluter Arrhythmie bei Vorhofflimmern. Darüber hinaus bestand ein diätetisch kompensierbarer Diabetes mell. und eine Hyperlipoproteinämie. Der Digoxinspiegel betrug 3,17 ng/ml.

Auswertung:

Zeiten: P: ~0,10 — PQ: 0,23 — QRS: 0,08 — QT: 0,35 sec — Frequenz 86 /min

Achsen: P: +40 ° — QRS: +10 ° — T: flach °

Hypertrophie-Indizes: Lewis: – mV — Sokolow: 3,3 mV

Q-Zacken in BWA: — — ☐ Kein R-Zuwachs von V1 bis V2

R-Zuwachs in BWA: ☐ regelmäßig ☒ langsam ☐ schnell ☐ abrupt in V__ — ☐ R-Verlust von V__ bis V__ — ☐ R-Verlust von V__ bis V__

R/S-Umschlagzone: zwischen V 3 und V 4 bei V__ — ☐ bis V6 nicht erreicht

S-Zacken in BWA: bis V 3 : ☒ klein ☐ mittel ☐ groß — Voltage:

Formveränderungen:
- P: –
- QRS: q in V_3; QS in V_1 und V_2
- ST: muldenförmig tief gesenkt in V_4–V_6, flach muldenförmig gesenkt in I und II
- T: positiv V_1–V_6

Beurteilung:

☒ regelmäßig ☐ unregelmäßig — ☒ normfrequent

☒ Sinusrhythmus ☐ absolute Arrhythmie ☐ — ☐ bradykard ☐ tachykard

Extrasystolie: 1 VES

Intraatriale Leitungsstörungen: –

Überleitungsstörungen: AV-Block I

Lagetyp: links

Intraventrikuläre Leitungsstörung: –

Infarkt: supraapikaler Vorderwandinfarkt Stadium III

Hypertrophiezeichen: –

Erregungsrückbildungsstörungen: deutliche, vom Digitalistyp Vorderwand apikal bis lateral

weitere Diagnosen: Befund zu Digitalisintoxikation passend

Hauptdiagnosen:

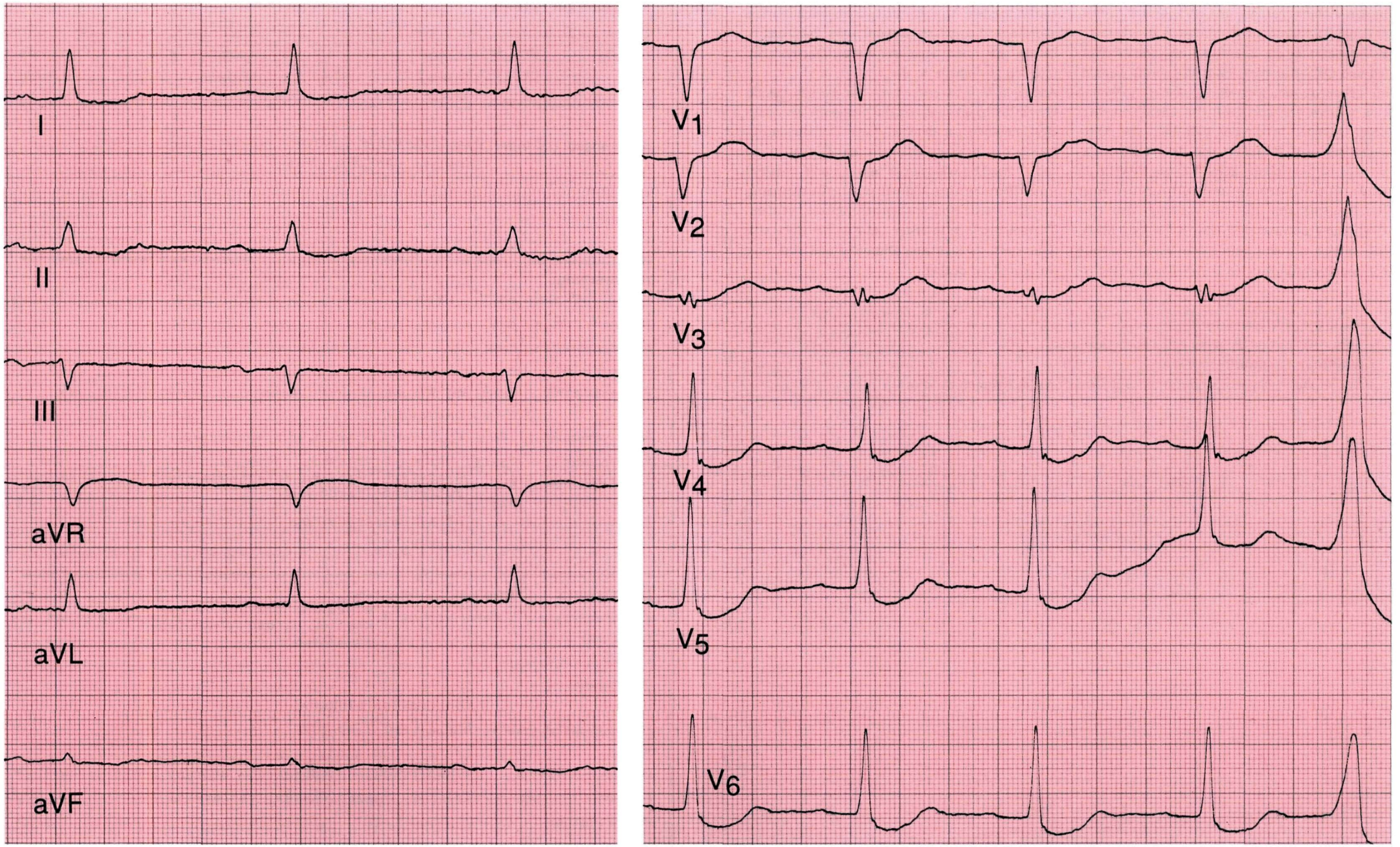
I
II
III
aVR
aVL
aVF
V1
V2
V3
V4
V5
V6

Bemerkungen

EKG Nr. 10

In den Ableitungen V_1 und aVL sind P-Wellen in den ST-Strecken am deutlichsten zu erkennen. Es besteht eine 1:1-Beziehung zwischen P-Wellen und QRS-Komplex. Es muß geprüft werden, ob genau zwischen zwei sichtbaren P-Wellen eine weitere versteckt (z.B. im QRS-Komplex) liegen könnte. In diesem Fall liegt die Mitte zwischen zwei P-Wellen vor dem QRS-Komplex, es ist hier jedoch keine weitere P-Welle zu sehen. Die PQ-Zeit ist mit 0,26 sec bei einer Herzfrequenz von 152/min so lang, daß eine Überleitung unwahrscheinlich ist. Es liegt näher, daß es sich um eine retrograde Vorhoferregung bei supraventrikulärer (z.B. AV-Knoten-)Tachykardie handelt. Von den Frequenzbereichen wäre allerdings theoretisch sowohl eine Sinustachykardie als auch eine AV-Knoten-Tachykardie möglich (s. Tabelle S. 8).

Ätiologisch ist in erster Linie an die bestehende Herzinsuffizienz und an die bekannte koronare Herzkrankheit zu denken. Eine Digitalisintoxikation wurde ausgeschlossen, die Digitalisdosis sollte am Digoxinspiegel ausgerichtet werden. Eine Hyperthyreose sollte durch die Bestimmung des TSH-basal-Spiegels ausgeschlossen werden. Therapeutisch ist in erster Linie an die Gabe von Sauerstoff, zusätzlichen Diuretika und evtl. von Verapamil zu denken.

Linksanteriorer Hemiblock:
- über –30° hinaus gedrehte elektrische Herzachse
- langsamer R-Zuwachs in BWA
- bis V_6 durchgehende relativ große S-Zacken (SV_6 in Relation zu RV_6)

Angaben zur Person:

Geschl. ♂ / 55 Jahre — 67 kg — 172 cm

Kreatinin: 1,2 (n=0,4-1,3) mg/dl — Hypertonie: ☒ ja ☐ nein ☐ labile

Kalium: 3,7 (n=3,5-5,5) mmol/l — aktueller RR: 170/90 mmHg

Herzwirksame Medikamente: Digoxin 3 x 0,1 mg, Diuretika

Anamnese, Befunde:

Rezidivierende Lungenstauung,
koronare Herzkrankheit

Auswertung:

Zeiten: P: ? s.u. PQ: ? QRS: 0,10 QT: 0,30 sec Frequenz 153 /min

Achsen: P: -80 ? ° QRS: - 60 ° T: + 100 °

Hypertrophie-Indizes: Lewis: 1,7 mV Sokolow: 2,1 mV

Q-Zacken in BWA: –

R-Zuwachs in BWA: ☐ regelmäßig ☒ langsam ☐ schnell ☐ abrupt in V____ ☐ R-Verlust von V____ bis V____

☐ Kein R-Zuwachs von V____ bis V____ ☐ R-Reduktion von V____ bis V____

R/S-Umschlagzone: zwischen V____ und V____ bei V 6 ☐ bis V_6 nicht erreicht

S-Zacken in BWA: bis V 6: ☐ klein ☐ mittel ☒ groß Voltage: o.B.

Formveränderungen:
P: vermutlich T-Wellen aufsitzend bzw. in ST-Strecken (retrograde Erregung?)
QRS: –
ST: leicht gesenkt V_5 V_6
T: flach V_5 V_6

Beurteilung:

☒ regelmäßig ☐ unregelmäßig ☐ normfrequent

☒ Sinusrhythmus ? ☐ absolute Arrhythmie ☒ supraventrikuläre Tachykardie, untere AV-Knoten-Tachykardie ? ☐ bradykard ☒ tachykard

Extrasystolie: –

Intraatriale Leitungsstörungen: –

Überleitungsstörungen: –

Lagetyp: überdrehter Linkstyp

Intraventrikuläre Leitungsstörung: LAH

Infarkt: –

Hypertrophiezeichen: wegen Erregungsausbreitungsstörung nicht verwertbar

Erregungsrückbildungsstörungen: leichte, unspezifische, VW-lateral

weitere Diagnosen:

Hauptdiagnosen: supraventrikuläre Tachykardie, LAH

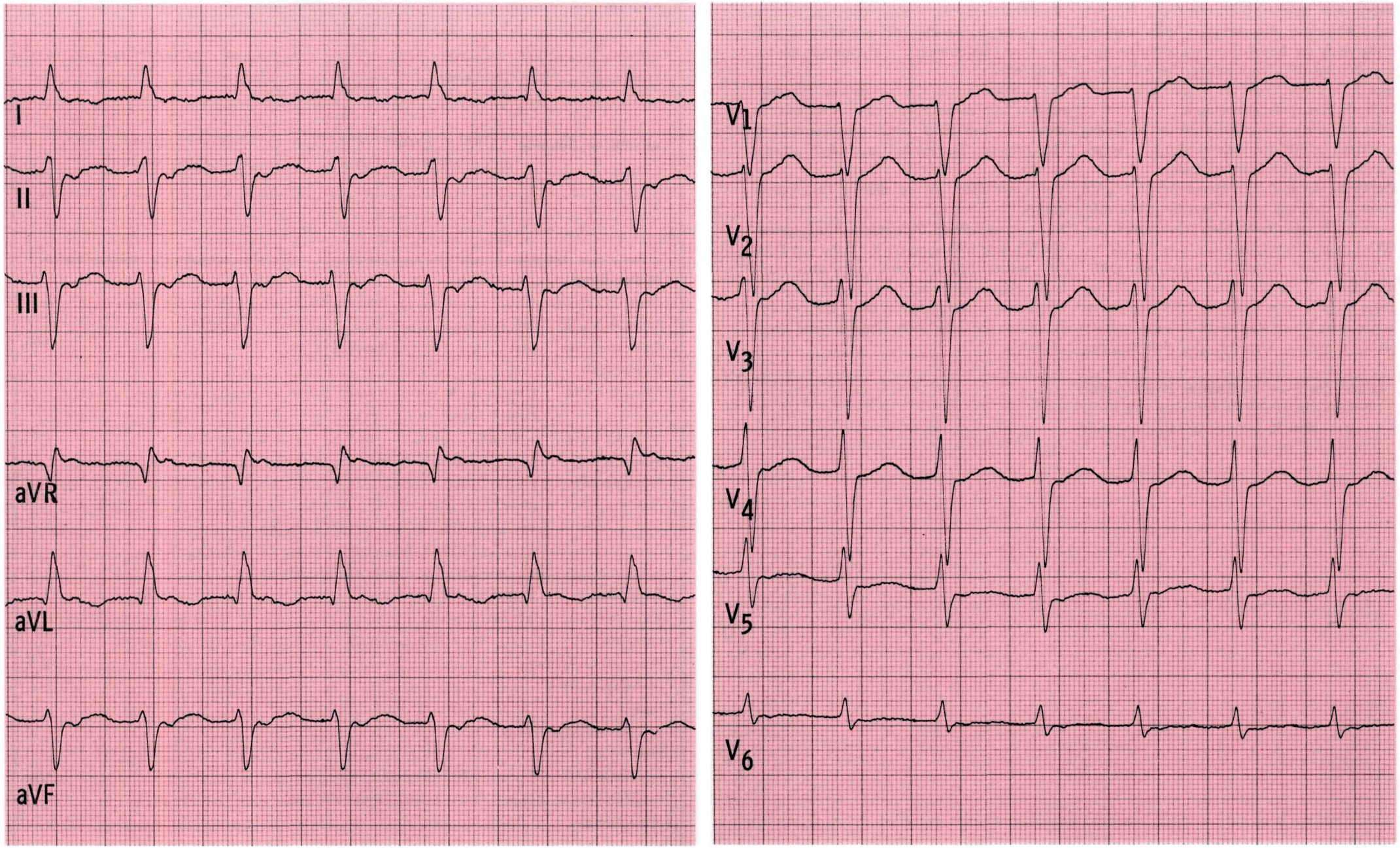
I
II
III
aVR
aVL
aVF
V1
V2
V3
V4
V5
V6

Bemerkungen

EKG Nr. 11

Neben dem Sokolow-Index als Index für eine linksventrikuläre Hypertrophie muß routinemäßig auch der Lewis-Index mitbestimmt werden: $R_I + S_{III} - (S_I + R_{III})$: Beträgt dieser Voltagewert 1,7 mV oder mehr, so ist eine linksventrikuläre Hypertrophie anzunehmen.

Wird nur der Sokolow-Index alleine bestimmt, so werden ca. 30 % der linksventrikulären Hypertrophiebilder im EKG nicht erkannt.

Die Größe der R-Zacken nimmt von V_1 bis V_3 kaum zu, aufgrund dieser Tatsache müßte man „kein R-Zuwachs von V_1 bis V_3" ankreuzen. Der QRS-Komplex wird insgesamt von V_1 bis V_3 jedoch kleiner: Vergrößert man den QRS-Komplex in V_3 in der Weise, daß seine Fläche genau so groß ist wie die des QRS-Komplexes in Ableitung V_1, so wäre der R-Zuwachs von V_1 bis V_3 regelrecht. Man darf also nicht von der absoluten Größe der Zacken ausgehen, sondern muß auch die Relation der R-Zacken zu dem gesamten QRS-Komplex in die Auswertung mit einbeziehen.

Die unspezifischen Erregungsrückbildungsstörungen im Vorderwandlateralbereich gehören nicht zu dem Bild einer linksventrikulären Hypertrophie, sie müssen gesondert genannt werden.

Der Lewis-Index ist in diesem Fall extrem positiv.

Es sollte die Frage überprüft werden, ob tatsächlich eine Indikation für die Gabe von Digitalis besteht. Digitalis verstärkt die linksventrikuläre Hypertrophie und verstärkt evtl. die schon bestehende Bradykardie. Die Gaben von Diuretika und/oder ACE-Hemmer sind sinnvoller.

Indizes der linksventrikulären Hypertrophie:
- Sokolow-Index: $SV_1 + RV_5$ oder RV_6 => 3,5 mV
- Lewis-Index: $R_I + S_{III} - S_I - R_{III}$ => 1,6 mV

Angaben zur Person:

Geschl. ♀ / 71 Jahre — 82 kg 155 cm

Kreatinin: 1,2 (n=0,4-1,3) mg/dl — Hypertonie: ☒ ja ☐ nein ☐ labile

Kalium: 4,2 (n=3,5-5,5) mmol/l — aktueller RR: 150/90 mmHg

Herzwirksame Medikamente: Nitrate, Digoxin 2 x 0,1 mg

Anamnese, Befunde: Leichte Niereninsuffizienz, Linksherzinsuffizienz, Hyperlipoproteinämie, "Leberparenchymschaden"

Auswertung:

Zeiten: P: 0,10 PQ: 0,18 QRS: 0,09 QT: 0,42 sec Frequenz 59 /min

Achsen: P: + 30 ° QRS: - 10 ° T: + 150 °

Hypertrophie-Indizes: Lewis: 3,2 mV Sokolow: 3,2 mV

Q-Zacken in BWA: –

R-Zuwachs in BWA: ☐ regelmäßig ☒ langsam ☐ schnell ☐ abrupt in V____ ☐ R-Verlust von V____ bis V____

☐ Kein R-Zuwachs von V____ bis V____ ☐ R-Reduktion von V____ bis V____

R/S-Umschlagzone: zwischen V____ und V____ bei V4 ☐ bis V_6 nicht erreicht

S-Zacken in BWA: bis V5. ☒ klein ☐ mittel ☐ groß Voltage: o.B.

Formveränderungen: P: –

QRS: –

ST: flach deszendierend V_5 V_6

T: präterminal negativ in I, aVL, V_4-V_6

Beurteilung:

☒ regelmäßig ☐ unregelmäßig ☐ normfrequent

☒ Sinusrhythmus ☐ absolute Arrhythmie ☐ ☒ bradykard ☐ tachykard

Extrasystolie: –

Intraatriale Leitungsstörungen: –

Überleitungsstörungen: –

Lagetyp: Linkstyp

Intraventrikuläre Leitungsstörung: –

Infarkt: –

Hypertrophiezeichen: LVH (schwere)

Erregungsrückbildungsstörungen: deutliche, unspezifische, VW lateral

weitere Diagnosen:

Hauptdiagnosen: LVH, Sinusbradykardie

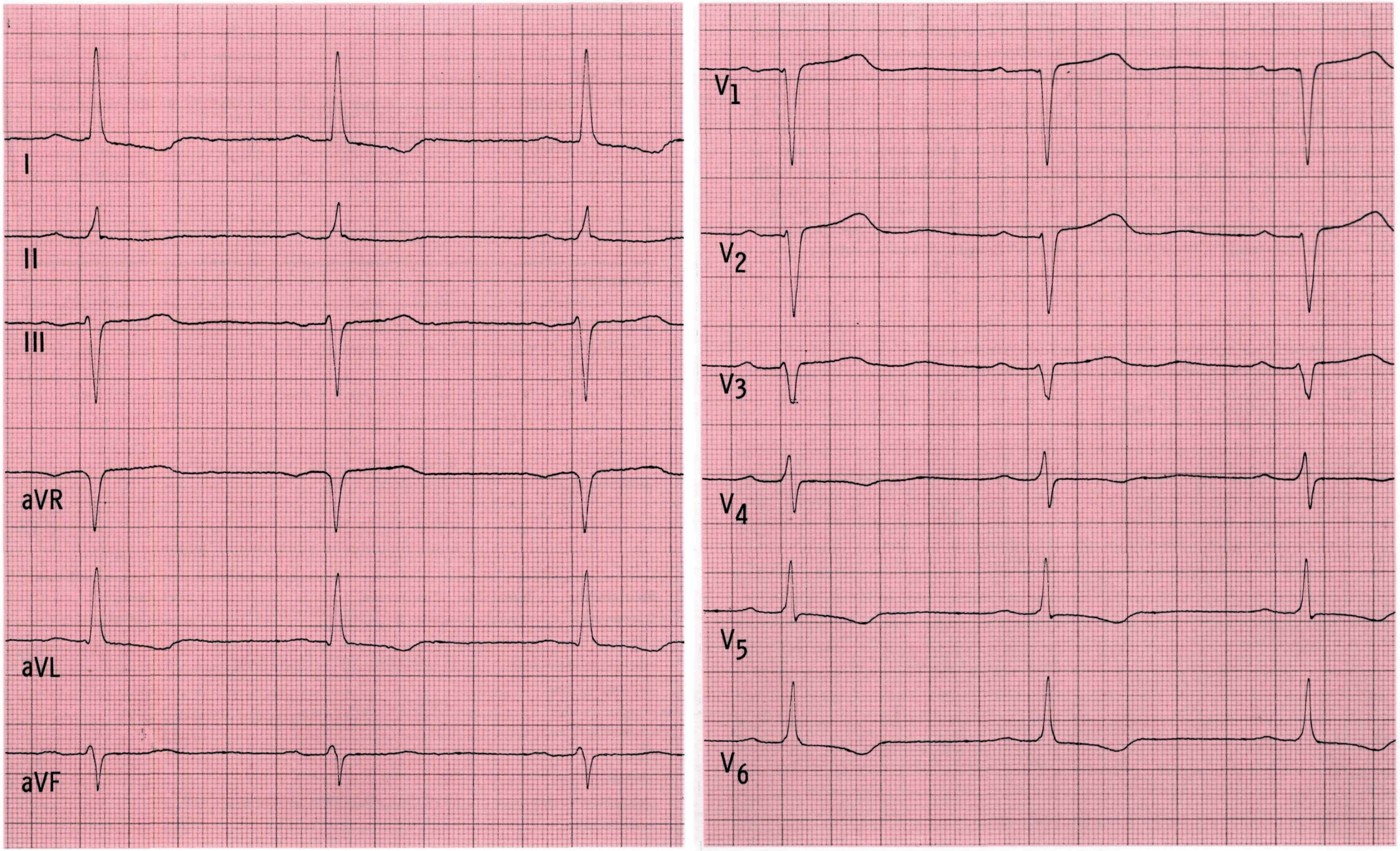
I
II
III
aVR
aVL
aVF
V1
V2
V3
V4
V5
V6

Bemerkungen

EKG Nr. 12

Die P-Wellen „stehen auf dem Kopf"; die Achse P ist mit –100 Grad deutlich „verdreht", die Vorhöfe werden von kaudal nach kranial erregt. Differentialdiagnostisch muß an einen oberen AV-Knoten-Rhythmus und an einen unteren Vorhofrhythmus wie z. B. den Sinus-coronarius-Rhythmus gedacht werden (vgl. EKG Nr. 58). Die Überleitungszeit beträgt hier 0,10 sec, sie ist damit sehr kurz und spricht dafür, daß das Erregungszentrum direkt im AV-Knoten liegt. Die langsame Frequenz ist weiterhin ein Kriterium, das für einen AV-Knoten-Rhythmus spricht. Da der Digoxinspiegel niedrig ist, ist die Rhythmusstörung nicht als digitalisinduziert anzusehen; möglicherweise handelt es sich um einen kranken Sinusknoten bei koronarer Herzkrankheit.

Da die T-Wellen sowohl in der Frontalebene (I, II, III, aVR, aVL, aVF) als auch in der Horizontalebene (z. B. in den Ableitungen V_5 und V_6) abgeflacht sind, spricht man von diffusen (diffus verbreiteten) Erregungsrückbildungsstörungen. Da eine T-Abflachung weder dem Läsions- noch Ischämie-Typ zuzuordnen ist, liegt eine „unspezifische" Erregungsrückbildungsstörung vor.

In dem 1 Woche darauf registrierten EKG liegt ein Sinusrhythmus vor:
Zeitwerte: P: 0,10; PQ: 0,14; QRS: 0,10; QT: 0,38 sec; f: 63/min.
Achsen: P: +50°; QRS: 0°; T: ca. –60°.
Erregungsrückbildungsstörungen unverändert.

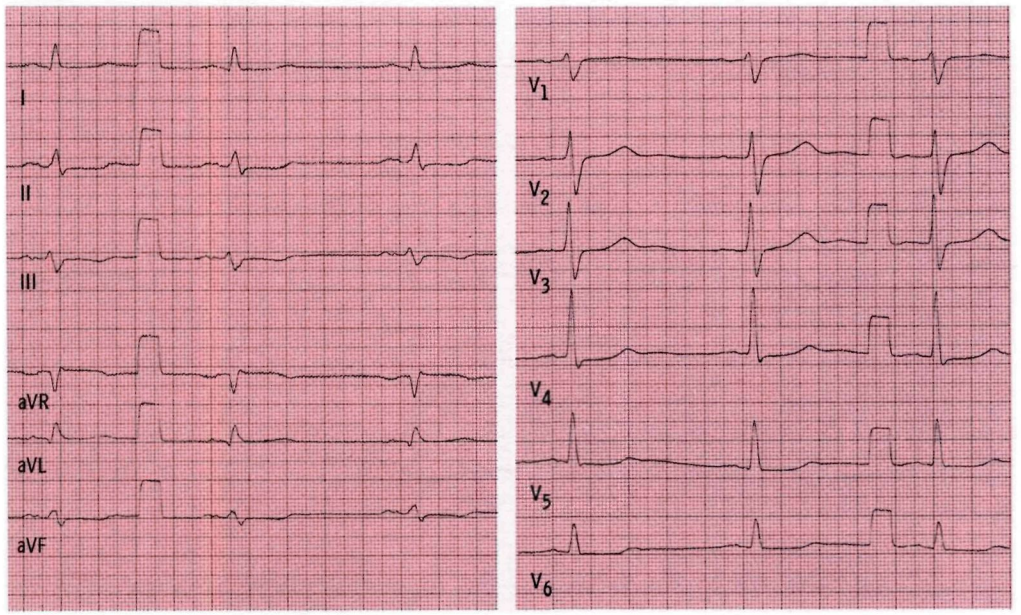

Angaben zur Person:

Geschl. ♂ / 63 Jahre — 71 kg — 178 cm

Kreatinin: 1,1 (n=0,4-1,3) mg/dl — Hypertonie: ☒ ja ☐ nein ☐ labile

Kalium: 4,2 (n=3,5-5,5) mmol/l — aktueller RR: 135/85 mmHg

Herzwirksame Medikamente: Digoxin 2 x 0,2 mg, Digoxinspiegel allerdings 0,6 ng/ml (zuverlässige Einnahme?)

Anamnese, Befunde: Inguinalhernie (OP)

Auswertung:

Zeiten: P: 0,09 PQ: 0,10 QRS: 0,09 QT: 0,40 sec Frequenz 59 /min

Achsen: P: – 100 ° QRS: 0 ° T: ~– 80 ° (flach)

Hypertrophie-Indizes: Lewis: 0,9 mV Sokolow: 2,1 mV

Q-Zacken in BWA: q V_6

R-Zuwachs in BWA: ☒ regelmäßig ☒ langsam ☐ schnell ☐ abrupt in V____ ☐ R-Verlust von V____ bis V____

☐ Kein R-Zuwachs von V____ bis V____ ☐ R-Reduktion von V____ bis V____

R/S-Umschlagzone: zwischen V 3 und V 4 bei V____ ☐ bis V_6 nicht erreicht

S-Zacken in BWA: bis V 6: ☒ klein ☐ mittel ☐ groß Voltage: o.B.

Formveränderungen:
P: negativ V_2 – V_6
QRS: –
ST: etwas starr V_5 V_6
T: andeutungsweise präterminal negativ V_5 V_6

Beurteilung:

☒ regelmäßig ☐ unregelmäßig ☐ normfrequent

☐ Sinusrhythmus ☐ absolute Arrhythmie ☒ oberer AV-Knoten-Rhythmus ☒ bradykard ☐ tachykard

Extrasystolie: –

Intraatriale Leitungsstörungen: retrograde Vorhoferregung

Überleitungsstörungen: –

Lagetyp: Linkstyp

Intraventrikuläre Leitungsstörung: –

Infarkt: –

Hypertrophiezeichen: –

Erregungsrückbildungsstörungen: leichte, diffuse, unspezifische

weitere Diagnosen:

Hauptdiagnosen: Oberer AV-Knoten-Rhythmus

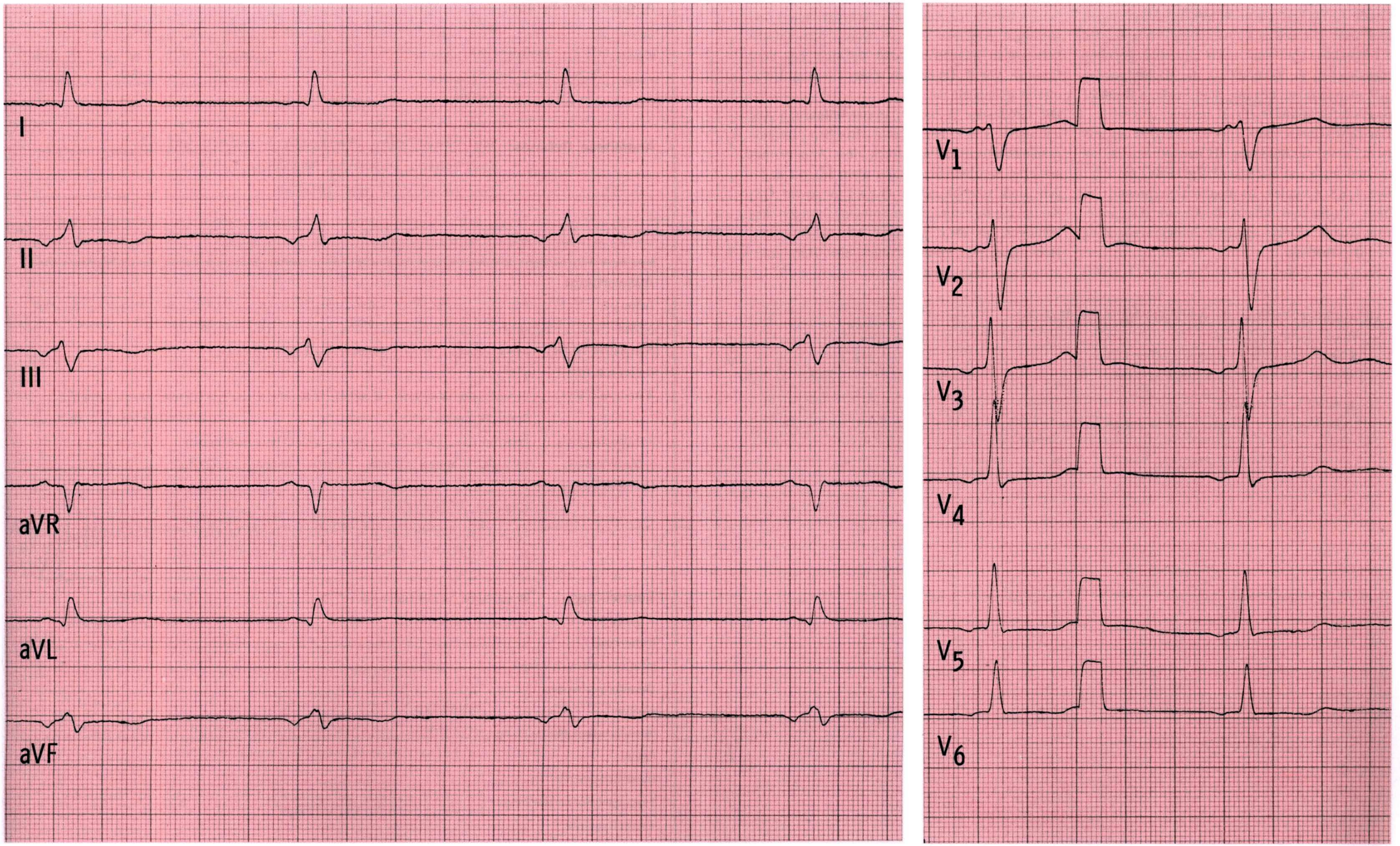
I
II
III
aVR
aVL
aVF
V1
V2
V3
V4
V5
V6

Bemerkungen

EKG Nr. 13

Große Q-Zacken insbesondere in Ableitung II und aVF. Die etwas konvexbogig verlaufenden ST-Strecken sind nur noch minimal gehoben (desgleichen in V_5 und V_6) die nachfolgenden T-Wellen terminal negativ. Statt Stadium II müßte es exakt: Stadium (I–II)–II heißen.

Der Lewis-Index ($R_I + S_{III} - R_{III} - S_I$) ist negativ (< 1,7 mV)! In Ableitung III handelt es sich um Q- und nicht um S-Zacken! Vgl. EKG Nr. 23.

Der QRS-Komplex ist deutlich verbreitert, es liegt jedoch kein Schenkelblock vor. Die intraventrikuläre Erregungsausbreitungsverzögerung ist infarktbedingt.

Lägen keine früher aufgezeichneten EKGs (EKG Nr. 23 wurde vor einem Jahr aufgezeichnet) und sonstigen Angaben vor, so würde man fälschlicherweise annehmen, daß es sich bei dem Ereignis vor 4 Tagen um einen frischen Herzinfarkt gehandelt hat.

Die Größe der Q-Zacken in den inferioren Ableitungen kann bei einem frischen Infarktgeschehen nicht als Ausdruck eines Aneurysmas gewertet werden. Bei einem alten Infarkt dagegen sind sowohl breite Q-Zacken sowie QS-Komplexe in mehreren zusammengehörigen Ableitungen als auch persistierende ST-Strecken-Hebungen als Hinweis auf ein Herzwandaneurysma anzusehen.

Herzinfarkt Stadium II (vgl. EKG Nr. 8, Stadium I):
- pathologische Q-Zacken
- ST-Strecke wieder in isoelektrischer Linie
- T-Wellen diskordant zum QRS-Komplex

Herzwandlokalisationen:
Siehe ausklappbare vordere Umschlagseite innen.

Angaben zur Person:

Geschl. ♀ / 69 Jahre — 78 kg — 163 cm

Kreatinin: 1,1 (n=0,4-1,3) mg/dl — Hypertonie: ☐ ja ☒ nein ☐ labile

Kalium: 3,9 (n=3,5-5,5) mmol/l — aktueller RR: 140/80 mmHg

Herzwirksame Medikamente: keine

Anamnese, Befunde: Vor vier Tagen Übelkeit, Schwindelgefühl, Erbrechen. Diabetes mellitus

Vor einem Jahr Herzinfarkt

Auswertung:

Zeiten: P: 0,09 PQ: 0,16 QRS: 0,12 QT: 0,44 sec Frequenz 74 /min

Achsen: P: + 40 ° QRS: - 10 ° T: - 80 °

Hypertrophie-Indizes: Lewis: 0,7 mV Sokolow: ~2,1 mV

Q-Zacken in BWA: q V_5 V_6

R-Zuwachs in BWA: ☐ regelmäßig ☒ langsam ☐ schnell ☐ abrupt in V____ ☐ R-Verlust von V____ bis V____

☐ Kein R-Zuwachs von V____ bis V____ ☐ R-Reduktion von V____ bis V____

R/S-Umschlagzone: zwischen V 3 und V 4 bei V____ ☐ bis V_6 nicht erreicht

S-Zacken in BWA: bis V 5. ☒ klein ☐ mittel ☐ groß Voltage: o.B.

Formveränderungen: P: -

QRS: Q III, aVF, II

ST: konvexbogig in Höhe der isoelektrischen Linie II, III, aVF, V_5, V_6

T: terminal negativ II, III, aVF, V_5, V_6

Beurteilung:

☒ regelmäßig ☐ unregelmäßig ☒ normfrequent

☒ Sinusrhythmus ☐ absolute Arrhythmie ☐ ☐ bradykard ☐ tachykard

Extrasystolie: -

Intraatriale Leitungsstörungen: -

Überleitungsstörungen: -

Lagetyp: Linkstyp

Intraventrikuläre Leitungsstörung: intraventrikuläre Erregungsausbreitungsstörung bei:

Infarkt: im Inferolateralbereich, Stadium II

Hypertrophiezeichen: -

Erregungsrückbildungsstörungen: deutliche, vom Außenschichtischämietyp, inferolateral, infarktbedingt

weitere Diagnosen:

Hauptdiagnosen: Herzinfarkt

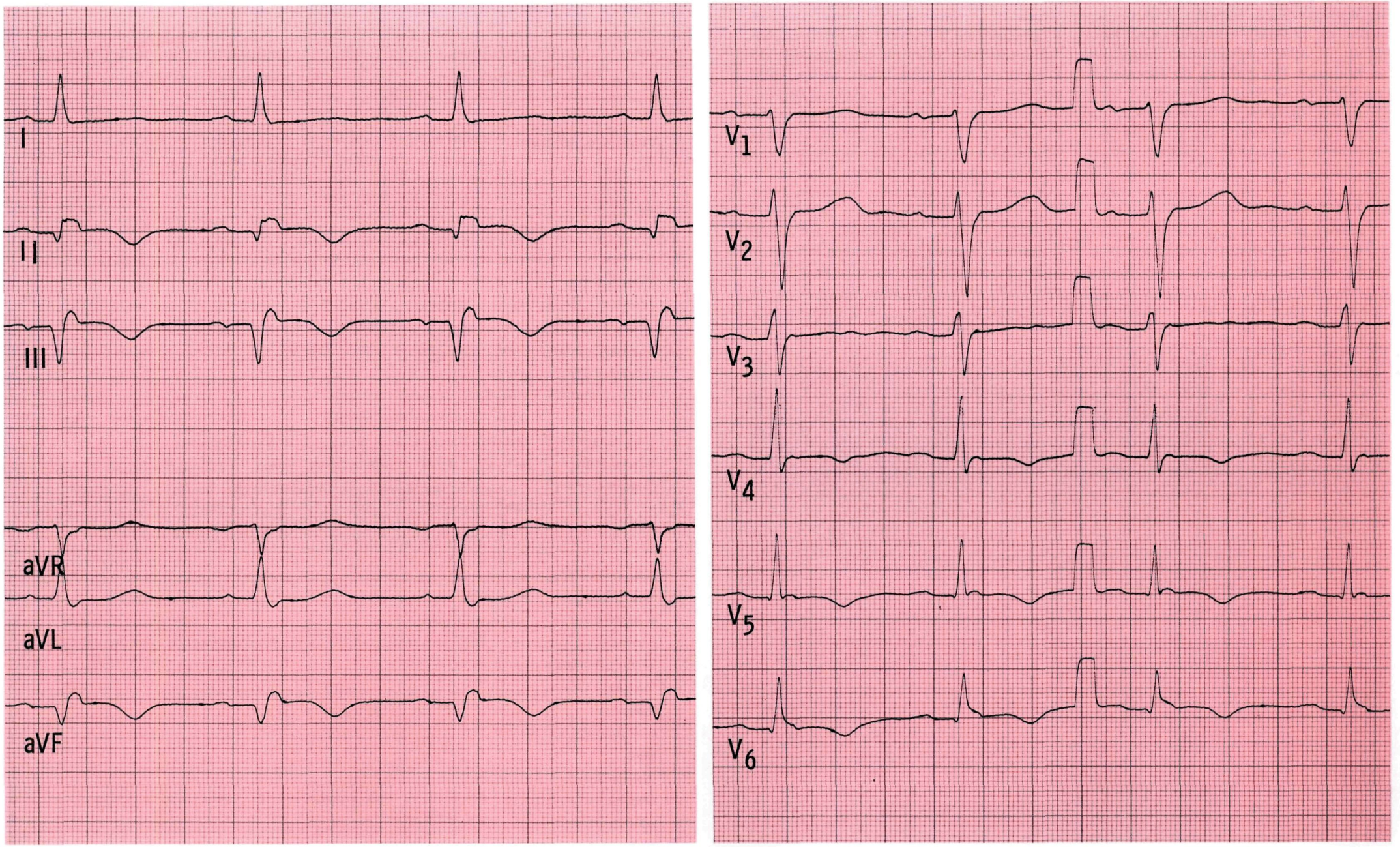
I
II
III
aVR
aVL
aVF
V1
V2
V3
V4
V5
V6

Bemerkungen

EKG Nr. 14

Bei den vorzeitigen Schlägen (Extrasystolen) handelt es sich um supraventrikuläre Extrasystolen, obwohl sie etwas breiter sind als die Normalschläge. Die P-Wellen der Extrasystolen verschmelzen fast mit den T-Wellen der vorangegangenen Aktionen. Erst im Vergleich mit T-Wellen von Normalaktionen, die nicht durch nachfolgende Extrasystolen „gestört" sind, erkennt man, daß den T-Wellen tatsächlich die P-Welle der nachfolgenden Extrasystole aufsitzt. Die T-Welle wird dadurch höher.

In den BWA ist die Erregungsausbreitung in den Ventrikeln bei der ersten abgebildeten Extrasystole deutlich anders als die der Normalaktionen. Da hier bis V_6 durchgehende tiefe S-Zacken auftreten, ohne daß in V_1 oder V_2 eine R'-Zacke zu sehen ist (die für einen Rechtsschenkelblock spräche), wird es sich um eine Blockierung des linksanterioren Faszikels handeln (der bei der vorzeitigen Erregung durch die Extrasystole noch refraktär ist). Ist der linksanteriore Faszikel bei einer Extrasystole (vorzeitige Aktion) tatsächlich noch refraktär – wie es hier in den Brustwandableitungen den Anschein hat – so müßte allerdings auch in den Extremitätenableitungen in diesen Extrasystolen eine entsprechend nach links überdrehte Herzachse zu beobachten sein. Da dies nicht der Fall ist, muß man wiederum bezweifeln, daß es sich tatsächlich um einen linksanterioren Hemiblock in den Extrasystolen handelt. Man kann in solchen Fällen dann nur angeben, Extrasystolen mit intraventrikulärer Erregungsausbreitungsstörung ohne typisches Blockbild.

Extrasystolie:
- Aktionen, die vorzeitig in einen Grundrhythmus einfallen
- Ursprungsort: supraventrikulär oder ventrikulär
- Art des Auftretens: einzeln oder in Salven
  früh oder spät einfallend
- ventrikuläre Extrasystolen (VES): monotop bzw. monomorph, polytop bzw. polymorph

Angaben zur Person:

Geschl. ♂ / 71 Jahre — 77 kg — 169 cm

Kreatinin: 1,5 (n=0,4-1,3) mg/dl — Hypertonie: ☐ ja ☒ nein ☐ labile

Kalium: 3,6 (n=3,5-5,5) mmol/l — aktueller RR: 140/70 mmHg

Herzwirksame Medikamente: Digoxin 0,3 mg

Anamnese, Befunde: Koronare Herzkrankheit, geringgradige Mitralklappeninsuffizienz, leichte Lungenstauung

Auswertung:

Zeiten: P: 0,12 PQ: 0,16 QRS: 0,10 QT: ~0,32 sec Frequenz ~85 /min

Achsen: P: ~+60 ° QRS: + 50 ° T: flach °

Hypertrophie-Indizes: Lewis: - mV Sokolow: 2,9 mV

Q-Zacken in BWA: q V_6

R-Zuwachs in BWA: ☒ regelmäßig ☐ langsam ☐ schnell ☐ abrupt in V____ ☐ R-Verlust von V____ bis V____

☐ Kein R-Zuwachs von V____ bis V____ ☐ R-Reduktion von V____ bis V____

R/S-Umschlagzone: zwischen V 3 und V 4 bei V____ ☐ bis V_6 nicht erreicht

S-Zacken in BWA: bis V 6: ☒ klein ☐ mittel ☐ groß Voltage: o.B.

Formveränderungen: P: doppelgipflig II, biphasisch V_1 V_2

QRS: -

ST: geringgradig horizontal gesenkt und muldenförmig II, III aVF V_6

T: -

Beurteilung: ☒ regelmäßig ☐ unregelmäßig ☒ normfrequent

☒ Sinusrhythmus ☐ absolute Arrhythmie ☐ ☐ bradykard ☐ tachykard

Extrasystolie: häufige SVES (P-Wellen vorausgehend, schlanke QRS-Komplexe)

Intraatriale Leitungsstörungen: p - mitrale

Überleitungsstörungen: -

Lagetyp: Indifferenztyp

Intraventrikuläre Leitungsstörung: -

Infarkt: -

Hypertrophiezeichen: -

Erregungsrückbildungsstörungen: deutliche, vom Innenschichtläsions-Digitalistyp, inferolateral

weitere Diagnosen:

Hauptdiagnosen: SVES, Erregungsrückbildungsstörungen

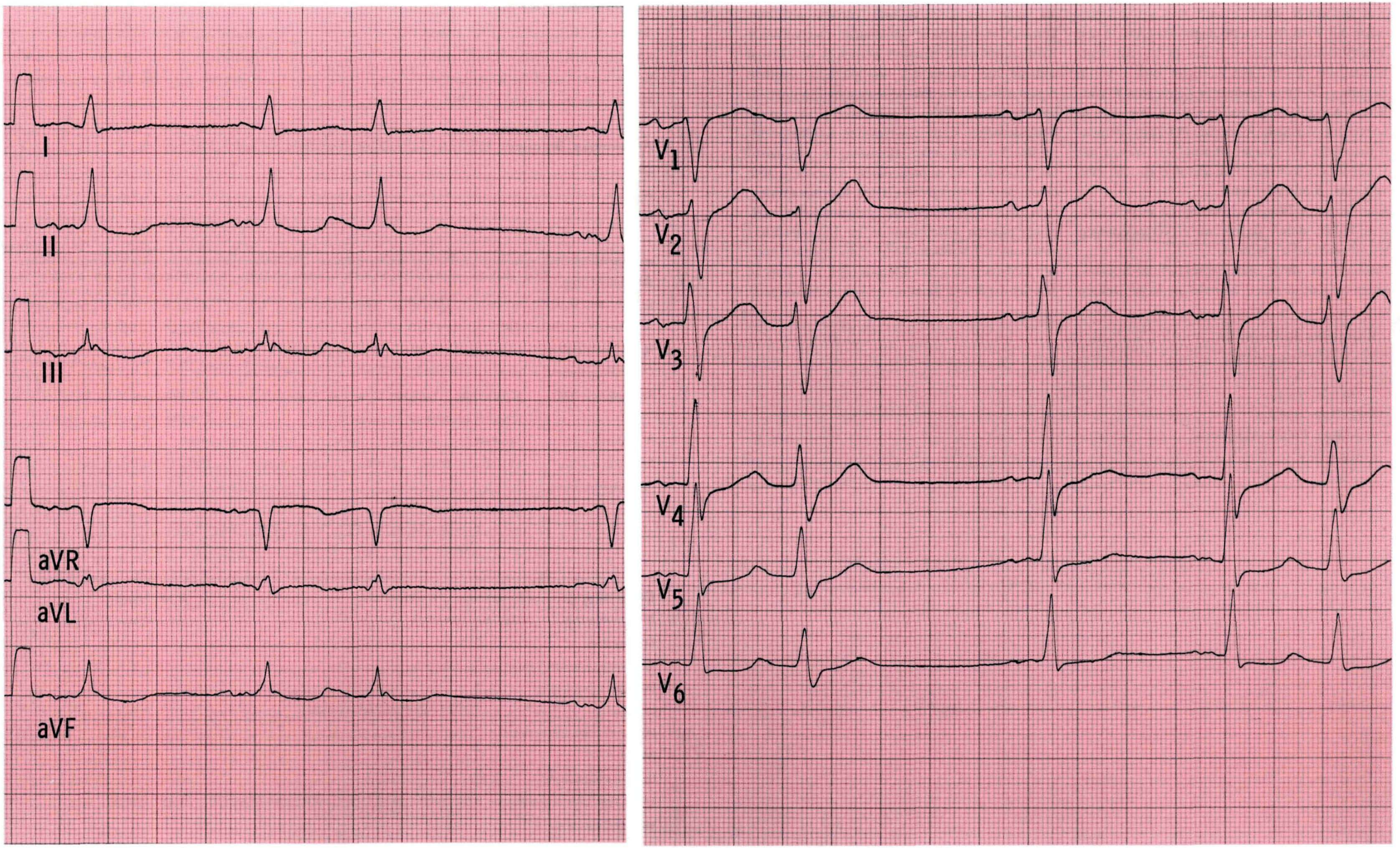
I
II
III
aVR
aVL
aVF
V1
V2
V3
V4
V5
V6

Bemerkungen

EKG Nr. 15

Auf den ersten Blick könnte man irrtümlicherweise ein Vorhofflimmern diagnostizieren. In den Brustwandableitungen ist doch in V_1 am deutlichsten vor jedem QRS-Komplex eine P-Welle zu sehen. Da beim genaueren Betrachten P-Wellen mit normaler Achse allen QRS-Komplexen in normalem Abstand (normale PQ-Zeit) vorausgehen, liegt ein Sinusrhythmus vor. Wegen der Unregelmäßigkeit der Aktionsfolge spricht man von einer Sinusarrhythmie.

Eine derartige Rhythmusstörung ist in den meisten Fällen durch degenerative Veränderungen (Koronarsklerose) bedingt.

Insofern ist diese Anamnese/Befund-Konstellation ernst zu nehmen. Sowohl die Beschwerden als auch der EKG-Befund können auf eine koronare Herzkrankheit hindeuten. Das koronare Risikoprofil sollte ermittelt werden (s. unten) und sodann die Diagnostik komplettiert werden: Echokardiographie (Wandbewegungsstörungen?) und Belastungs-EKG (signifikante ST-Strecken-Veränderungen und/oder typische Angina-pectoris-Beschwerden unter Belastung?); ergänzend Duplex-Scan der supraaortalen Arterien – zum einen als Referenzgefäß zu den Koronararterien, zum anderen wegen der angegebenen Schwindelerscheinungen (Stenosen?). Im Langzeit-EKG sollte eine ST-Strecken-Analyse durchgeführt werden und nach längeren Pausen (ggf. als Ursache der Schwindelerscheinungen) geforscht werden.

Koronares Risikoprofil:
- arterieller Hypertonus
- Hypercholesterinämie
- Nikotinkonsum
- Diabetes mellitus
- positive Familienanamnese
- Streß

Angaben zur Person:

Geschl. ♂ / 79 Jahre — 48 kg — 162 cm

Kreatinin: 1,0 (n=0,4-1,3) mg/dl — Hypertonie: ☐ ja ☒ nein ☐ labile

Kalium: 3,7 (n=3,5-5,5) mmol/l — aktueller RR: 140/70 mmHg

Herzwirksame Medikamente: keine

Anamnese, Befunde: Schwindelerscheinungen, Angina pectoris

Auswertung: EKG durch Muskelzittern überlagert, Zeitwerte nicht exakt festzulegen.

Zeiten: P: ~0,09 PQ: 0,18 QRS: 0,09 QT: ~0,34 sec Frequenz bei 85/min

Achsen: P: ~+ 50 ° QRS: + 30 ° T: ~ - 60 ° (flach)

Hypertrophie-Indizes: Lewis: 0,4 mV Sokolow: 1,6 mV

Q-Zacken in BWA: –

R-Zuwachs in BWA: ☒ regelmäßig ☐ langsam ☐ schnell ☐ abrupt in V____ ☐ R-Verlust von V____ bis V____

☐ Kein R-Zuwachs von V____ bis V____ ☐ R-Reduktion von V____ bis V____

R/S-Umschlagzone: zwischen V 2 und V 3 bei V____ ☐ bis V_6 nicht erreicht

S-Zacken in BWA: bis V 4: ☒ klein ☐ mittel ☐ groß Voltage: peripher 0,6 mV

Formveränderungen: P: –

QRS: –

ST: muldenförmig II, III, aVF, V_5, V_6

T: flach V_3 - V_6, U-Wellen V_2 - V_4

Beurteilung: ☐ regelmäßig ☒ unregelmäßig ☒ normfrequent

☒ Sinusrhythmus ☐ absolute Arrhythmie ☐ ☐ bradykard ☐ tachykard

Extrasystolie: –

Intraatriale Leitungsstörungen: –

Überleitungsstörungen: –

Lagetyp: Indifferenz-Linkstyp

Intraventrikuläre Leitungsstörung: –

Infarkt: –

Hypertrophiezeichen: –

Erregungsrückbildungsstörungen: leichte, diffuse, unspezifische (digitalis-induziert-ähnliche)

weitere Diagnosen:

Hauptdiagnosen: Sinusarrhythmie, Erregungsrückbildungsstörungen

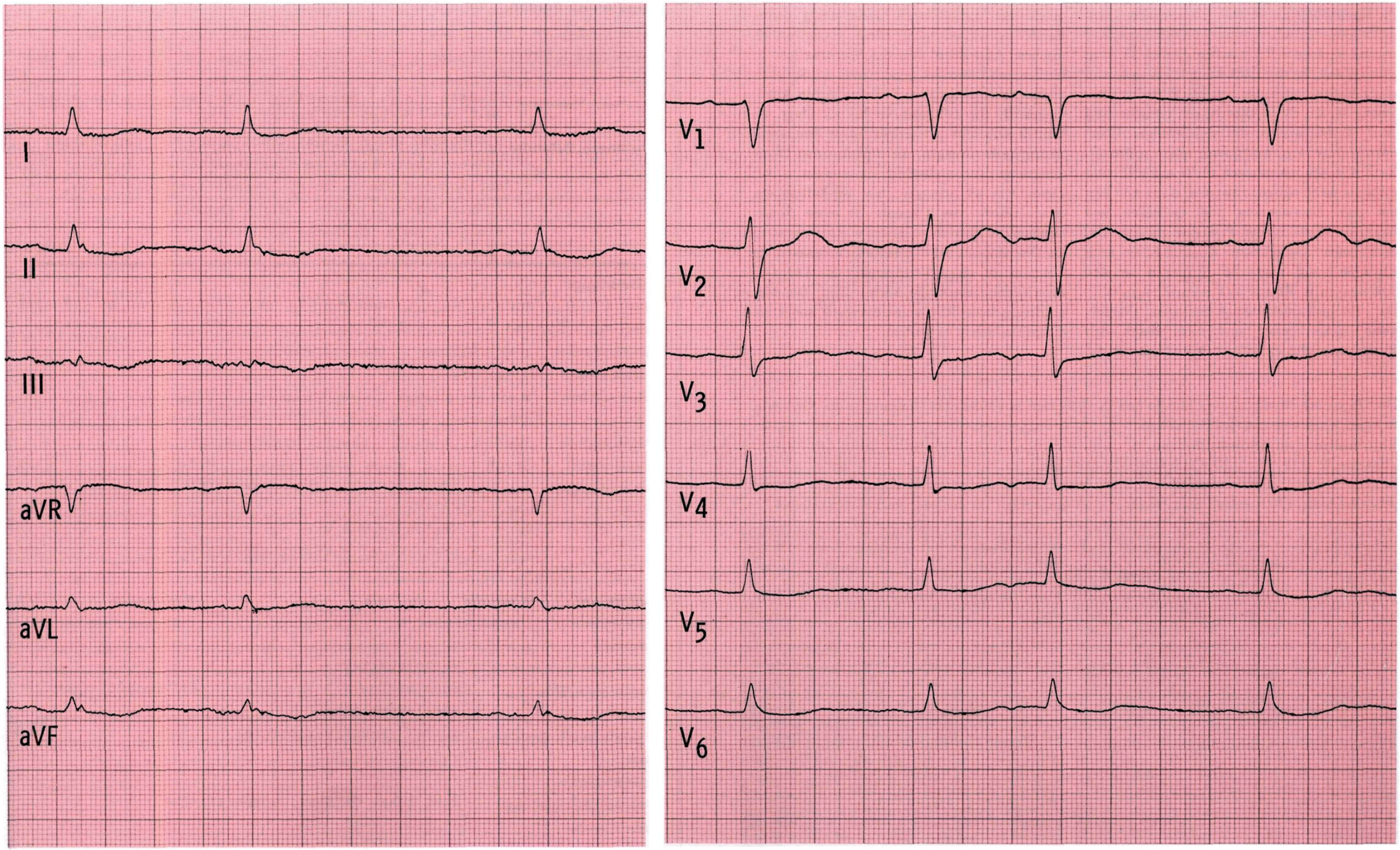
I
II
III
aVR
aVL
aVF
V1
V2
V3
V4
V5
V6

Bemerkungen

EKG Nr. 16

In regelmäßigem Abstand voneinander sind gleichgeformte, relativ schlanke QRS-Komplexe mit inkomplettem Rechtsschenkelblock (V_1) zu sehen. Zwischen den QRS-Komplexen sieht man sägezahnartig aneinandergereihte P-Wellen (Ableitung II, III, aVF). Dies ist das typische Bild eines Vorhofflatterns mit regelmäßiger Überleitung (hier 4:1-Überleitung). Die großen Q-Zacken in den Ableitungen II, III und aVF sind nicht als pathologisch zu werten, da es sich hier um eine Überlagerung von Q-Zacken und negativen Anteilen der P-Wellen handelt. Bei dem unten abgebildeten Kontroll-EKG nach Rhythmisierung sind die Q-Zacken in den Ableitungen II, III und aVF normal.
Die Erregungsrückbildungsstörungen (Vorderwand apikal–lateral) sind nicht durch den Rechtsschenkelblock bedingt. Auch kann man die durch das Vorhofflattern sägezahnartig deformierte Grundlinie nicht allein verantwortlich machen. Abstrahiert man die Vorhofwellen, so bleiben tatsächlich deszendierende ST-Strecken und präterminal negative T-Wellen in den Ableitungen II, III, aVF und V_2 bis V_6 übrig. Es handelt sich also um unspezifische Erregungsrückbildungsstörungen, die digitalis- und chinidinbedingt oder -mitbedingt sein können.
Zuvor war es gelungen, ein Vorhofflimmern durch Gaben von Chinidin in einen Sinusrhythmus zu überführen. Dabei wurde vergessen, die Digoxindosis auf die Hälfte zu reduzieren, da Chinidin zu einer Verzögerung der Digoxinausscheidung durch die Nieren führt. Die hier wiedergegebene Rhythmusstörung ist somit als digitalisinduziert zu werten.

Drei Tage nach Absetzen von Chinidin und Digitalis kam es wieder zum Umspringen des Rhythmus in einen Sinusrhythmus (s. EKG unten).
Regelmäßiger Sinusrhythmus, 80/min.
Zeitwerte: P: 0,12; PQ: 0,20; QRS: 0,10; QT: 0,34 sec.
Achsen: P: +80°; QRS: +80°; T: ca. +80°. Weiterhin Erregungsrückbildungsstörungen wie im nebenstehenden EKG, jedoch etwas weniger stark ausgeprägt; inkompletter Rechtsschenkelblock.

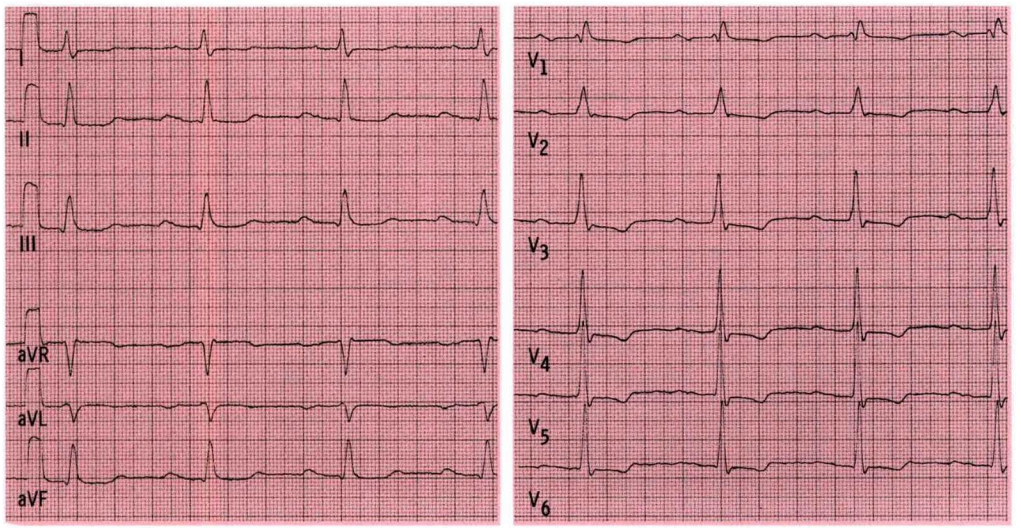

Angaben zur Person:

Geschl. ♂ / 67 Jahre — 93 kg — 181 cm
Kreatinin: 1,3 (n=0,4-1,3) mg/dl — Hypertonie: ☐ ja ☐ nein ☒ labile
Kalium: 4,1 (n=3,5-5,5) mmol/l — aktueller RR: 140/90 mmHg
Herzwirksame Medikamente: Digoxin 3 x 0,1 mg, Chinidin duriles 3 x 3 Tabletten seit zwei Wochen zur Rhythmisierung

Anamnese, Befunde: Einweisung wegen Kreislaufkollapses bei der Arbeit, schwere obstruktive Ventilationsstörung, Zeichen der Rechtsherzbelastung, Fettstoffwechselstörung, früher Vorhofflimmern - durch Chinidin Sinusrhythmus, Diabetes mellitus

Auswertung:

Zeiten: P: ? PQ: ? QRS: ~0,08 QT: ? sec — Vorhof-Frequenz 268 /min
Achsen: P: + 90 ° QRS: + 90 ° T: + 90 ° — Ventrikel-frequenz 67/min
Hypertrophie-Indizes: Lewis: - 0,9 mV Sokolow: 2,0 mV
Q-Zacken in BWA: q V_4 - V_6
R-Zuwachs in BWA: ☒ regelmäßig ☐ langsam ☐ schnell ☐ abrupt in V____ ☐ R-Verlust von V____ bis V____
☐ Kein R-Zuwachs von V____ bis V____ ☐ R-Reduktion von V____ bis V____
R/S-Umschlagzone: zwischen V____ und V____ bei V 1 ☐ bis V_6 nicht erreicht
S-Zacken in BWA: bis V 6: ☐ klein ☒ mittel ☐ groß Voltage: o.B.
Formveränderungen: P: sägeblattartig aneinandergereiht (II, III, aVF)
QRS: rR' V_1
ST: deszendierend V_1 - V_6
T: präterminal deutlich negativ V_1 - V_6

Beurteilung:

☒ regelmäßig ☐ unregelmäßig ☒ normfrequent
☐ Sinusrhythmus ☐ absolute Arrhythmie ☒ Vorhofflattern mit 4:1-Überleitung ☐ bradykard ☐ tachykard
Extrasystolie: -
Intraatriale Leitungsstörungen: Vorhofflattern
Überleitungsstörungen: regelmäßige 4:1-Überleitung bei Vorhofflattern
Lagetyp: Steil-Rechtstyp
Intraventrikuläre Leitungsstörung: i. RSB (Rechtsverspätung)
Infarkt: -
Hypertrophiezeichen: -
Erregungsrückbildungsstörungen: deutliche, diffuse, unspezifische
weitere Diagnosen:
Hauptdiagnosen: Vorhofflattern, 4:1-Überleitung, i. RSB, Erregungsrückbildungsstörungen

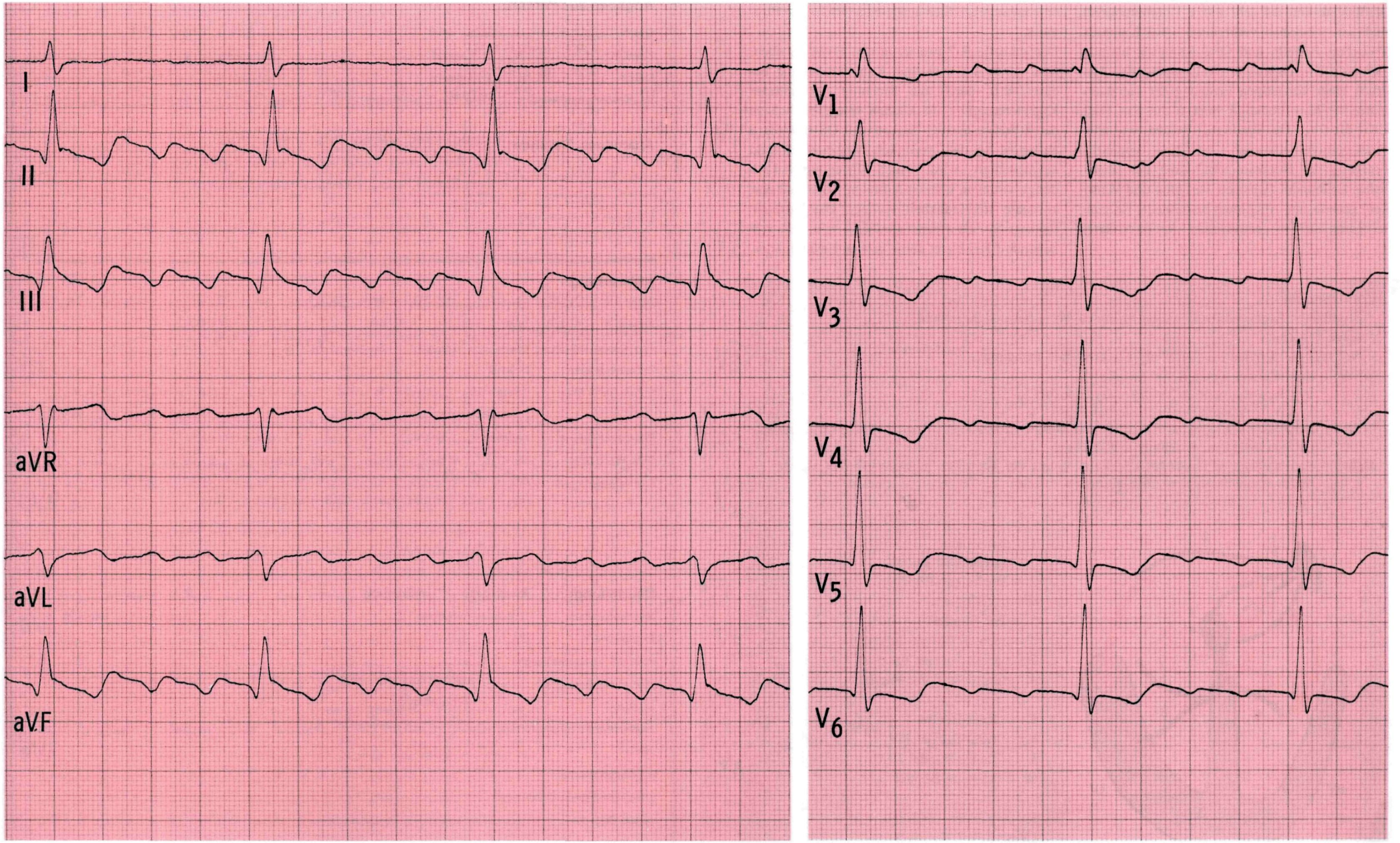
I
II
III
aVR
aVL
aVF
V1
V2
V3
V4
V5
V6

Bemerkungen

EKG Nr. 17

Auffallend sind die sehr kurze Überleitungszeit und der scheinbar verbreiterte QRS-Komplex. Zwischen P-Welle und QRS-Komplex befindet sich eine Zwischenwelle (Deltawelle), die Ausdruck einer vorzeitigen Erregung der Herzkammern ist. Ein Blockbild liegt nicht vor. (Vgl. EKG Nr. 74, LGL-Syndrom.) Beiden, wie allen Präexzitationssyndromen, ist eine vorzeitige Erregung der Herzkammern durch ein zusätzliches Leitbündel zwischen Vorhöfen und Ventrikeln gemeinsam. Außerdem besteht eine Neigung zu paroxysmalen tachykarden Anfällen durch eine zwischenzeitlich auftretende, kreisende Erregung.

Der schnelle R-Zuwachs in den BWA ist ebenfalls durch die vorzeitige Kammererregung bedingt, d.h. durch die Richtung der initialen Kammererregung. Es können spiegelbildlich zu den δ-Wellen auch Q-Zacken oder QS-Komplexe auftreten, so daß irrtümlicherweise ein Infarkt diagnostiziert wird. Auch Erregungsrückbildungsstörungen können auftreten, ohne daß eine koronare Herzkrankheit vorliegt. Die Differentialdiagnose kann sehr schwierig sein, das vorliegende EKG bietet keine großen Fehlerquellen.

Präexzitation:

- Zusätzliche Kurzschlußverbindung zwischen Vorhöfen und Kammern
- kurze PQ-Zeit
- Neigung zu tachykarden Anfällen über kreisende Erregung

WPW: Kent-Bündel I und II, Deltawelle
Typ A: Deltawelle in V_1–V_3 „sternalpositiv"
Typ B: Deltawelle V_4–V_6 „sternalnegativ"

LGL: James-Bündel, direkter Anschluß von Vorhof zu Hisschem Bündel. Keine Deltawellen, QRS in direktem Anschluß an P-Wellen

Maheim: Verbindung von Hisschem Bündel zu einem der Ventrikel: normale PQ-Zeit, durch Deltawelle deformierter QRS-Komplex

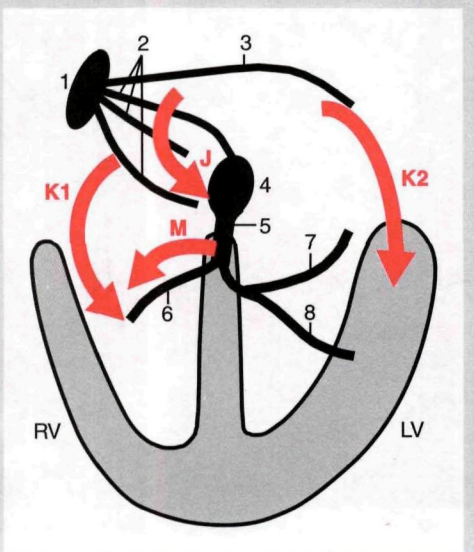

1 – Sinusknoten
2 – internodale Bündel
3 – Bachmann-Bündel
4 – AV-Knoten
5 – His-Bündel
6 – rechter Tawara-Schenkel
7 – linksanteriorer Faszikel
8 – linksposteriorer Faszikel

K_1 – Kent-Bündel I
K_2 – Kent-Bündel II } WPW
J – James-Bündel / LGL
M – Maheim-Bündel

RV = rechter Ventrikel
LV = linker Ventrikel

Angaben zur Person:

Geschl. ♂ / 35 Jahre — 61,5 kg — 169 cm

Kreatinin: 0,9 (n=0,4-1,3) mg/dl — Hypertonie: ☒ ja ☐ nein ☐ labile

Kalium: 4,2 (n=3,5-5,5) mmol/l — aktueller RR: 130/90 mmHg

Herzwirksame Medikamente: keine

Anamnese, Befunde:

Einweisung wegen Pyelonephritis
Rezidivierend kurz anhaltendes, paroxysmales
Herzrasen (ca. einmal/Vierteljahr)

Auswertung:

Zeiten: P: 0,08 PQ: 0,10 QRS: 0,11 QT: 0,40 sec Frequenz 74 /min

Achsen: P: + 50 ° QRS: + 80 ° T: + 40 °

Hypertrophie-Indizes: Lewis: - 1,0 mV Sokolow: +3,1 mV

Q-Zacken in BWA: keine

R-Zuwachs in BWA: ☐ regelmäßig ☐ langsam ☒ schnell ☐ abrupt in V___ ☐ R-Verlust von V___ bis V___
☐ Kein R-Zuwachs von V___ bis V___ ☐ R-Reduktion von V___ bis V___

R/S-Umschlagzone: zwischen V___ und V___ bei V 2 ☐ bis V_6 nicht erreicht

S-Zacken in BWA: bis V 3 ☒ klein ☐ mittel ☐ groß Voltage: o.B.

Formveränderungen: P: δ-Welle zwischen P-Welle und QRS-Komplex
QRS: nur scheinbare QRS-Verbreiterung
ST: -
T: -

Beurteilung:

☒ regelmäßig ☐ unregelmäßig ☒ normfrequent
☒ Sinusrhythmus ☐ absolute Arrhythmie ☐ ☐ bradykard ☐ tachykard

Extrasystolie: -
Intraatriale Leitungsstörungen: -
Überleitungsstörungen: Präexzitation: WPW-Syndrom (Wolff-Parkinson-White)
Lagetyp: Steiltyp
Intraventrikulare Leitungsstörung: -
Infarkt: -
Hypertrophiezeichen: -
Erregungsrückbildungsstörungen: -
weitere Diagnosen:

Hauptdiagnosen: WPW-Syndrom

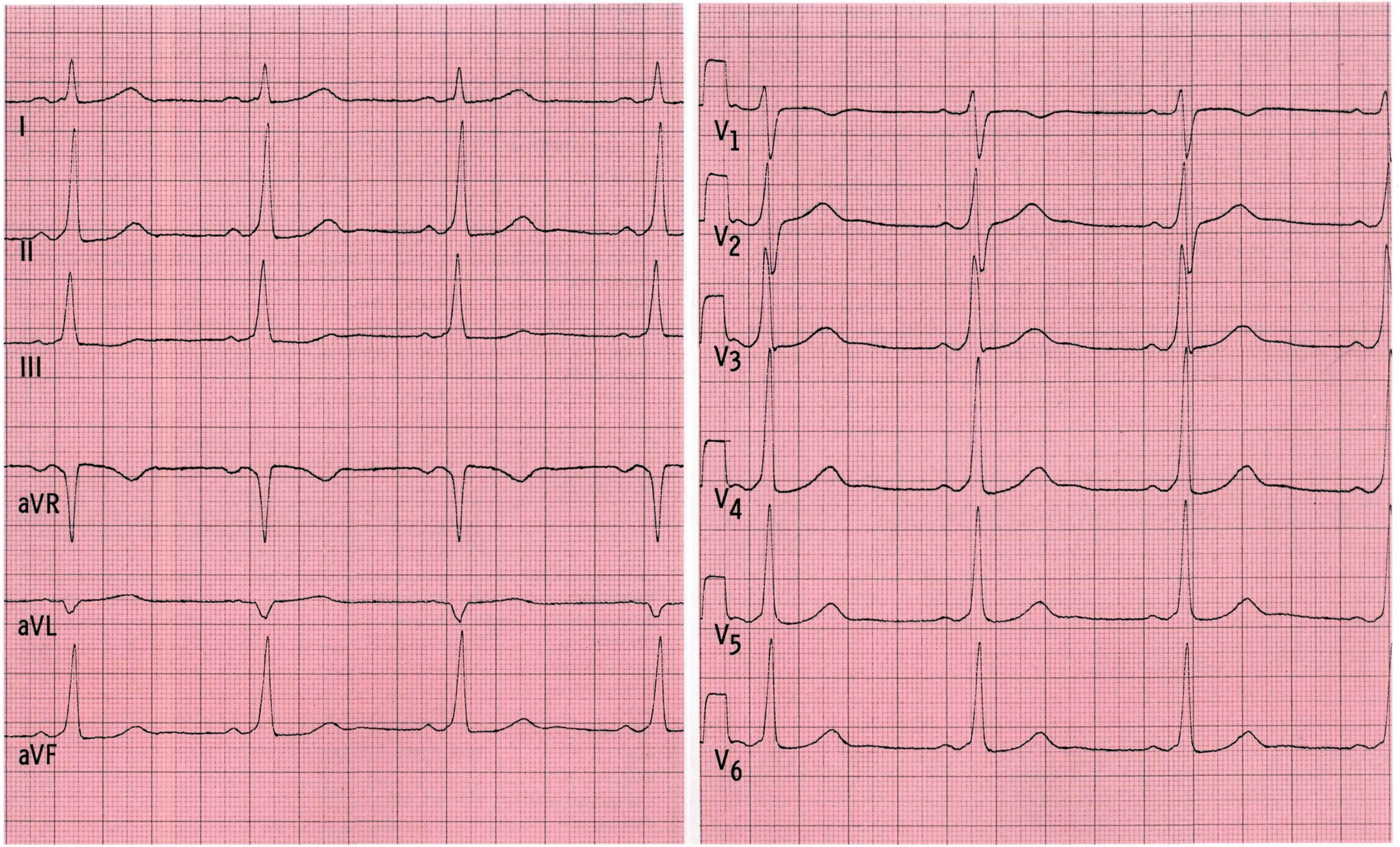
I
II
III
aVR
aVL
aVF
V1
V2
V3
V4
V5
V6

Bemerkungen

EKG Nr. 18

Breite, positive QRS-Komplexe in den nach links gerichteten Ableitungen (I, aVL, V_6). Der terminale Vektor zeigt nach links, wie an dem zweiten Anstieg in dem R-R'-Komplex in der Ableitung aVL besonders deutlich zu sehen. Außerdem zeigt der septale Vektor hier charakteristischerweise von rechts nach links, es fehlen deshalb Q-Zacken in I, aVL und V_6. Dies ist Ausdruck dafür, daß das Kammerseptum nicht wie bei normaler Erregungsausbreitung vom linken Tawara-Schenkel aus (von links nach rechts) erregt wird. Die ST-T-Veränderung in den linksgerichteten Ableitungen gehört zum Linksschenkelblock, sie ist nicht als zusätzliche Erregungsrückbildungsstörung aufzufassen.

Der anamnestisch bekannte Herzinfarkt ist hier im EKG nicht zu erkennen, er kann durch das Linksschenkelblockbild völlig verdeckt sein. Möglicherweise ist der Linksschenkelblock durch den vor 10 Jahren aufgetretenen Herzinfarkt entstanden. Die QS-Komplexe in den Ableitungen III und aVF dürfen beim Linksschenkelblock nicht als Ausdruck eines Infarktes gewertet werden.

Die Eichzacken stehen nicht genau untereinander. In V_1 z.B. beginnt die Eichzacke erst 3,5 mm nach der dicken Vertikallinie, in V_6 schon 2,5 mm danach. Dies besagt, daß die Kanäle nicht genau synchron schreiben. Die Meßwerte müssen neu einreguliert werden (keine große Reparatur). Beim Ausmessen der QRS-Dauer kann ein derartiger Defekt im Gerät zu Auswertfehlern führen. Es ist demnach wichtig, darauf zu achten, daß sämtliche Eichzacken nicht nur 10 mm hoch sind, sondern zusätzlich, daß sie auch genau untereinander stehen (vgl. EKG Nr. 43).

Angaben zur Person:

Geschl. ♂ / 35 Jahre — 61,5 kg — 169 cm

Kreatinin: 0,9 (n=0,4-1,3) mg/dl — Hypertonie: ☒ ja ☐ nein ☐ labile

Kalium: 4,2 (n=3,5-5,5) mmol/l — aktueller RR: 130/90 mmHg

Herzwirksame Medikamente: keine

Anamnese, Befunde: Einweisung wegen Pyelonephritis
Rezidivierend kurz anhaltendes, paroxysmales Herzrasen (ca. einmal/Vierteljahr)

Auswertung:

Zeiten: P: 0,08 PQ: 0,10 QRS: 0,11 QT: 0,40 sec Frequenz 74 /min

Achsen: P: + 50 ° QRS: + 80 ° T: + 40 °

Hypertrophie-Indizes: Lewis: - 1,0 mV Sokolow: +3,1 mV

Q-Zacken in BWA: keine

R-Zuwachs in BWA: ☐ regelmäßig ☐ langsam ☒ schnell ☐ abrupt in V____ ☐ R-Verlust von V____ bis V____
☐ Kein R-Zuwachs von V____ bis V____ ☐ R-Reduktion von V____ bis V____

R/S-Umschlagzone: zwischen V____ und V____ bei V 2 ☐ bis V_6 nicht erreicht

S-Zacken in BWA: bis V 3 ☒ klein ☐ mittel ☐ groß Voltage: o.B.

Formveränderungen: P: δ-Welle zwischen P-Welle und QRS-Komplex
QRS: nur scheinbare QRS-Verbreiterung
ST: -
T: -

Beurteilung: ☒ regelmäßig ☐ unregelmäßig ☒ normfrequent

☒ Sinusrhythmus ☐ absolute Arrhythmie ☐ ☐ bradykard ☐ tachykard

Extrasystolie: -

Intraatriale Leitungsstörungen: -

Überleitungsstörungen: Präexzitation: WPW-Syndrom (Wolff-Parkinson-White)

Lagetyp: Steiltyp

Intraventrikuläre Leitungsstörung: -

Infarkt: -

Hypertrophiezeichen: -

Erregungsrückbildungsstörungen: -

weitere Diagnosen:

Hauptdiagnosen: WPW-Syndrom

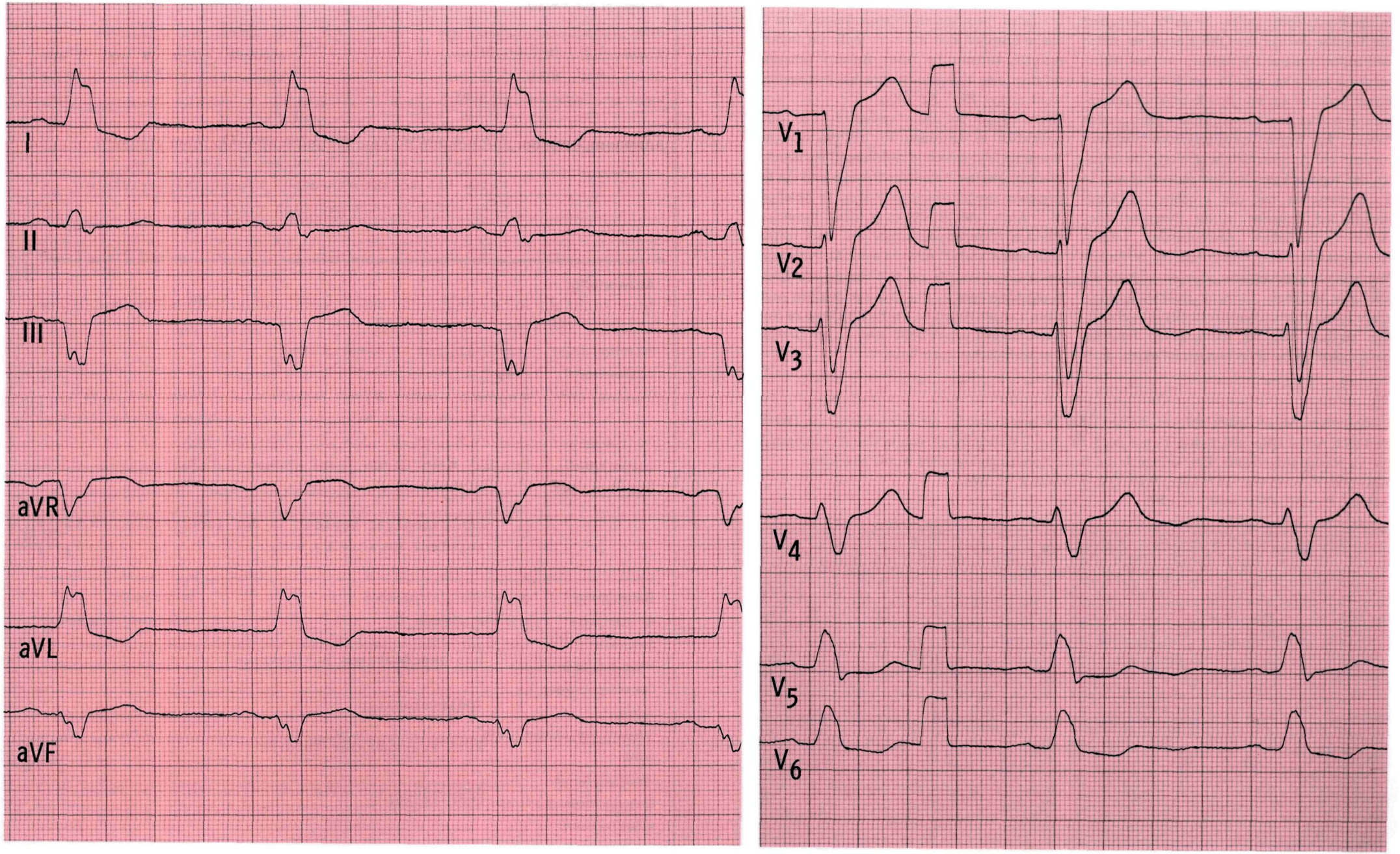
I
II
III
aVR
aVL
aVF
V1
V2
V3
V4
V5
V6

Bemerkungen

EKG Nr. 19

In der Frontalebene fallen die starke Divergenz der T-Achse von der des QRS-Komplexes sowie die bogenförmigen ST-Verläufe in den Ableitungen I und aVL auf. In den BWA ist es zu keiner Veränderung des QRS-Komplexes gekommen, es handelt sich also um keinen transmuralen Infarkt. Es liegen Erregungsrückbildungsstörungen vom Außenschichtischämietyp im apikalen und supraapikalen Vorderwandbereich vor. In Zusammenschau mit den erhöhten myokardspezifischen Enzymen ist die Diagnose eines Außenschichtinfarktes (rudimentärer Infarkt, Non-Q-wave-Infarkt, Non-Q-Infarkt) zu stellen. Wären die Enzyme negativ gewesen, so hätte die Diagnose lediglich „Erregungsrückbildungsstörungen vom Außenschichtischämietyp" gelautet. Die Verläufe sind bei rudimentären Infarkten gefährlicher als bei transmuralen Infarkten, da es bei ihnen meist innerhalb einer kurzen Frist zu einem erneuten und dann oft tödlichen Infarktereignis kommt. Es sollte deshalb schnellstmöglich eine Koronarangiographie durchgeführt werden (vgl. EKG Nr. 100).

Die P-Welle ist zwar verbreitert und auch biphasisch in Ableitung V_1, für ein typisches P-mitrale fehlt jedoch in Ableitung II ein deutlich erhöhter zweiter Anteil der P-Welle und ein tief negativer zweiter Anteil der P-Welle in Ableitung V_1. Auch die Blockierung des Bachmann-Bündels (Erregungsleitungsbündel vom rechten zum linken Vorhof) führt zu einer Akzentuierung des zweiten Anteils der P-Welle, in den Brustwandableitungen zu einem ausgesprochen negativen zweiten Anteil, in der Frontalebene zu einer Verbreiterung der P-Welle sowie einer Drehung der Vorhofachse nach links.

In dem einen Monat später aufgezeichneten EKG (s. unten) beträgt die Achsendivergenz (Winkel zwischen Achse QRS und Achse T) nur noch 10°, die T-Wellen haben sich in den Ableitungen V_2 bis V_4 wieder aufgerichtet. Eine dringlich indizierte Koronarangiographie wurde abgelehnt.
Zeitwerte: P: 0,10; PQ: 0,17; QRS: 0,10; QT: 0,36 sec; f: 75/min.
Achsen: P: +20°, QRS: +40°; T: +50°.

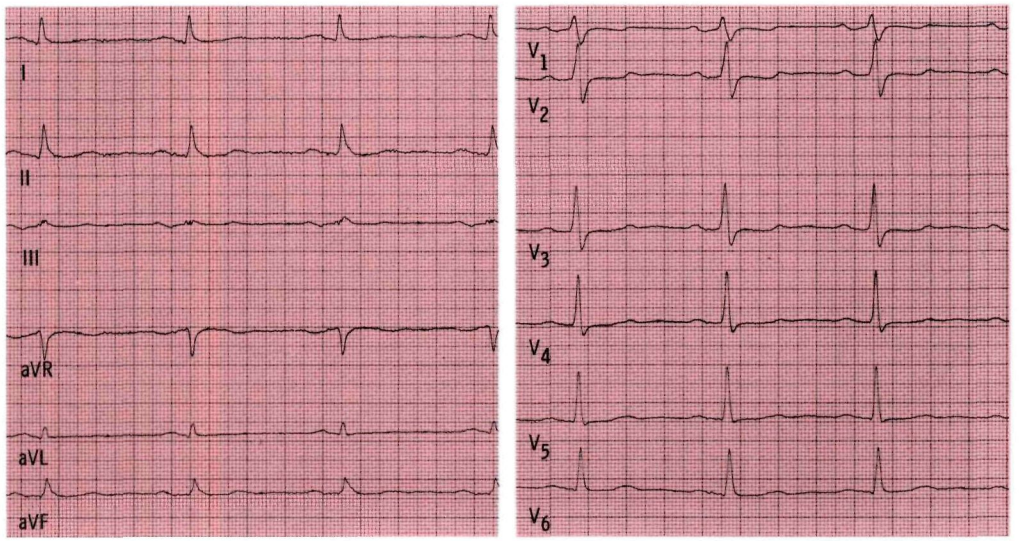

Angaben zur Person:

Geschl. ♂ / 71 Jahre — 72,8 kg — 167 cm

Kreatinin: 1,3 (n=0,4-1,3) mg/dl — Hypertonie: ☐ ja ☒ nein ☐ labile

Kalium: 4,0 (n=3,5-5,5) mmol/l — aktueller RR: 120/80 mmHg

Herzwirksame Medikamente: Nitrat

Anamnese, Befunde:

Angina pectoris, heftiger Anfall, Ausstrahlung der retrosternalen Schmerzen in beide Arme, keine Risikofaktoren außer Hypertriglyzeridämie, CPK, GOT und HBDH deutlich erhöht

Auswertung:

Zeiten: P: 0,12 PQ: 0,16 QRS: 0,09 QT: 0,38 sec Frequenz 70 /min

Achsen: P: + 20 ° QRS: + 40 ° T: + 110 °

Hypertrophie-Indizes: Lewis: - mV Sokolow: - mV

Q-Zacken in BWA: q V_6

R-Zuwachs in BWA: ☒ regelmäßig ☐ langsam ☒ schnell ☐ abrupt in V___ ☐ R-Verlust von V___ bis V___

☐ Kein R-Zuwachs von V___ bis V___ ☐ R-Reduktion von V___ bis V___

R/S-Umschlagzone: zwischen V 2 und V 3 bei V___ ☐ bis V_6 nicht erreicht

S-Zacken in BWA: bis V 6: ☒ klein ☐ mittel ☐ groß Voltage: o.B.

Formveränderungen:
P: biphasisch V_1
QRS: -
ST: konvexbogiger Verlauf in der isoelektrischen Linie
T: terminal negativ V_2 - V_4 V_2-V_4

Beurteilung:

☒ regelmäßig ☐ unregelmäßig ☒ normfrequent

☒ Sinusrhythmus ☐ absolute Arrhythmie ☐ ☐ bradykard ☐ tachykard

Extrasystolie: -

Intraatriale Leitungsstörungen: nur angedeutetes p - mitrale

Überleitungsstörungen: -

Lagetyp: Indifferenztyp

Intraventrikuläre Leitungsstörung: -

Infarkt: kein transmuraler Infarkt

Hypertrophiezeichen: -

Erregungsrückbildungsstörungen: deutliche, vom Außenschichtischämietyp, VW apikal-supraapikal

weitere Diagnosen:

Hauptdiagnosen: In Zusammenschau mit Klinik und Enzymwerten: Außenschichtinfarkt

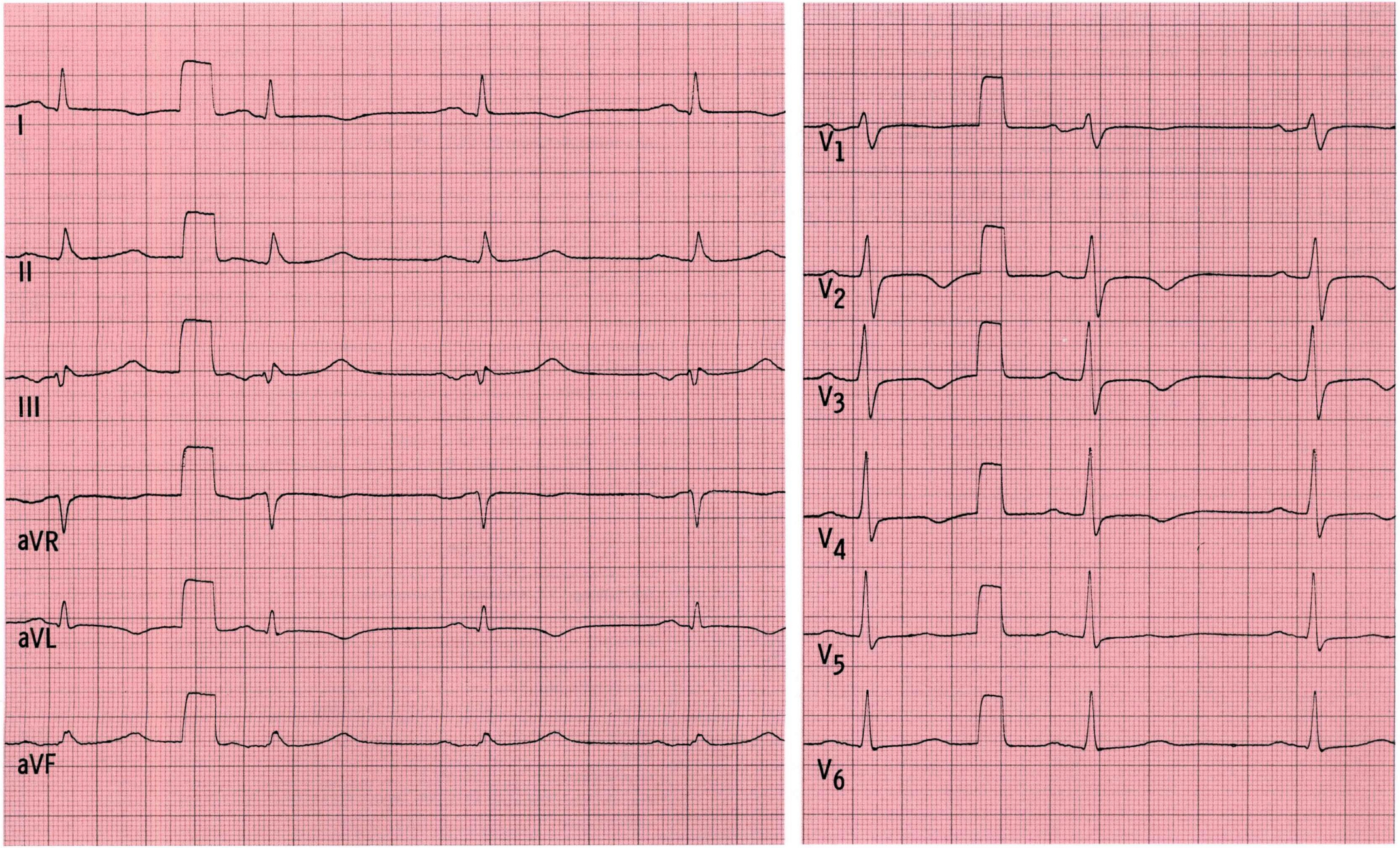
I
II
III
aVR
aVL
aVF
V1
V2
V3
V4
V5
V6

Bemerkungen

EKG Nr. 20

Die Achse der T-Welle ist nicht sicher anzugeben, da die T-Wellen in den Extremitätenableitungen zu flach sind. Hierzu paßt die Abflachung der T-Wellen in V_5 und V_6. Die Achse der T-Welle kann bei +10° liegen.

Da weder eine ST-Strecken-Hebung oder -Senkung vorliegt noch eine T-Wellen-Negativierung (diese drei Veränderungen kann man spezifische Veränderungen der Erregungsrückbildung nennen), spricht man bei der T-Abflachung (desgleichen bei ST-Deszension von der isoelektrischen Linie) von unspezifischen Erregungsrückbildungsstörungen.

Trotz der Angabe „Hypertonie" und trotz des hohen Blutdruckwertes sind die Hypertrophie-Indizes negativ. In einem solchen Fall sollte man nachfragen, wie lange die Hypertonie schon besteht, echokardiographisch die Wandstärke des linken Ventrikels beurteilen und sich auch das Röntgenbild noch einmal genau ansehen (Zeichen der Linksherzbelastung?) und mittels Langzeitblutdruckmessung und Belastungs-EKG klären, ob es sich um eine konstante, um eine labile oder um eine Belastungs-Hypertonie handelt.

Angaben zur Person:

Geschl. ♂ / 57 Jahre — 76 kg — 178 cm

Kreatinin: 0,7 (n=0,4-1,3) mg/dl — Hypertonie: ☒ ja ☐ nein ☐ labile

Kalium: 3,9 (n=3,5-5,5) mmol/l — aktueller RR: 180/100 mmHg

Herzwirksame Medikamente: keine

Anamnese, Befunde: Angina pectoris bei Belastung

Auswertung:

Zeiten: P: 0,10 PQ: 0,17 QRS: 0,09 QT: 0,34 sec Frequenz 79 /min

Achsen: P: + 40 ° QRS: + 60 ° T: + 20 ° (flach)

Hypertrophie-Indizes: Lewis: - mV Sokolow: 3,0 mV

Q-Zacken in BWA: q V_6

R-Zuwachs in BWA: ☐ regelmäßig ☐ langsam ☐ schnell ☒ abrupt in V 3 ☐ R-Verlust von V___ bis V___

☐ Kein R-Zuwachs von V___ bis V___ ☐ R-Reduktion von V___ bis V___

R/S-Umschlagzone: zwischen V 2 und V 3 bei V___ ☐ bis V_6 nicht erreicht

S-Zacken in BWA: bis V 4 : ☒ klein ☐ mittel ☐ groß Voltage: o.B.

Formveränderungen: P: -

QRS: -

ST: starr V_5 V_6

T: flach V_6

Beurteilung: ☒ regelmäßig ☐ unregelmäßig ☒ normfrequent

☒ Sinusrhythmus ☐ absolute Arrhythmie ☐ ☐ bradykard ☐ tachykard

Extrasystolie: -

Intraatriale Leitungsstörungen: -

Überleitungsstörungen: -

Lagetyp: Indifferenz-Steiltyp

Intraventrikuläre Leitungsstörung: -

Infarkt: -

Hypertrophiezeichen: keine !

Erregungsrückbildungsstörungen: leichte, unspezifische, VW lateral

weitere Diagnosen:

Hauptdiagnosen: Erregungsrückbildungsstörungen

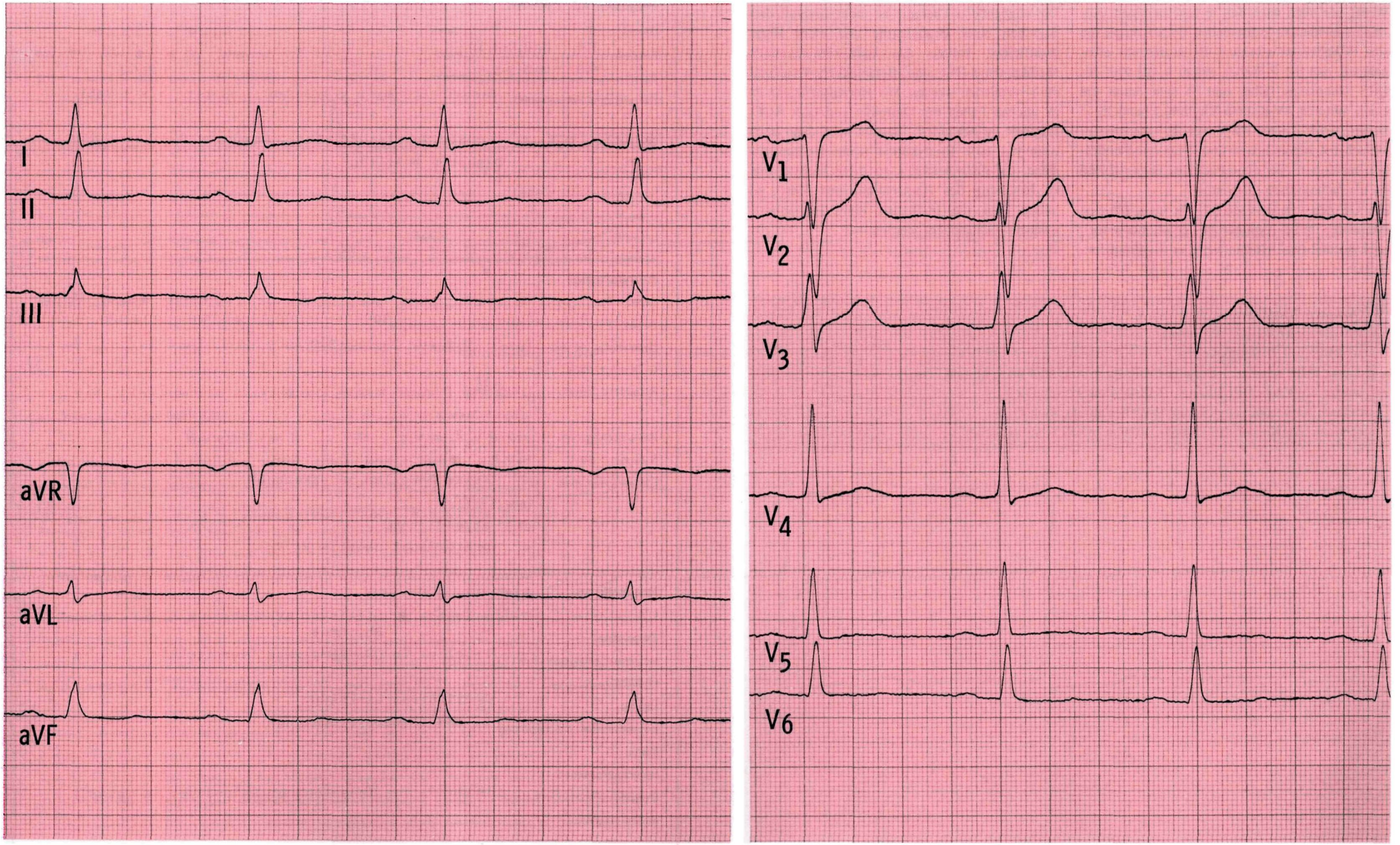
I
II
III
aVR
aVL
aVF
V1
V2
V3
V4
V5
V6

Bemerkungen

EKG Nr. 21

Weder vor noch nach den in regelmäßigem Abstand voneinander auftretenden QRS-Komplexen sind P-Wellen zu erkennen. Es ist deshalb anzunehmen, daß die P-Wellen genau in die Zeit des QRS-Komplexes fallen und es sich damit um einen mitteren AV-Knoten-Rhythmus handelt.
Derartige AV-Knoten-Rhythmen können physiologisch bei Jugendlichen und Trainierten auftreten, bei älteren oder alten Patienten dagegen sind sie als pathologisch zu werten.
Die $\overline{QT}$-Zeit von 0,44 sec ist sehr lang, für eine Frequenz von 57 Aktionen in der Minute jedoch noch normal (vgl. Normalwerte in der Frequenzskala).

Die angegebene Therapie ist nicht sinnvoll. Bei Bestehen einer Bradykardie und einer Herzinsuffizienz sollten alle bradykardisierenden Medikamente (Digitalis, Betablocker, Verapamil etc.) vermieden werden. Die Herzinsuffizienz ist in solchen Fällen mit Diuretika und/oder ACE-Hemmer zu behandeln. Besteht auch dann noch weiterhin eine Bradykardie (trotz Herzinsuffizienz, die normalerweise zu einer Tachykardie, zu Erhöhung des Herzzeitvolumens führt), so müßte über die Indikation eines Herzschrittmachers nachgedacht werden.

AV-Knoten-Rhythmus
- Herzfrequenz 40–60 Aktionen/min
- schlanke QRS-Komplexe
- Achse P im negativen Bereich (Vorhöfe von kaudal nach kranial erregt)
- oberer AV-Knoten-Rhythmus: P-Wellen direkt vor QRS
- unterer AV-Knoten-Rhythmus: P-Wellen direkt nach QRS
- mittlerer AV-Knoten-Rhythmus: P-Welle in QRS untergehend

Angaben zur Person:

Geschl. ♀ / 80 Jahre — 74 kg — 160 cm
Kreatinin: 1,6 (n=0,4-1,3) mg/dl — Hypertonie: ☐ ja ☒ nein ☐ labile
Kalium: 4,9 (n=3,5-5,5) mmol/l — aktueller RR: 135/65 mmHg
Herzwirksame Medikamente: Digoxin 0,2 mg 1 x 1/2 Tabl., Alupent 3 x 1 Tabl.

Anamnese, Befunde: Globale Herzinsuffizienz, koronare Herzkrankheit, Diabetes mellitus

Auswertung:

Zeiten: P: – PQ: – QRS: 0,09 QT: ~0,44 sec Frequenz 58 /min
Achsen: P: – ° QRS: + 30° ° T: ~ + 30 ° (flach)
Hypertrophie-Indizes: Lewis: 0,9 mV Sokolow: 2,0 mV
Q-Zacken in BWA: –
R-Zuwachs in BWA: ☐ regelmäßig ☐ langsam ☒ schnell ☐ abrupt in V___ ☐ R-Verlust von V___ bis V___
☐ Kein R-Zuwachs von V___ bis V___ ☐ R-Reduktion von V___ bis V___
R/S-Umschlagzone: zwischen V 2 und V 3 bei V___ ☐ bis V_6 nicht erreicht
S-Zacken in BWA: bis V 6: ☒ klein ☐ mittel ☐ groß Voltage: o.B.
Formveränderungen: P: keine P-Wellen zu erkennen
QRS: rSr' V_1
ST: horizontal (~ 0,1 mV) gesenkt I V_5 V_6, in V_3 und V_4 aszendierend
T: präterminal negativ V_5 V_6

Beurteilung: ☒ regelmäßig ☐ unregelmäßig ☐ normfrequent
☐ Sinusrhythmus ☐ absolute Arrhythmie ☒ mittlerer AV-Knoten-Rhythmus ☒ bradykard ☐ tachykard
Extrasystolie: –
Intraatriale Leitungsstörungen: P-Wellen in QRS-Komplexen "versteckt"
Überleitungsstörungen: –
Lagetyp: Indifferenz-Linkstyp
Intraventrikuläre Leitungsstörung: i. RSB (Rechtsverspätung)
Infarkt: –
Hypertrophiezeichen: –
Erregungsrückbildungsstörungen: leichte, vom Innenschichtläsionstyp, VW lateral
weitere Diagnosen: –
Hauptdiagnosen: mittlerer AV-Knoten-Rhythmus, i. RSB, Erregungsrückbildungsstörungen

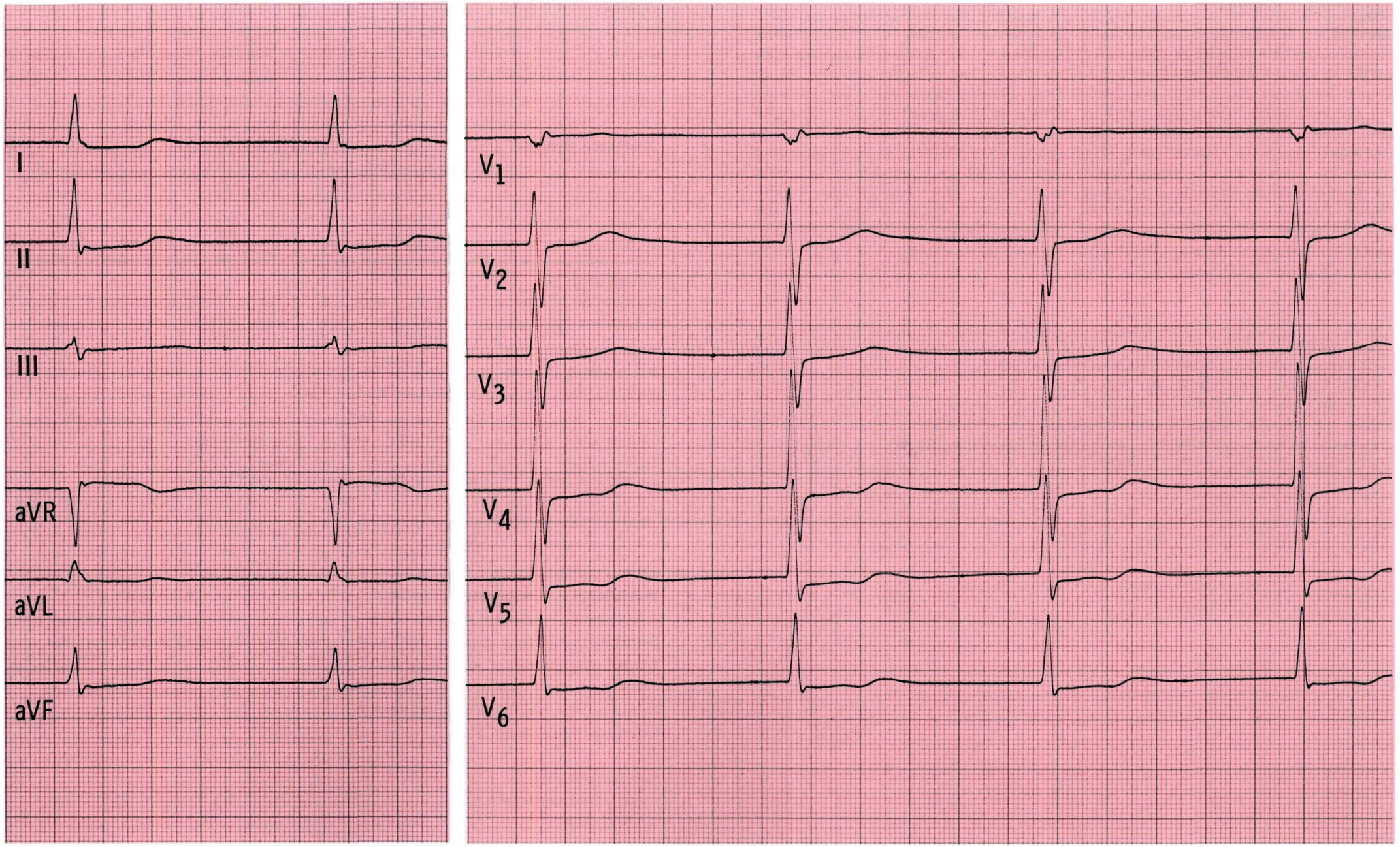
I
II
III
aVR
aVL
aVF
V1
V2
V3
V4
V5
V6

Bemerkungen

EKG Nr. 22

Kurz vor dem Einfall der zu erwartenden Normalaktion, weit nach Beendigung der T-Welle, ist ein verbreiterter QRS-Komplex mit diskordanter T-Welle zu sehen, dem keine Vorhofaktion vorausgeht: ventrikuläre Extrasystole. Bei diesen sehr spät einfallenden Extrasystolen muß man daran denken, daß es sich eventuell um eine ventrikuläre Parasystolie handeln kann: Ein Zentrum im Ventrikel, das eine Impulsfrequenz hat, die in etwa der des Sinusknotens entspricht. Fällt die Frequenz des Sinusknotens etwas ab, kann das ventrikuläre Zentrum die Schrittmacherfunktion übernehmen. – Derartige Rhythmusstörungen sind nicht behandlungsbedürftig.

Es liegt hier eine deutliche Erregungsrückbildungsstörung vor: zum einen fällt die starke Abweichung der Erregungsrückbildungsachse von der der Erregungsausbreitungsachse auf, die Erregungsrückbildungsachse (T) liegt rechts der Erregungsausbreitungsachse (QRS): Achse QRS +40°, Achse T +100°, Divergenz: −60°, zum anderen sind die T-Wellen in V_4 bis V_6 deutlich abgeflacht und die ST-Strecken in V_5 und V_6 auch sehr starr: Diese Erregungsrückbildungsstörung müßte weiter abgeklärt werden (Elektrolytstörung? Medikamenteneinwirkung? Koronare Herzkrankheit?).

Extrasystolie:
- Aktionen, die vorzeitig in einen Grundrhythmus einfallen
- Ursprungsort: supraventrikulär oder ventrikulär
- Art des Auftretens: einzeln oder in Salven
  früh oder spät einfallend
- ventrikuläre Extrasystolen (VES): monotop bzw. monomorph, polytop bzw. polymorph

Angaben zur Person:

Geschl. ♂ / 73 Jahre — 72 kg — 164 cm

Kreatinin: 0,9 (n=0,4-1,3) mg/dl — Hypertonie: ☐ ja ☒ nein ☐ labile

Kalium: 3,7 (n=3,5-5,5) mmol/l — aktueller RR: 130/80 mmHg

Herzwirksame Medikamente: keine

Anamnese, Befunde:

Rektum-Tumor
Herz und Lungen o.B.

Auswertung:

Zeiten: P: 0,11 PQ: 0,18 QRS: 0,09 QT: 0,40 sec Frequenz 69 /min

Achsen: P: + 40 ° QRS: + 40 ° T: + 100 °

Hypertrophie-Indizes: Lewis: 1,2 mV Sokolow: 3,5 mV

Q-Zacken in BWA: q V_5 V_6

R-Zuwachs in BWA: ☐ regelmäßig ☐ langsam ☒ schnell ☐ abrupt in V____ ☐ R-Verlust von V____ bis V____

☐ Kein R-Zuwachs von V____ bis V____ ☐ R-Reduktion von V____ bis V____

R/S-Umschlagzone: zwischen V 1 und V 2 bei V____ ☐ bis V_6 nicht erreicht

S-Zacken in BWA: bis V 6: ☒ klein ☐ mittel ☐ groß Voltage: o.B.

Formveränderungen:
P: andeutungsweise doppelgipflig II
QRS: -
ST: starr I V_5 V_6
T: flach V_4 - V_6

Beurteilung:

☒ regelmäßig ☐ unregelmäßig ☒ normfrequent

☒ Sinusrhythmus ☐ absolute Arrhythmie ☐ ☐ bradykard ☐ tachykard

Extrasystolie: 1 VES, sehr spät einfallend (Parasystole?). Kurz vor Einfall der VES Beginn der P-Welle (siehe Bemerkungen)

Intraatriale Leitungsstörungen: -

Überleitungsstörungen: -

Lagetyp: Indifferenztyp

Intraventrikuläre Leitungsstörung: -

Infarkt: -

Hypertrophiezeichen: -

Erregungsrückbildungsstörungen: leichte, unspezifische, im VW-lateral-Bereich

weitere Diagnosen:

Hauptdiagnosen: VES, Erregungsrückbildungsstörungen

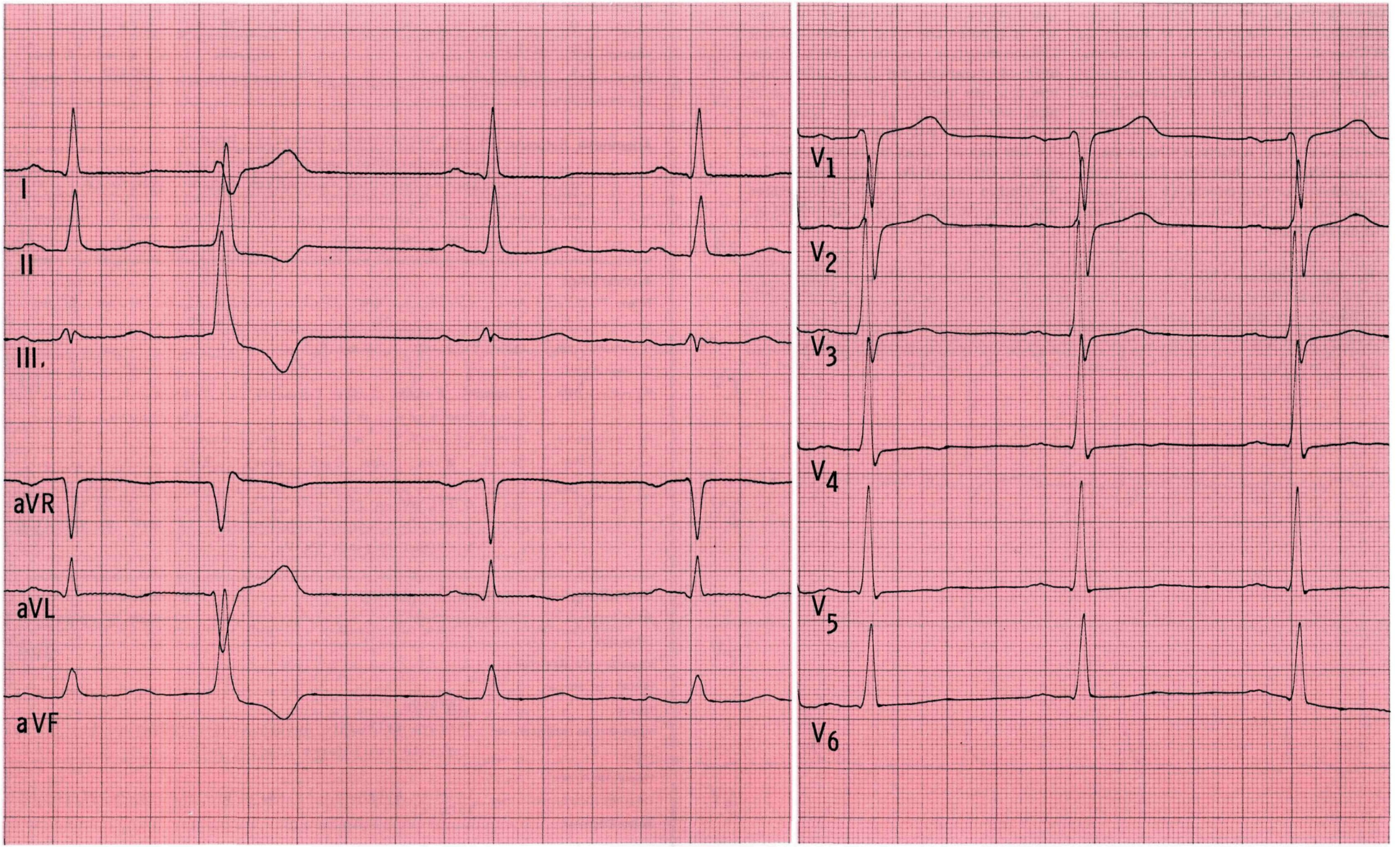
I
II
III.
aVR
aVL
aVF
V1
V2
V3
V4
V5
V6

Bemerkungen

EKG Nr. 23

Verwunderlich ist, daß sich bei dem frischen Infarktgeschehen (Stadium I bis II, Beginn der Beschwerden 12 Stunden vor Registrierung) bereits so große Q-Zacken in den Ableitungen III und aVF ausgebildet haben. Man könnte diskutieren, ob vielleicht früher in diesem Bereich schon ein Infarkt abgelaufen ist (dies ist jedoch rein spekulativ). Ein Aneurysma scheidet aus, da zur Ausbildung eines Aneurysmas normalerweise ein größerer Zeitraum erforderlich ist (vorausgesetzt, daß nicht doch schon ein Infarkt früher hier abgelaufen ist).

Eine linksventrikuläre Hypertrophie liegt nicht vor, es bestehen also keine Hinweise auf eine Linksherzbelastung (angeblich früher Hypertonie: Möglicherweise hat die Hypertonie nicht über eine sehr lange Zeit bestanden oder sie ist nicht sehr ausgeprägt gewesen). Siehe auch Bemerkung zum Lewis-Index, Seite 30.

Ein Jahr nach der Aufzeichnung dieses EKG hat sich die Herzstromkurve wenig verändert: Die ST-Strecken sind nicht mehr so deutlich gehoben wie hier in Ableitung II und aVF: s. EKG Nr. 13.

Herzinfarkt Stadium I–II:
- ST-Strecken noch gehoben
- T-Wellen terminal schon negativ
- Q-Zacken ausgebildet

Angaben zur Person:

Geschl: ♀ / 69 Jahre — 78 kg — 163 cm

Kreatinin: 1,1 (n=0,4–1,3) mg/dl — Hypertonie: ☐ ja- ☒ nein ☐ labile

Kalium: 3,9 (n=3,5–5,5) mmol/l — aktueller RR: 140/80 mmHg

Herzwirksame Medikamente: keine

Anamnese, Befunde: In der Nacht zuvor Übelkeit, Dyspnoe, Schwindelerscheinungen, keine Schmerzen, Diabetes mellitus, angeblich früher Hypertonie

Auswertung:

Zeiten: P: ~ 0,10 PQ: 0,16 QRS: 0,11 QT: 0,34 sec Frequenz 87 /min

Achsen: P: + 10° QRS: − 10 ° T: − 30 °

Hypertrophie-Indizes: Lewis: 0,65 mV Sokolow: 2,2 mV

Q-Zacken in BWA: q V_5 V_6

R-Zuwachs in BWA: ☐ regelmäßig ☒ langsam ☐ schnell ☐ abrupt in V___ ☐ R-Verlust von V___ bis V___

☐ Kein R-Zuwachs von V___ bis V___ ☐ R-Reduktion von V___ bis V___

R/S-Umschlagzone: zwischen V 3 und V 4 bei V___ ☐ bis V_6 nicht erreicht

S-Zacken in BWA: bis V 4. ☒ klein ☐ mittel ☐ groß Voltage: o.B.

Formveränderungen: P: –

QRS: Q III aVF, q II

ST: leicht horizontal gehoben II, III, aVF, V_5 V_6

T: terminal negativ V_5 V_6

Beurteilung:

☒ regelmäßig ☐ unregelmäßig — ☒ normfrequent

☒ Sinusrhythmus ☐ absolute Arrhythmie ☐ — ☐ bradykard ☐ tachykard

Extrasystolie: –

Intraatriale Leitungsstörungen: –

Überleitungsstörungen: –

Lagetyp: Linkstyp

Intraventrikuläre Leitungsstörung: intraventrikuläre Ausbreitungsverzögerung bei Infarkt: Inferolateralinfarkt Stadium I-II

Hypertrophiezeichen: –

Erregungsrückbildungsstörungen: leichte Außenschichtläsion und -ischämie, inferolateral

weitere Diagnosen:

Hauptdiagnosen: Herzinfarkt

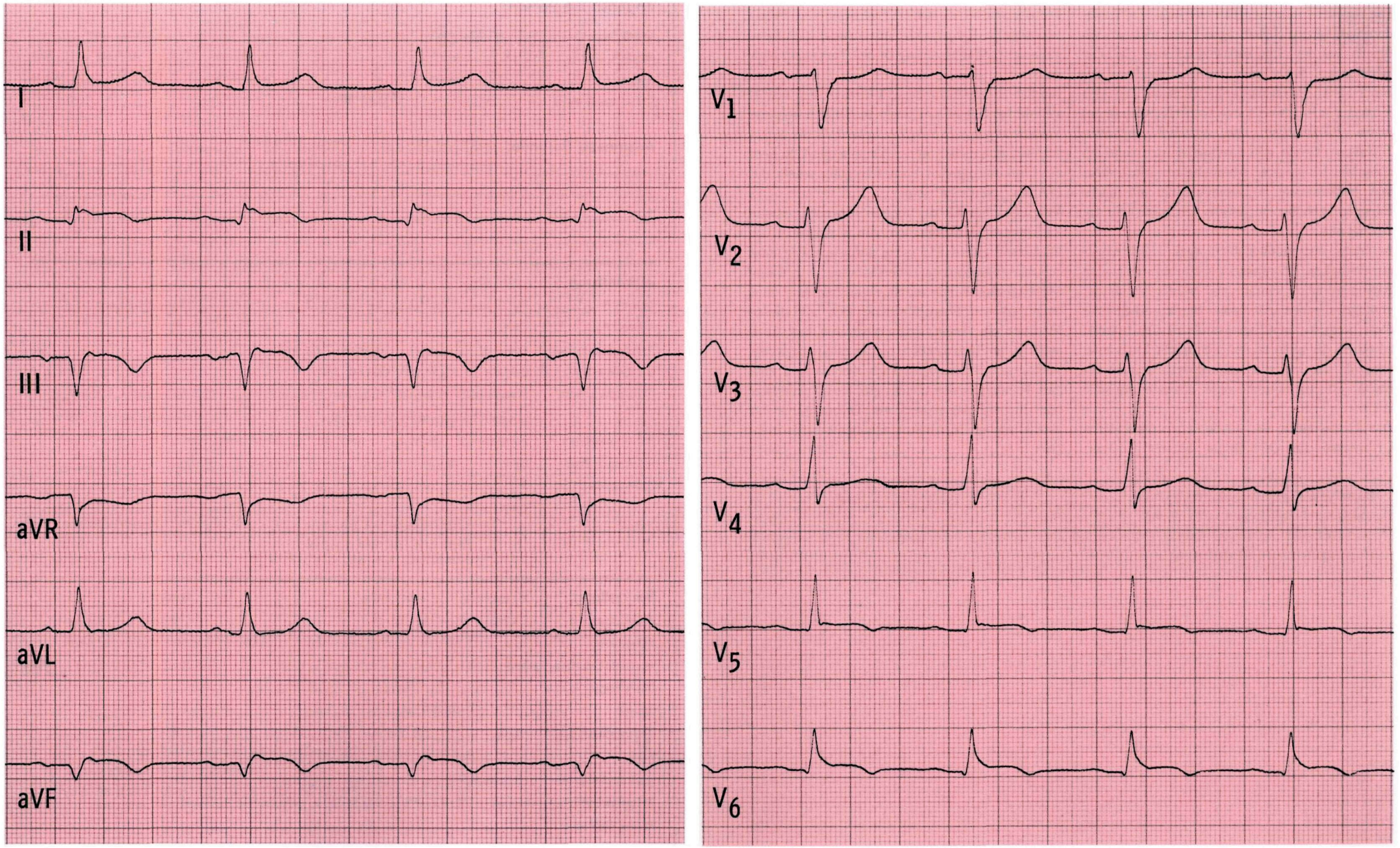
I
II
III
aVR
aVL
aVF
V1
V2
V3
V4
V5
V6

Bemerkungen

EKG Nr. 24

Die leicht konvexbogigen ST-Strecken-Veränderungen in den Ableitungen I und aVL weisen bereits auf ein altes Infarktgeschehen hin. Die Bestätigung findet man beim Betrachten der BWA: Hier R-Verlust von V_1 nach V_2, QS-Komplex in V_2 bis V_4 mit nachfolgenden gehobenen ST-Strecken und terminal negativen T-Wellen: Große QS-Komplexe in mehreren zusammenhängenden Ableitungen: Dies allein und insbesondere in Kombination mit nachfolgenden gehobenen ST-Strecken spricht für ein Aneurysma.

In den Extremitätenableitungen (Schreibgeschwindigkeit 25 mm/sec) fällt auf, daß eine Aktion vorzeitig einfällt und breiter ist als die vorangegangenen Aktionen. In der ST-Strecke dieser ventrikulären Extrasystole ist eine P-Welle zu sehen, die nicht zu den Ventrikeln fortgeleitet wird, da das Erregungsleitungssystem noch refraktär ist. Es entsteht eine kompensatorische Pause.

Die Extrasystole ist vermutlich ventrikulären Ursprungs, die QRS-Breite beträgt 0,12 sec. Prinzipiell kann es sich hier auch um eine supraventrikuläre Extrasystole mit zusätzlicher Erregungsausbreitungsstörung in den Ventrikeln handeln.

Bei der P-Welle in der ST-Strecke der Extrasystole handelt es sich nicht um eine retrograde Vorhoferregung. Die Achse dieser P-Welle unterscheidet sich nicht von der der anderen Aktionen, bei einer retrograden Vorhoferregung müßte die P-Achse „verdreht" sein.

Vgl. EKG Nr. 42, das registriert wurde, als die Patientin einen tachykarden Anfall bekam.

Ergänzend zum EKG sollte auf jeden Fall eine echokardiographische Untersuchung (evtl. transösophageales Echo) durchgeführt werden, zum einen, um zu überprüfen, ob sich mit dieser Methode ein Aneurysma verifizieren läßt, zum anderen, um festzustellen, ob das möglicherweise vorliegende Aneurysma Thrombenmaterial enthält. Handelt es sich um ein größeres Aneurysma oder um ein Aneurysma mit Thrombus, so ist eine konsequente Antikoagulantientherapie indiziert.

Hinweise auf Herzwandaneurysma:
- persistierende ST-Strecken-Hebung
- QS-Komplex oder sehr große Q-Zacken in mehreren zusammenhängenden (eine Region repräsentierenden) Ableitungen

Angaben zur Person:

Geschl. ♀ / 68 Jahre — 53,5 kg — 154 cm

Kreatinin: 0,8 (n=0,4-1,3) mg/dl — Hypertonie: ☐ ja ☒ nein ☐ labile

Kalium: 4,0 (n=3,5-5,5) mmol/l — aktueller RR: 160/80 mmHg

Herzwirksame Medikamente: Digoxin 3 x 0,1 mg

Anamnese, Befunde: Herzinfarkt vor zwei Jahren, gelegentlich Herzstolpern

Auswertung:

Zeiten: P: 0,11 PQ: 0,20 QRS: 0,10 QT: 0,38-0,40 sec Frequenz 62 /min

Achsen: P: + 60 ° QRS: - 20 ° T: + 170 °

Hypertrophie-Indizes: Lewis: 2,0 mV Sokolow: 2,5 mV

Q-Zacken in BWA: QS V_2 - V_4, qV_5, kein qV_6

R-Zuwachs in BWA: ☐ regelmäßig ☐ langsam ☐ schnell ☐ abrupt in V____ ☐ R-Verlust von V 1 bis V 2

☐ Kein R-Zuwachs von V 2 bis V 4 ☐ R-Reduktion von V____ bis V____

R/S-Umschlagzone: zwischen V____ und V____ bei V 5 ☐ bis V_6 nicht erreicht

S-Zacken in BWA: bis V 6: ☒ klein ☐ mittel ☐ groß Voltage: o.B.

Formveränderungen:
P: -
QRS: s.o.
ST: angehoben um maximal 0,2 mV V_2-V_5; konvexbogig
T: deszendierend I aVL
~~terminal negativ V_2 - V_6~~

Beurteilung: ☒ regelmäßig ☐ unregelmäßig ☒ normfrequent

☒ Sinusrhythmus ☐ absolute Arrhythmie ☐ ☐ bradykard ☐ tachykard

Extrasystolie: 1 VES, nächste Sinus-Vorhofaktion nicht übergeleitet

Intraatriale Leitungsstörungen: -

Überleitungsstörungen: -

Lagetyp: Linkstyp

Intraventrikuläre Leitungsstörung: -

Infarkt: ausgedehnter VW-apikal-Infarkt Stadium I-II;

Hypertrophiezeichen: LVH Verdacht auf Aneurysma

Erregungsrückbildungsstörungen: deutliche, Außenschichtläsions- und Ischämietyp, VW apikal-lateral, infarktbedingt

weitere Diagnosen: -

Hauptdiagnosen: VW-Infarkt, Aneurysma, LVH, ES

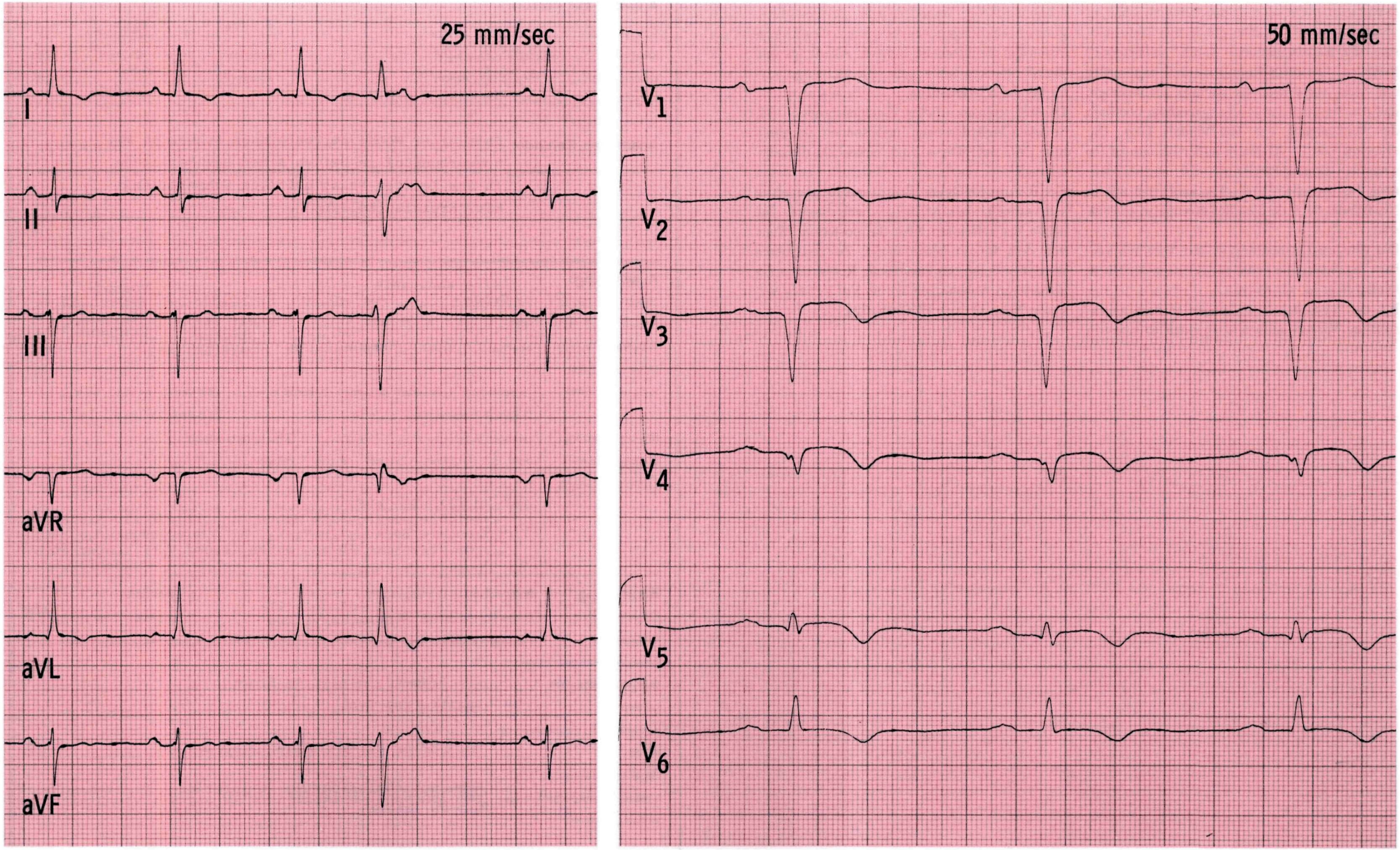
25 mm/sec
I
II
III
aVR
aVL
aVF
50 mm/sec
V1
V2
V3
V4
V5
V6

Bemerkungen

EKG Nr. 25

P-Wellen und QRS-Komplexe treten unabhängig voneinander auf: Beachte die leichte Deformierung der Kammeraktionen durch „aufsitzende" P-Wellen. Die QRS-Komplexe sind regelmäßig und nicht verbreitert. Es ist also anzunehmen, daß das Zentrum der Erregungsbildung oberhalb der Verzweigung des His-Bündels liegt. Die Frequenz von 71 Aktionen in der Minute ist für einen His-Bündel-Rhythmus sehr schnell, dennoch liegt es nahe, daß das Erregungszentrum im His-Bündel liegt, da die QRS-Komplexe schlank sind.

Die Erregungsausbreitung in den Vorhöfen verläuft regelrecht, die totale Blockierung der Überleitung liegt im AV-Knoten.

Bei den ST-Strecken-Senkungen in dem supraapikalen Vorderwandbereich handelt es sich um spiegelbildliche Veränderungen zu den Erregungsrückbildungsstörungen vom Außenschichtläsionstyp im inferioren Bereich. Allerdings sind die ST-Strecken-Senkungen sehr viel ausgeprägter als die ST-Hebungen.

Darüber hinaus fallen muldenförmige ST-Strecken-Veränderungen, insbesondere in Ableitung V_6, auf: Diese sind sicherlich digitalisbedingt.

Der R-Zuwachs in den Brustwandableitungen ist sehr schnell, dies ist ein Hinweis darauf, daß neben der inferioren auch die posteriore Wand von dem Infarkt betroffen ist. Zu verifizieren wäre dies durch das zusätzliche Registrieren der posterioren Ableitungen V_7 bis V_9, V_7'' bis V_9'' sowie Nehb D (vgl. EKG Nr. 72).

Angaben zur Person:

Geschl. ♂ / 58 Jahre — 74 kg — 159 cm

Kreatinin: 1,0 (n=0,4-1,3) mg/dl — Hypertonie: ☐ ja ☒ nein ☐ labile

Kalium: 3,6 (n=3,5-5,5) mmol/l — aktueller RR: 160/90 mmHg

Herzwirksame Medikamente: Digoxin 2 x 0,2 mg

Anamnese, Befunde: Seit einer Woche retrosternale Schmerzen mit Schweregefühl in beiden Armen bei Belastung. In der letzten Nacht heftiger Schmerzanfall mit "Kreislaufkollaps"

Auswertung:

Zeiten: P: 0,10 — PQ: keine konstante Größe — QRS: ~0,10 — QT: 0,34 sec — Vorhof-Frequenz 95/min

Achsen: P: + 60 ° — QRS: + 50 ° — T: mit ST-Strecke verschmolzen ° — Ventrikelfrequenz 71/min

Hypertrophie-Indizes: Lewis: - mV — Sokolow: - mV

Q-Zacken in BWA: -

R-Zuwachs in BWA: ☐ regelmäßig ☐ langsam ☒ schnell ☐ abrupt in V___ ☐ R-Verlust von V___ bis V___

☐ Kein R-Zuwachs von V___ bis V___ ☐ R-Reduktion von V___ bis V___

R/S-Umschlagzone: zwischen V 2 und V 3 bei V___ ☐ bis V_6 nicht erreicht

S-Zacken in BWA: bis V 2: ☐ klein ☐ mittel ☒ groß Voltage: o.B.

Formveränderungen: P: -

QRS: Q III II aVF

ST: leichte horizontale Hebung in III aVF II. Tiefe horizontale Senkung in V_2-V_4, ST flach gesenkt in aVL, vom gesenkten Abgang aszendierend V_4-V_6, hier auch muldenförmig

T: positiv V_1-V_6

Beurteilung:

☒ regelmäßig ☐ unregelmäßig ☒ normfrequent

☐ Sinusrhythmus ☐ absolute Arrhythmie ☒ His-Bündel (?)-Ersatzrhythmus ☐ bradykard ☐ tachykard

Extrasystolie: -

Intraatriale Leitungsstörungen: -

Überleitungsstörungen: III. Grades: totaler AV-Block

Lagetyp: Indifferenz-Typ

Intraventrikuläre Leitungsstörung: -

Infarkt: inferiorer Myokardinfarkt Stadium I-II

Hypertrophiezeichen:

Erregungsrückbildungsstörungen: Außenschichtläsionstyp im inferioren Bereich, schwere vom Innenschichtläsionstyp VW septal, vom Digitalistyp VW lateral

weitere Diagnosen:

Hauptdiagnosen: inferiorer Myokardinfarkt, totaler AV-Block, Erregungsrückbildungsstörungen

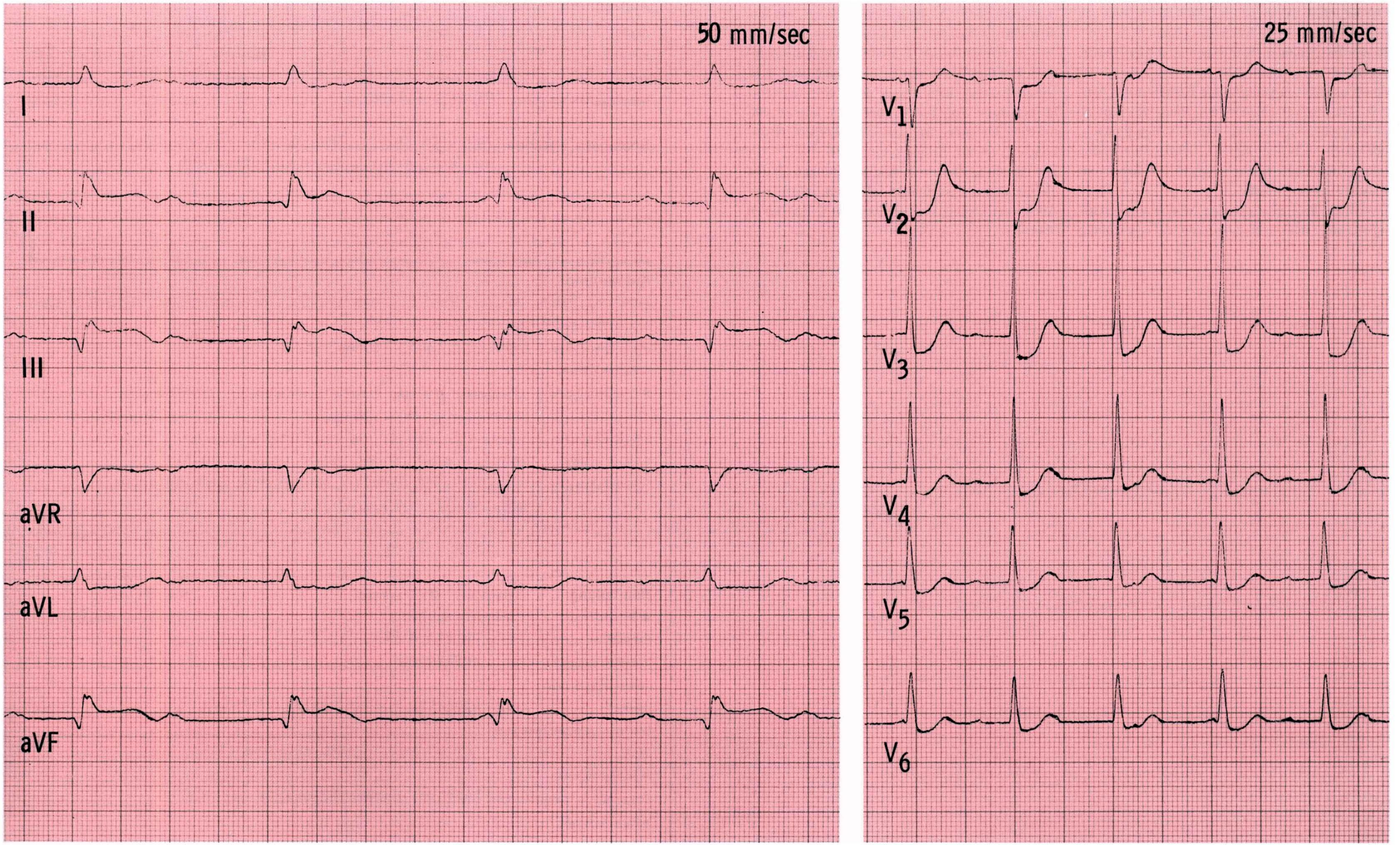
50 mm/sec
I
II
III
aVR
aVL
aVF
25 mm/sec
V1
V2
V3
V4
V5
V6

Bemerkungen

EKG Nr. 26

Der Grundrhythmus ist eine Sinusarrhythmie (in den BWA am deutlichsten zu erkennen).
In den Extremitätenableitungen sind zwei breite, vorzeitig einfallende Aktionen zu sehen, bei denen es sich um ventrikuläre Extrasystolen handelt. Da sie verschieden aussehen, werden sie polymorphe, ventrikuläre Extrasystolen genannt, oder auch nach dem hieraus rückzuschließenden unterschiedlichen Entstehungsort polytope ventrikuläre Extrasystolen.
Inwieweit diese Extrasystolie behandlungsbedürftig ist, kann nur durch eine Langzeitbeobachtung (Langzeit-EKG, Monitor) entschieden werden. Zunächst sollte die Herzinsuffizienz bekämpft werden (Diuretika, ACE-Hemmer) und die koronare Herzkrankheit durch die Gabe von z.B. Nitraten. Liegt dann immer noch eine relevante Extrasystolie vor, sollte über eine antiarrhythmische Therapie nachgedacht werden (Betablocker?, andere Antiarrhythmika?).
Die breiten Q-Zacken in den Ableitungen III und aVF deuten auf einen alten inferioren Infarkt hin. Auch in Ableitung II sind minimale Q-Zacken zu sehen.

Angaben zur Person:

Geschl. ♂ / 74 Jahre — 80,3 kg — 176 cm

Kreatinin: 1,4 (n=0,4-1,3) mg/dl — Hypertonie: ☐ ja ☒ nein ☐ labile

Kalium: 5,0 (n=3,5-5,5) mmol/l — aktueller RR: 140/90 mmHg

Herzwirksame Medikamente: Digoxin 0,2 mg

Anamnese, Befunde: Herzinfarkt vor fünf Jahren, seitdem häufig Herzstolpern, Linksherzinsuffizienz

Auswertung:

Zeiten: P: 0,09 PQ: 0,14 QRS: 0,09 QT: ~0,40 sec Frequenz: sehr wechselnd, bis 100 /min

Achsen: P: + 60 ° QRS: - 30 ° T: 0 °

Hypertrophie-Indizes: Lewis: - mV Sokolow: - mV

Q-Zacken in BWA: -

R-Zuwachs in BWA: ☐ regelmäßig ☒ langsam ☐ schnell ☐ abrupt in V____ ☐ R-Verlust von V____ bis V____

☐ Kein R-Zuwachs von V____ bis V____ ☐ R-Reduktion von V____ bis V____

R/S-Umschlagzone: zwischen V 4 und V 5 bei V____ ☐ bis V_6 nicht erreicht

S-Zacken in BWA: bis V 6. ☒ klein ☐ mittel ☐ groß Voltage: o.B.

Formveränderungen: P: (mit der Atmung?) wechselnde Konfiguration

QRS: Q III aVF, q II

ST: -

T: flach V_5 V_6

Beurteilung: ☐ regelmäßig ☒ unregelmäßig ☒ normfrequent -

☒ Sinusrhythmus ☐ absolute Arrhythmie ☐ ☐ bradykard ☒ tachykard

Extrasystolie: polytope VES

Intraatriale Leitungsstörungen: wechselnd

Überleitungsstörungen: -

Lagetyp: Linkstyp - überdrehter Linkstyp

Intraventrikuläre Leitungsstörung: -

Infarkt: inferiorer Infarkt (Stadium III)

Hypertrophiezeichen: -

Erregungsrückbildungsstörungen: leichte, unspezifische, VW-lateral

weitere Diagnosen: -

Hauptdiagnosen: Polytope VES, Sinusarrhythmie, kranker Sinusknoten? alter Infarkt, Erregungsrückbildungsstörungen

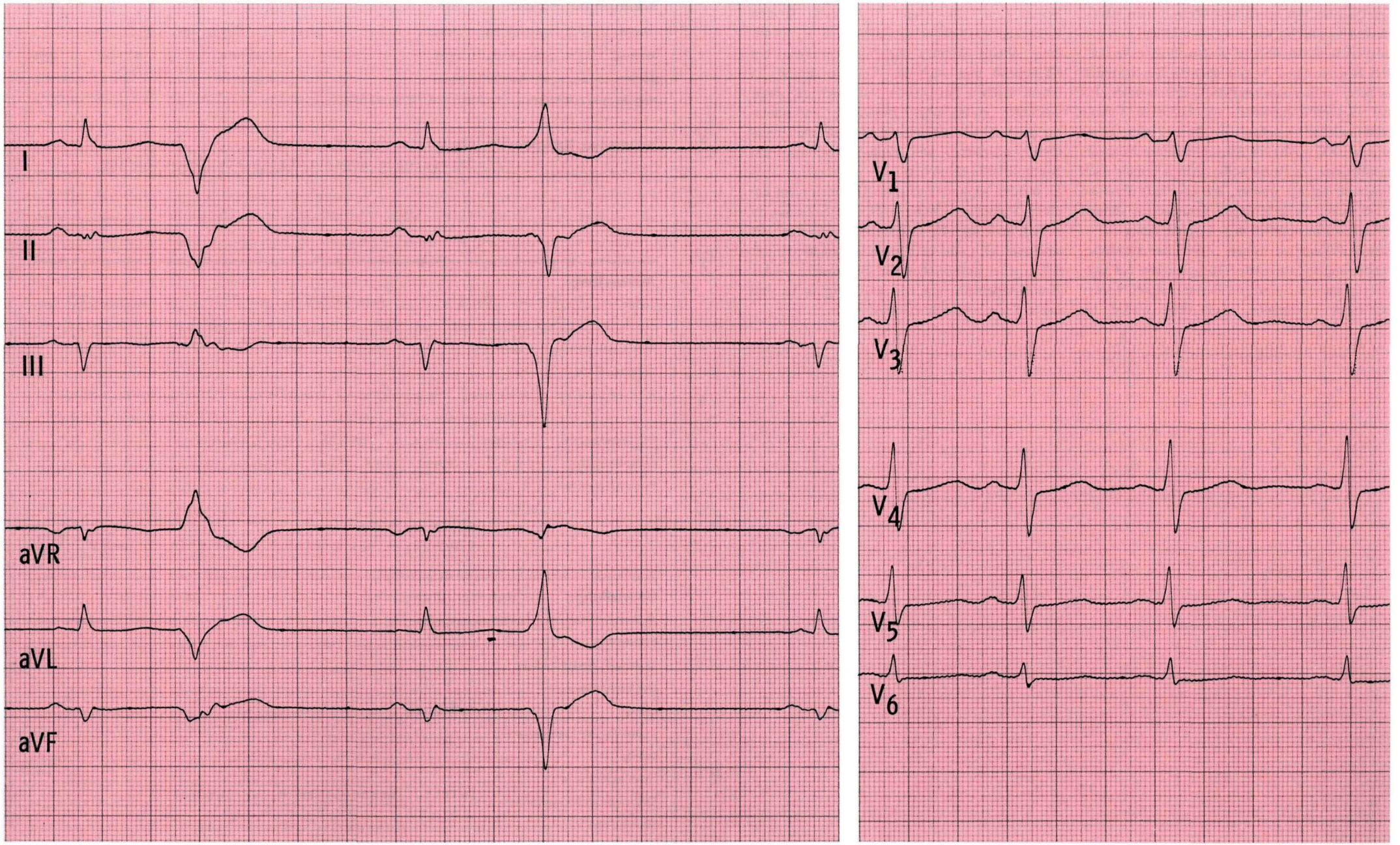
I
II
III
aVR
aVL
aVF
V1
V2
V3
V4
V5
V6

Bemerkungen

EKG Nr. 27

Die ST-Strecken sehen besonders in den Ableitungen V_4 und V_5 wie mit einem Lineal gezogen aus. Es fehlt der übliche geschwungene Verlauf. Bei Bestehen von Angina-pectoris-Beschwerden ist hier eine Koronarinsuffizienz anzunehmen, bis das Gegenteil bewiesen ist. Fehlende sichere pathologische Zeichen im Ruhe- oder Belastungs-EKG sind kein Ausschluß einer Koronarinsuffizienz. Zunächst sollte jedoch immer nach Faktoren gefragt werden, die ebenfalls ähnliche ST-Strecken-Veränderungen verursachen können (Medikamenteneinwirkung, Hypokaliämie).

Dieser Patient hat wegen angeblicher rezidivierender supraventrikulärer Tachykardien bei psychovegetativen Störungen Betarezeptorenblocker verordnet bekommen. Außerdem wurde im Serum eine Hypokaliämie festgestellt. Sowohl Betarezeptorenblocker als auch eine Hypokaliämie alleine können zu Veränderungen der ST-Strecke und auch der T-Welle führen. In einem solchen Fall würde man nach ca. zweiwöchiger Pause ohne Einnahme von Betarezeptorenblockern (langsam ausschleichen, nicht abrupt absetzen!) und Kaliumsubstitution ein Kontroll-EKG schreiben.

Es handelt sich aus mehreren Gründen nicht um einen Sagittaltyp (S_IQ_{III}-Typ): Die S-Zacken in Ableitung I und die Q-Zacken in Ableitung III sind sehr klein, die elektrische Herzachse ist mit +70° sicher bestimmbar, der R-Zuwachs in den Brustwandableitungen ist regelmäßig, in V_6 sind keine S-Zacken mehr nachweisbar.

Angaben zur Person:

Geschl. ♂ / 36 Jahre — 83 kg — 178 cm

Kreatinin: 1,2 (n=0,4-1,3) mg/dl — Hypertonie: ☐ ja ☒ nein ☐ labile

Kalium: 3,7 (n=3,5-5,5) mmol/l — aktueller RR: 120/80 mmHg

Herzwirksame Medikamente: β-Rezeptoren-Blocker

Anamnese, Befunde:

Psychovegetative Störungen,
rezidivierende supraventrikuläre Tachykardien

Auswertung:

Zeiten: P: 0,10 PQ: 0,16 QRS: 0,08 QT: 0,34 sec Frequenz 72 /min

Achsen: P: + 70 ° QRS: + 70 ° T: - 20 °

Hypertrophie-Indizes: Lewis: - mV Sokolow: - mV

Q-Zacken in BWA: -

R-Zuwachs in BWA: ☒ regelmäßig ☐ langsam ☐ schnell ☐ abrupt in V____ ☐ R-Verlust von V____ bis V____

☐ Kein R-Zuwachs von V____ bis V____ ☐ R-Reduktion von V____ bis V____

R/S-Umschlagzone: zwischen V____ und V____ bei V 3 ☐ bis V_6 nicht erreicht

S-Zacken in BWA: bis V 5: ☒ klein ☐ mittel ☐ groß Voltage: o.B.

Formveränderungen:

P: -

QRS: -

ST: starr V_4 - V_6

T: flach V_4 - V_6, positive U-Welle in V_2 und V_3

Beurteilung:

☒ regelmäßig ☐ unregelmäßig ☒ normfrequent

☒ Sinusrhythmus ☐ absolute Arrhythmie ☐ ☐ bradykard ☐ tachykard

Extrasystolie: -

Intraatriale Leitungsstörungen: -

Überleitungsstörungen: -

Lagetyp: Steiltyp

Intraventrikuläre Leitungsstörung: -

Infarkt: -

Hypertrophiezeichen: -

Erregungsrückbildungsstörungen: leichte, unspezifische, VW lateral

weitere Diagnosen:

Hauptdiagnosen: Erregungsrückbildungsstörungen

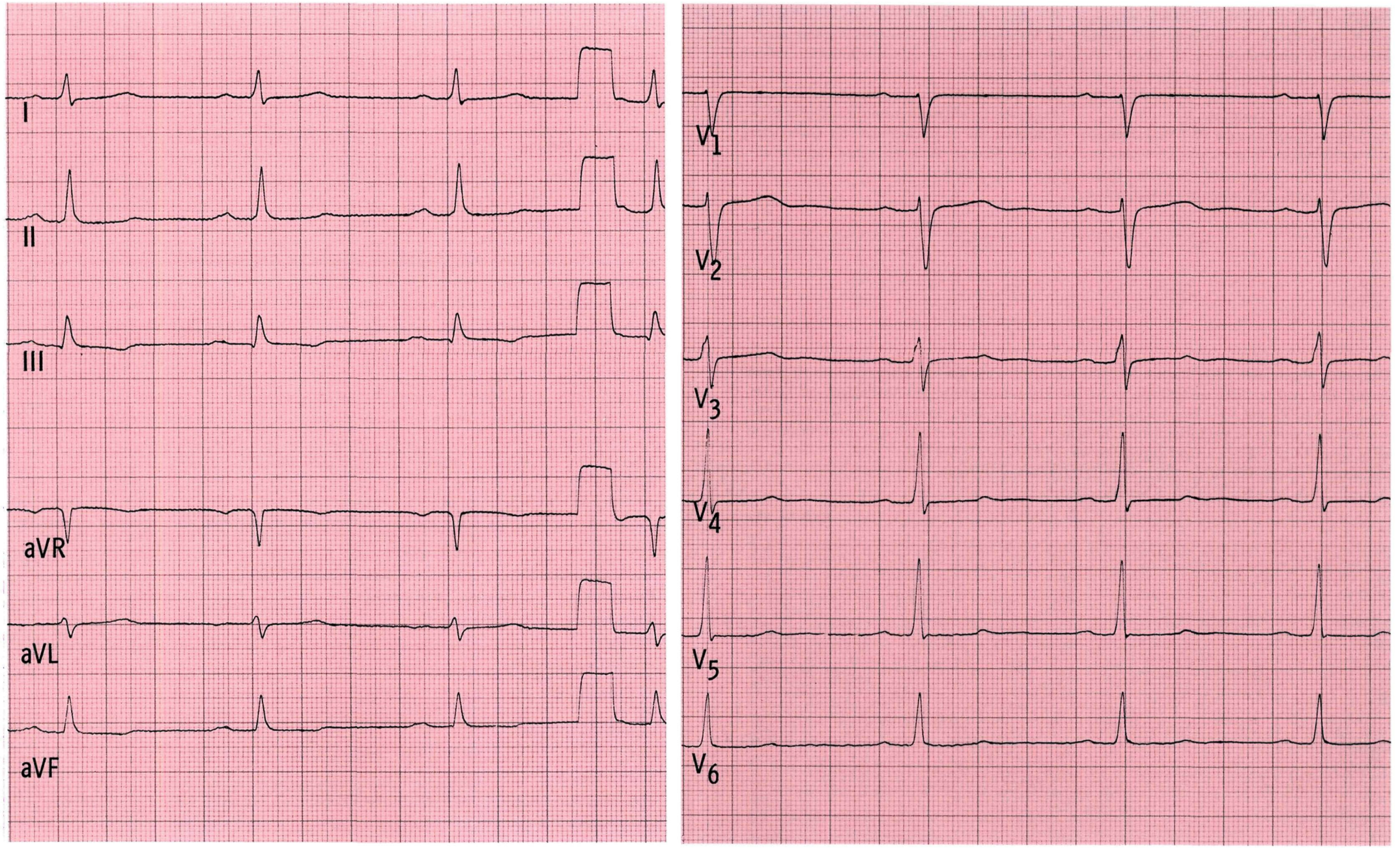
I
II
III
aVR
aVL
aVF
V1
V2
V3
V4
V5
V6

Bemerkungen

EKG Nr. 28

Auffallend sind die hohen ST-Strecken-Abgänge und die nachfolgende buckelförmige Hebung der ST-Strecke in den Ableitungen II, III und aVF, also in den Ableitungen, die die Herzunterwand erfassen (inferiorer Bereich = diaphragmaler Bereich des linken Ventrikels).
Auffällig sind außerdem die ST-T-Veränderungen in den Ableitungen V_1 und V_2 (sowie V_3 bis V_6). Die ST-Strecken aszendieren in großem Bogen zu den T-Wellen, mit denen sie verschmelzen. Hier liegen vermutlich Elektrolytverschiebungen im Myokard zugrunde (vermutlich bedingt durch die im Rahmen des frischen Infarktes aufgetretene Azidose).
Zur Klinik: Es kommt gelegentlich vor, daß sich Angina-pectoris-Beschwerden ausschließlich als Schmerzen in der Kehle oder im Unterkiefer äußern! Manche Patienten gehen deshalb zunächst zum Zahnarzt.

Das **unten abgebildete EKG** stammt ebenfalls von einem Patienten mit einem frischen inferioren Infarkt. Hier sind deutliche spiegelbildliche ST-Strecken-Senkungen in den Ableitungen der Vorderwand (I, aVL, V_2 und V_3 – hier Wechselstromstörungen) zu sehen. In diesem Fall scheinen keine wesentlichen intrazellulären Elektrolytverschiebungen vorzuliegen und auch die Sinusknotenarterie nicht betroffen zu sein, da keine Bradykardie wie im EKG Nr. 28 vorliegt.
Zeitwerte: P: ~0,10; PQ: 0,12; QRS: ~0,10; QT: 0,34 sec; f: 79/min.
Achsen: P: ~+30°, QRS: ~+110°, T: verschmolzen mit ST, ~+90°.

EKG Nr. 28a

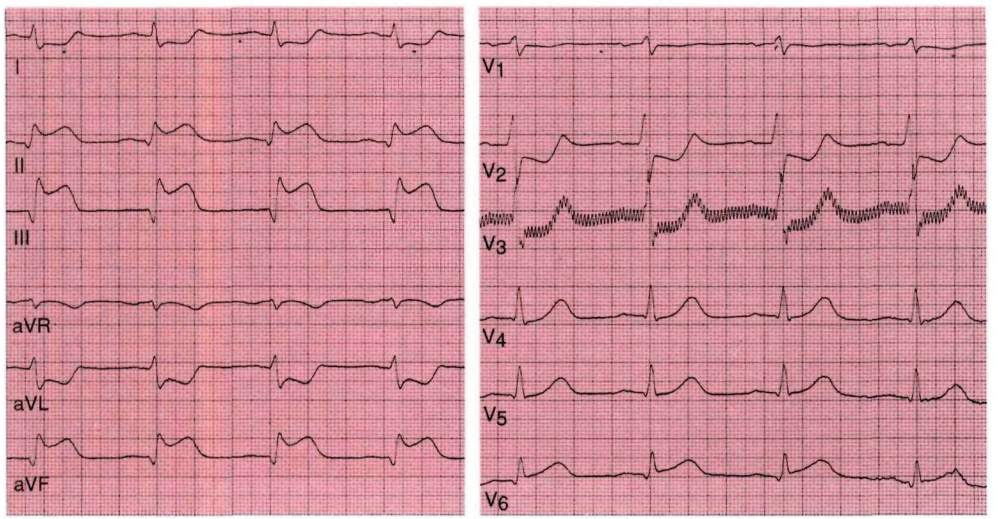

Angaben zur Person:

Geschl. ♂ / 69 Jahre — 76 kg — 182 cm
Kreatinin: 1,1 (n=0,4-1,3) mg/dl — Hypertonie: ☐ ja ☒ nein ☐ labile
Kalium: 4,3 (n=3,5-5,5) mmol/l — aktueller RR: 160/90 mmHg
Herzwirksame Medikamente: Nitrate

Anamnese, Befunde: Kettenraucher, Hyperurikämie. Einweisung wegen Dyspnoe, gleichzeitig anhaltende, heftige, brennende bis schneidende Schmerzen in der Kehle und im Unterkiefer, keine Ausstrahlung der Schmerzen

Auswertung:

Zeiten: P: 0,10 PQ: 0,18 QRS: ~0,08 QT: 0,46 sec Frequenz 45-51/min
Achsen: P: + 40 ° QRS: + 10 ° T: ?, mit ST-Hebung verschmolzen
Hypertrophie-Indizes: Lewis: - mV Sokolow: - mV
Q-Zacken in BWA: q V_6
R-Zuwachs in BWA: ☒ regelmäßig ☐ langsam ☒ schnell ☐ abrupt in V____ ☐ R-Verlust von V____ bis V____
☐ Kein R-Zuwachs von V____ bis V____ ☐ R-Reduktion von V____ bis V____
R/S-Umschlagzone: zwischen V 3 und V 4 bei V____ ☐ bis V_6 nicht erreicht
S-Zacken in BWA: bis V 6: ☒ klein ☐ mittel ☐ groß Voltage: o.B.
Formveränderungen: P: -
QRS: Q III
ST: von deutlich überhöhtem Abgang konvexbogig aszendierend ~~II, III, aVF (spiegelbildliche Veränderungen~~ in I aVL)
T: in ST-Hebung mit einbezogen

Beurteilung:

☐ regelmäßig ☒ unregelmäßig ☐ normfrequent
☒ Sinusrhythmus ☐ absolute Arrhythmie ☐ ☒ bradykard ☐ tachykard
Extrasystolie: -
Intraatriale Leitungsstörungen: -
Überleitungsstörungen: -
Lagetyp: Linkstyp
Intraventrikuläre Leitungsstörung: -
Infarkt: inferiorer Herzinfarkt Stadium 0-I
Hypertrophiezeichen: -
Erregungsrückbildungsstörungen: schwere, vom Außenschichtläsionstyp im inferioren Bereich, infarktbedingt. Intrazelluläre Elektrolytstörung (QT-Verlängerung)?
weitere Diagnosen: -

Hauptdiagnosen: Herzinfarkt

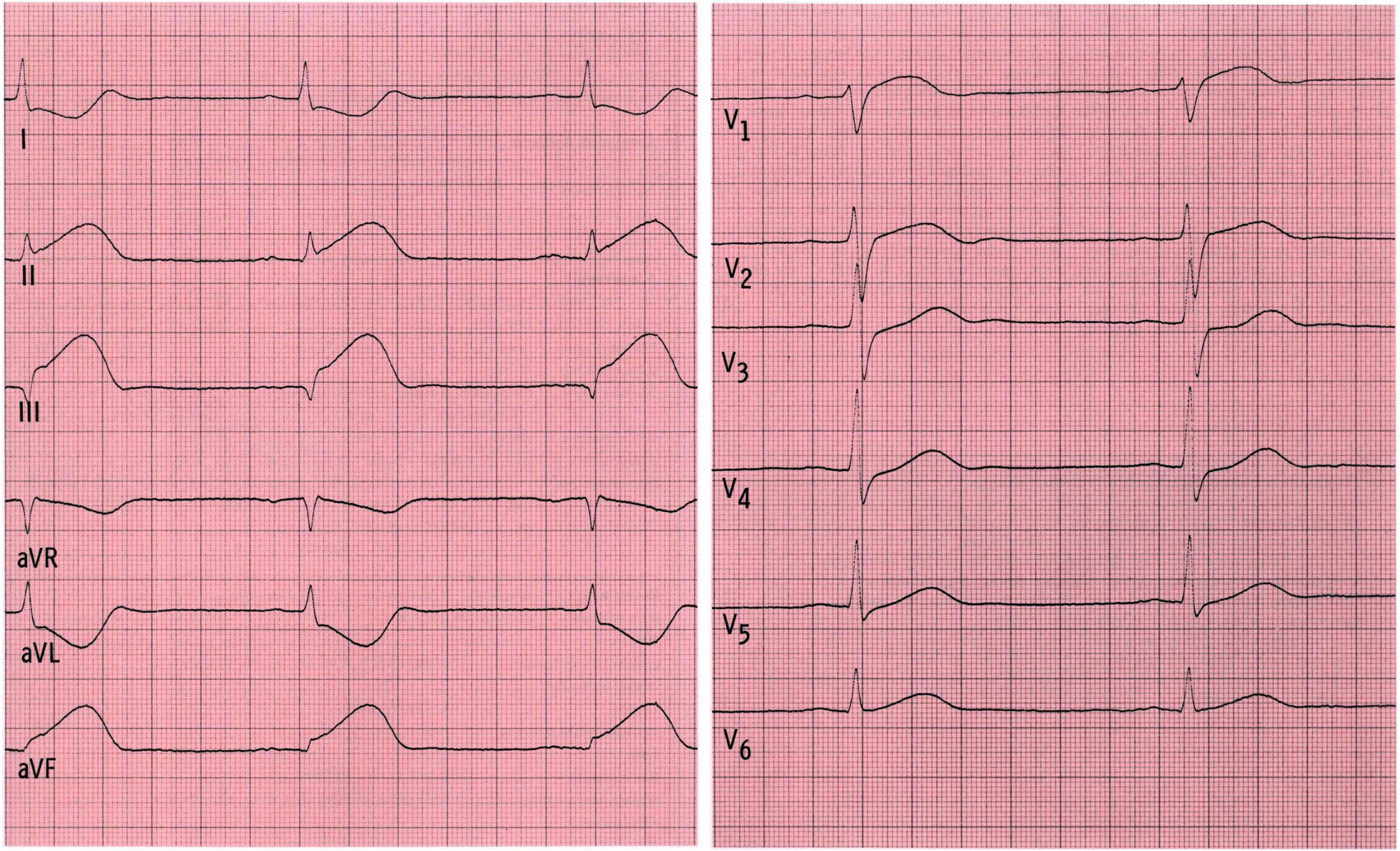
I
II
III
aVR
aVL
aVF
V1
V2
V3
V4
V5
V6

Bemerkungen

EKG Nr. 29

In beiden vorliegenden Streifen ist mit verschiedener Papiervorlaufgeschwindigkeit eine kurze Salve einer supraventrikulären Tachykardie aufgezeichnet. Den in schneller Folge und in gleichmäßigem Abstand auftretenden schlanken QRS-Komplexen der Salve geht jeweils eine P-Welle voraus, die sich deutlich von denen der „Normalaktionen" unterscheiden (siehe BWA). Sie sitzen jeweils den T-Wellen der vorangegangenen Aktionen auf. Es handelt sich um eine sehr kurz anhaltende paroxysmale Vorhoftachykardie.

Die von dem Patienten geklagten Beschwerden können mit diesem Befund erklärt werden. Eine Langzeit-EKG-Aufzeichnung ist indiziert, um festzustellen, ob auch längere Phasen oder intermittierend auch bradykarde Phasen auftreten. Eine Hyperthyreose sollte ausgeschlossen werden (Bestimmung des TSH-basal-Spiegels).

Das Fehlen von Q-Zacken in den linksgerichteten Ableitungen (I, aVL, V_5 und V_6) kann auf einen inkompletten Linksschenkelblock hindeuten, der QRS-Komplex ist jedoch relativ schlank, wenn er auch in V_6 etwas plump erscheint. Vermutlich liegt eine Linksverspätung vor. Zugrunde liegt eine etwas verzögerte Erregungsleitung im linken Tawara-Schenkel, die zu einer „verkehrten" Septumerregung führt (vgl. EKG Nr. 11: die Q-Zacken in aVL sprechen für eine normale Funktion des linken Tawara-Schenkels, damit kein Hinweis für einen Linksschenkelblock. Im EKG 57 liegt ein inkompletter Linksschenkelblock mit einer QRS-Breite von 0,10 sec vor).

Frequenzbereiche bei tachykarden Rhythmusstörungen:

Sinustachykardie 100–160 Aktionen/min
Paroxysmale supraventrikuläre Tachykardie (AV-Knoten- und Vorhoftachykardie)
140–220 Aktionen/min bzw. 160–250/min (Beachte Blockierungsverhältnis!)
Vorhofflattern 220–350 Aktionen/min (Beachte Blockierungsverhältnis!)
Vorhofflimmern 350–600 Aktionen/min (Beachte Blockierungsverhältnis!)
Kammertachykardie 160–220 Aktionen/min
Kammerflattern 200–300 Aktionen/min
Kammerflimmern 250–400 Aktionen/min

Angaben zur Person:

Geschl. ♂ / 53 Jahre — 85 kg — 172 cm

Kreatinin: 1,2 (n=0,4-1,3) mg/dl — Hypertonie: ☐ ja ☐ nein ☒ labile

Kalium: 3,6 (n=3,5-5,5) mmol/l — aktueller RR: 135/70 mmHg

Herzwirksame Medikamente: Digoxin 3 x 0,1 mg

Anamnese, Befunde: Intermittierend auftretende Schwindelerscheinungen, Herzklopfen, labiler Hypertonus

Auswertung:

Zeiten: P: 0,12 — PQ: 0,18 — QRS: 0,09 — QT: ~ 0,40 sec — Sinus-Frequenz 80 /min tachykarde supraventrikuläre Salve: 148/min

Achsen: P: + 50 ° — QRS: + 50 ° — T: ~ + 60 °

Hypertrophie-Indizes: Lewis: - mV — Sokolow: 3,5 mV

Q-Zacken in BWA: q V_6

R-Zuwachs in BWA: ☐ regelmäßig ☒ langsam ☐ schnell ☐ abrupt in V 4 ☐ R-Verlust von V___ bis V___ ☐ Kein R-Zuwachs von V___ bis V___ ☐ R-Reduktion von V___ bis V___

R/S-Umschlagzone: zwischen V 3 und V 4 bei V___ ☐ bis V_6 nicht erreicht

S-Zacken in BWA: bis V 5: ☒ klein ☐ mittel ☐ groß Voltage: o.B.

Formveränderungen:
P: -, in tachykarder Phase P der T-Welle aufsitzend
QRS: Keine Q-Zacken in den linksgerichteten Ableitungen
ST: deszendierend V_4 - V_6
T: präterminal negativ V_4 - V_6

Beurteilung:

☒ regelmäßig ☐ unregelmäßig — SR unterbrochen von Salven supraventrikulärer ES — ☒ normfrequent

☒ Sinusrhythmus ☐ absolute Arrhythmie ☒ ☐ bradykard ☒ tachykard

Extrasystolie: - ~~bzw. paroxysmale Vorhoftachykardie~~

Intraatriale Leitungsstörungen: intraatriale Ausbreitungsverzögerung

Überleitungsstörungen: -

Lagetyp: Indifferenztyp

Intraventrikuläre Leitungsstörung: i. LSB

Infarkt: -

Hypertrophiezeichen: Indizes nicht verwertbar

Erregungsrückbildungsstörungen: deutliche, unspezifische, VW-lateral

weitere Diagnosen: -

Hauptdiagnosen: paroxysmale Vorhoftachykardie, Erregungsrückbildungsstörungen

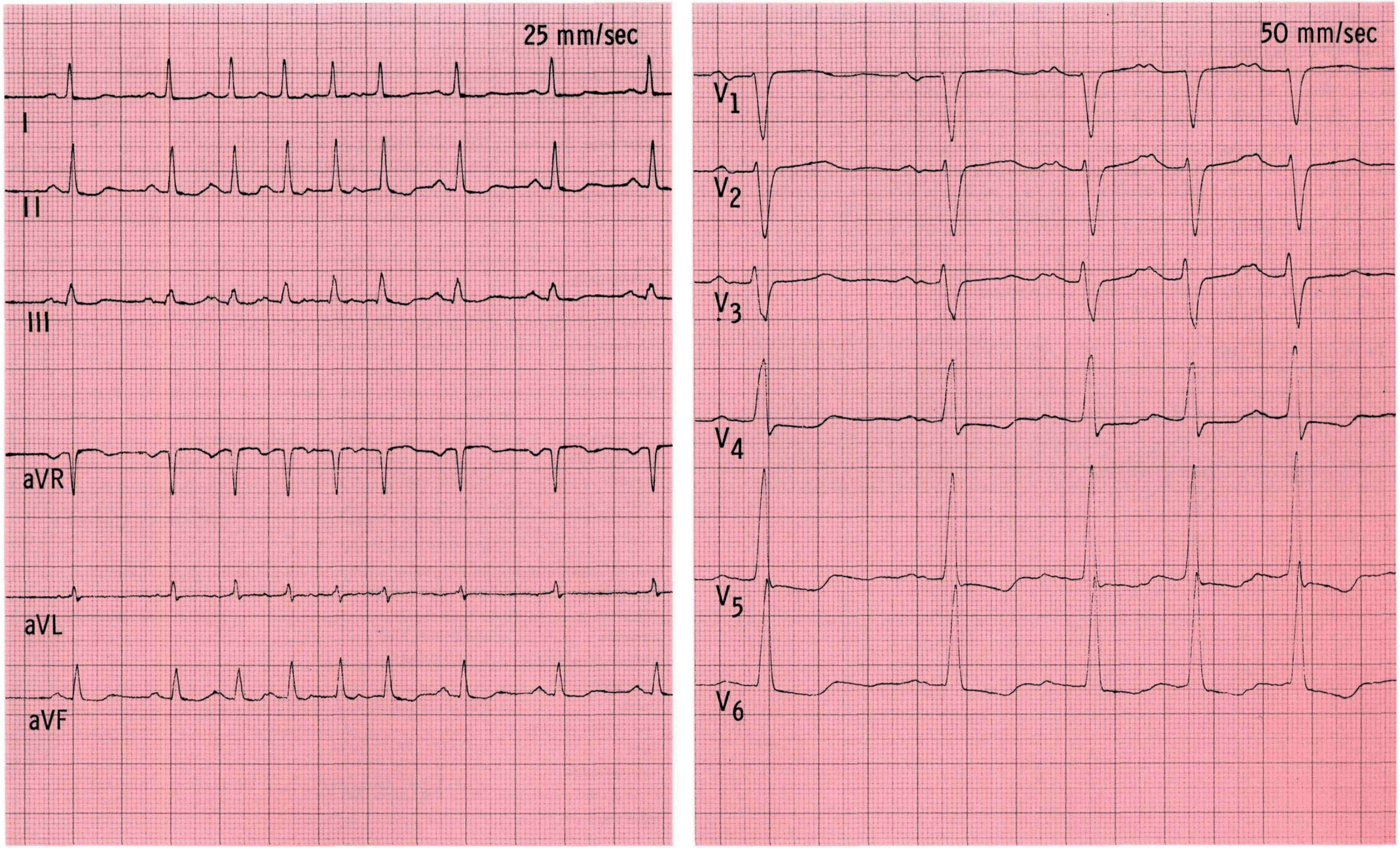
25 mm/sec
I
II
III
aVR
aVL
aVF
50 mm/sec
V1
V2
V3
V4
V5
V6

Bemerkungen

EKG Nr. 30

Die Extrasystole (2. und 4. Aktion in den Extremitätenableitungen) sind verschieden geformt, es handelt sich demnach um polytope Extrasystolen. Sie sind ventrikulären Ursprungs: Dies ist daraus rückzuschließen, daß der QRS-Komplex sehr stark verbreitert ist und keine übergeleiteten P-Wellen vorangehen.

Der ersten Extrasystole geht (am deutlichsten in den Ableitungen I, II und aVF zu sehen) eine kleine Welle voraus. Hierbei handelt es sich um die P-Welle einer Normalaktion. Der Beweis wird mit einem Zirkel erbracht: Einstellen eines P-P-Abstandes rechts in den Extremitätenableitungen, abzirkeln vom Beginn der P-Welle der ersten Aktion bis zum Beginn der P-Welle vor der ersten Extrasystole. Die ventrikuläre Extrasystole fällt sehr spät ein, eine Beziehung zu der P-Welle der „unterbrochenen" Normalaktion besteht nicht.

Zu den BWA: Hier ist ein apikaler und supraapikaler Vorderwandinfarkt zu diagnostizieren (mangelhafter R-Zuwachs von V_1 bis V_3, sehr große Q-Zacke vor einer kleinen, halb versenkten R-Zacke in V_4. Auch wenn in V_4 eine vollkommen normale R-Zacke vorläge – ähnlich der in V_5 –, müßte man hier einen supraapikalen Vorderwandinfarkt diagnostizieren, da der R-Zuwachs in den BWA bei einem Steiltyp zu langsam wäre (vgl. EKG Nr. 37) und in V_4 Q-Zacken vorliegen, die größer sind als die in der Ableitung V_6.

Herzinfarkt Stadium III:
- ST-Strecken nicht gehoben
- T-Wellen aufgerichtet
- QRS: infarkttypisch verändert
  Q-Zacken/QS-Komplexe
  R-Reduktion/Verlust in BWA
  als Hinweis auf **transmuralen** Infarkt

Angaben zur Person:

Geschl. ♂ / 82 Jahre — 67 kg — 159 cm

Kreatinin: 1,4 (n=0,4-1,3) mg/dl — Hypertonie: ☐ ja ☒ nein ☐ labile

Kalium: 4,2 (n=3,5-5,5) mmol/l — aktueller RR: 130/80 mmHg

Herzwirksame Medikamente: Digoxin 3 x 0,1 mg

Anamnese, Befunde:

Verwirrtheitszustand, Herz geringgradig linksverbreitert, kardiale Anamnese leer

Auswertung:

Zeiten: P: 0,10 PQ: 0,16 QRS: 0,10 QT: 0,28 sec Frequenz 110 /min

Achsen: P: + 50 ° QRS: + 70 ° T: + 90 °

Hypertrophie-Indizes: Lewis: - mV Sokolow: 2,0 mV

Q-Zacken in BWA: QrS V_4, Q V_5, q V_6

R-Zuwachs in BWA: ☐ regelmäßig ☐ langsam ☐ schnell ☐ abrupt in V___ ☐ R-Verlust von V 3 bis V 4

☐ Kein R-Zuwachs von V 1 bis V 3 ☐ R-Reduktion von V___ bis V___

R/S-Umschlagzone: zwischen V 4 und V 5 bei V___ ☐ bis V_6 nicht erreicht

S-Zacken in BWA: bis V 5. ☒ klein ☐ mittel ☐ groß Voltage: o.B.

Formveränderungen:
P: doppelgipflig II, biphasisch V_1
QRS: -
ST: bogenförmig gesenkt II III aVF, deszendierend V_6
T: präterminal negativ V_6

Beurteilung:

☒ regelmäßig ☐ unregelmäßig ☐ normfrequent

☒ Sinusrhythmus ☐ absolute Arrhythmie ☐ ☐ bradykard ☒ tachykard

Extrasystolie: polytope VES

Intraatriale Leitungsstörungen: p - mitrale

Überleitungsstörungen: -

Lagetyp: Steiltyp

Intraventrikuläre Leitungsstörung: -

Infarkt: apikaler VW-Infarkt (Stadium III)

Hypertrophiezeichen: -

Erregungsrückbildungsstörungen: deutliche, unspezifische, VW lateral, Digitalistyp im inferioren Bereich

weitere Diagnosen: -

Hauptdiagnosen: Sinustachykardie, polytope VES, alter Infarkt, Erregungsrückbildungsstörungen, p-mitrale

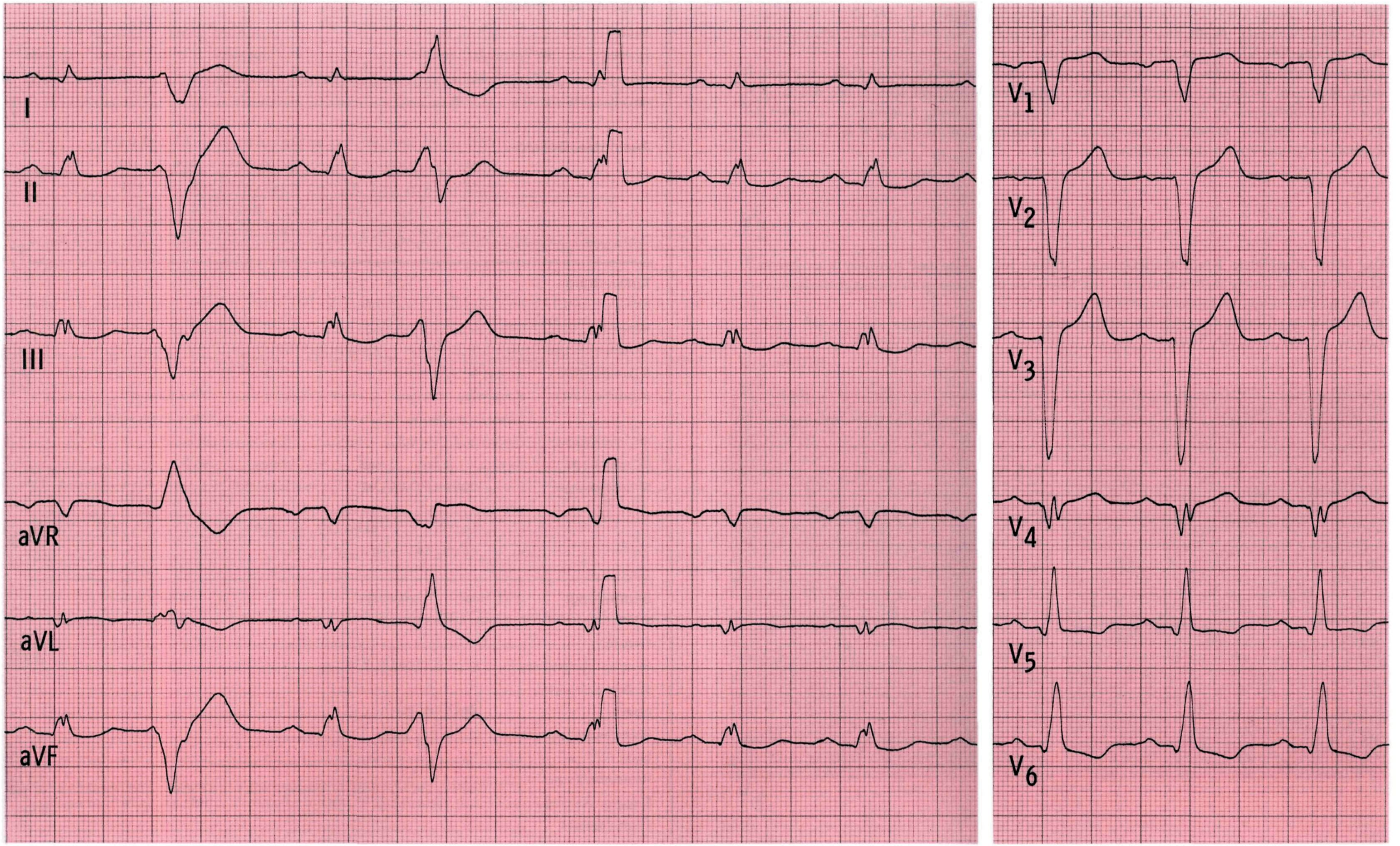
I
II
III
aVR
aVL
aVF
V1
V2
V3
V4
V5
V6

Bemerkungen

EKG Nr. 31

Der Lagetyp (Achse QRS 100 Grad: Rechtstyp) ist für einen schlanken, relativ jungen Patienten nicht auffällig. Die ST-Strecken sind in den Ableitungen II und aVF sowie V_6 leicht konvexbogig angehoben, wesentlich deutlicher angehoben in den Ableitungen V_3 bis V_5. Hier ist auch die T-Welle terminal negativ. Diese Außenschichtläsions- und Außenschichtischämieveränderungen sprechen für eine deutliche myokardiale Beteiligung bei Perikarditis (Perimyokarditis).

Für ein P-mitrale ist die P-Welle zwar ausreichend verbreitert und auch in der Ableitung II doppelgipflig, in der Ableitung V_1 ist jedoch der zweite negative Anteil der P-Welle nicht sehr tief.

Das **unten abgebildete Kontroll-EKG** nach 2 Jahren zeigt einen fast normalen Kurvenverlauf. ST-Hebungen sind nicht mehr nachweisbar. Es liegen leichte Erregungsrückbildungsstörungen vom Innenschichtläsionstyp im Inferolateralbereich vor.
Zeitwerte: P: 0,11; PQ: 0,17; QRS: 0,09; QT: 0,40 sec; f: 72/min.
Achsen: P: +60°; QRS: 0°; T: +10°.

EKG Nr. 31a

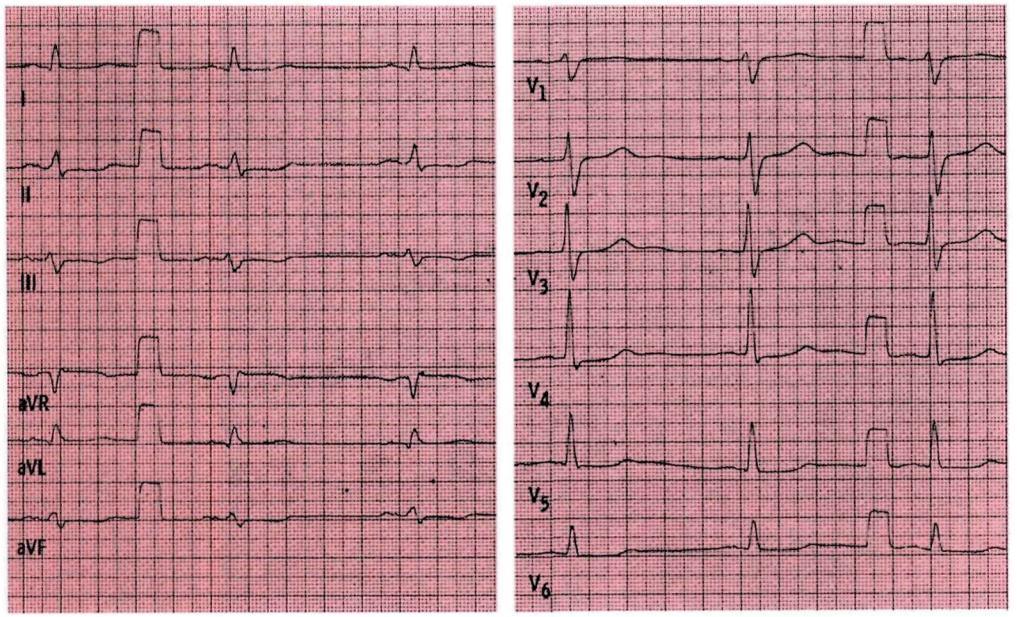

Angaben zur Person:

Geschl. ♂ / 35 Jahre — 67,8 kg — 181 cm
Kreatinin: 1,1 (n=0,4-1,3) mg/dl — Hypertonie: ☐ ja ☒ nein ☐ labile
Kalium: 4,1 (n=3,5-5,5) mmol/l — aktueller RR: 110/70 mmHg
Herzwirksame Medikamente: keine

Anamnese, Befunde: Vor drei Wochen grippaler Infekt. Einweisung wegen linksthorakaler Schmerzen, die in den linken Arm und Rücken ausstrahlten und auf Nitrate nicht ansprachen. Herz und Lunge röntgenologisch und auskultatorisch o.B.

Auswertung:

Zeiten: P: 0,12 PQ: 0,17 QRS: 0,10 QT: 0,34 sec Frequenz 79 /min
Achsen: P: + 50 ° QRS: + 100 ° T: ~- 40 °
Hypertrophie-Indizes: Lewis: - mV Sokolow: 2,0 mV
Q-Zacken in BWA: q V_2 - V_6
R-Zuwachs in BWA: ☒ regelmäßig ☐ langsam ☐ schnell ☐ abrupt in V____ ☐ R-Verlust von V____ bis V____
☐ Kein R-Zuwachs von V____ bis V____ ☐ R-Reduktion von V____ bis V____
R/S-Umschlagzone: zwischen V 2 und V 3 bei V____ ☐ bis V_6 nicht erreicht
S-Zacken in BWA: bis V 6: ☒ klein ☐ mittel ☐ groß Voltage: o.B.
Formveränderungen: P: doppelgipflig II, biphasisch V_1, zweiter Anteil in V_1 nur flach negativ
QRS: -
ST: leicht konvexbogig gehoben in I,II,III, aVF, V_3-V_6
T: terminal negativ V_3-V_6

Beurteilung:

☒ regelmäßig ☐ unregelmäßig ☒ normfrequent
☒ Sinusrhythmus ☐ absolute Arrhythmie ☐ ☐ bradykard ☐ tachykard
Extrasystolie: -
Intraatriale Leitungsstörungen: p - mitrale ?
Überleitungsstörungen: -
Lagetyp: Rechtstyp
Intraventrikuläre Leitungsstörung: -
Infarkt: -
Hypertrophiezeichen: -
Erregungsrückbildungsstörungen: deutliche, vom Außenschichtläsions- und -ischämietyp im VW-apikal-lateral-Bereich und im inferioren Bereich
weitere Diagnosen:
Hauptdiagnosen: Erregungsrückbildungsstörungen wie bei Perimyokarditis

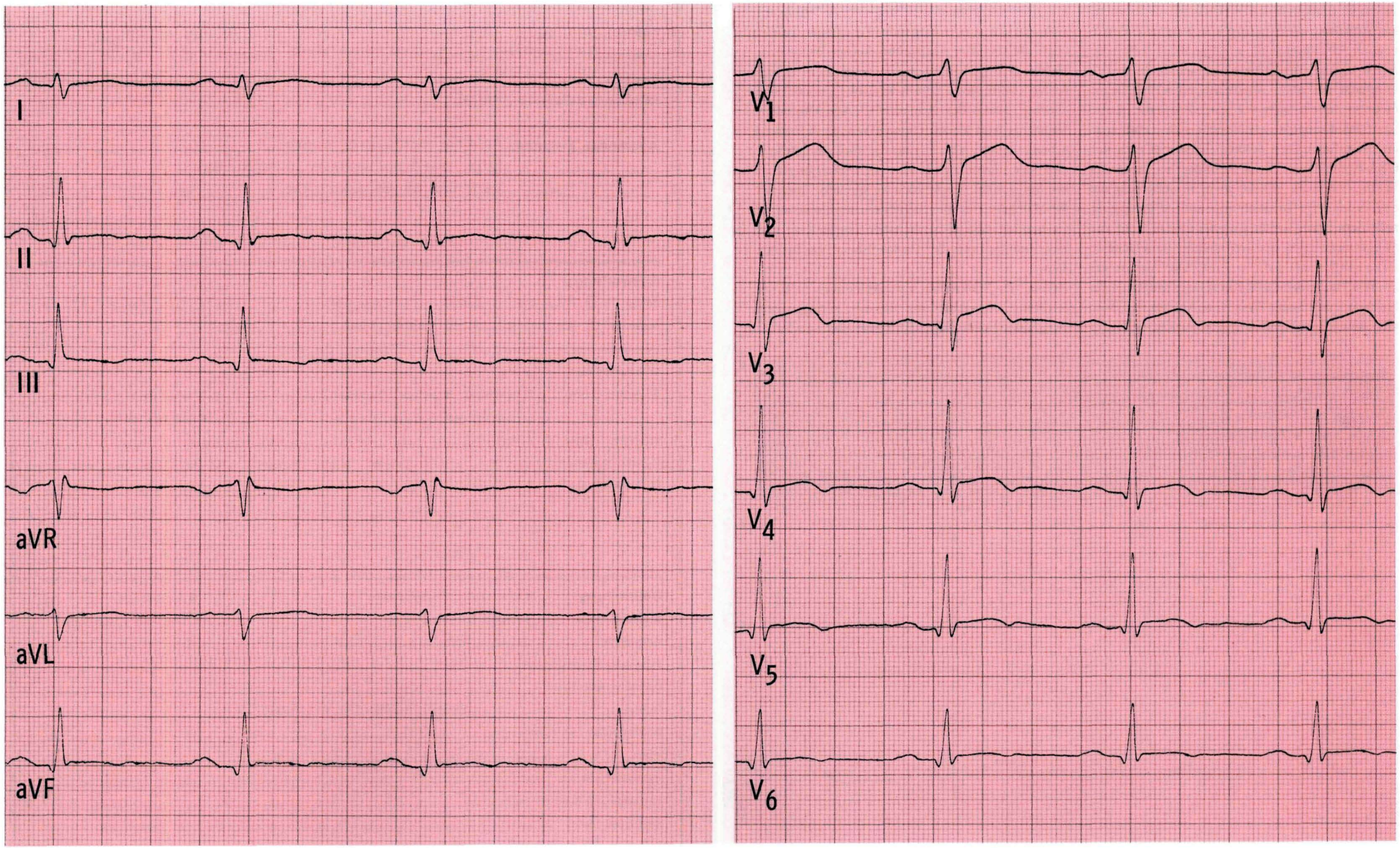
I
II
III
aVR
aVL
aVF
V1
V2
V3
V4
V5
V6

Bemerkungen

EKG Nr. 32

Achse P: Senkrecht auf Ableitung I in Richtung auf Ableitung aVF, gering überwiegende Positivität in Ableitung I: 0° + 90° – 10° = +80°.
Achse QRS: Möglicherweise senkrecht auf I, senkrecht auf aVL, senkrecht auf aVF: Liegen mehrere Ableitungen vor, auf denen die Achse des QRS-Komplexes senkrecht steht, muß man an einen Sagittaltyp denken. Unterteilt man den QRS-Komplex in zwei Hälften, so steht der Vektor der ersten Hälfte in etwa senkrecht auf aVL und zeigt in Richtung auf Ableitung II, außerdem etwas weiter weg als um 90 Grad von aVL (Überwiegen der Negativität der Fläche in aVL) –30° +90° +10° = +70°. Der Vektor der zweiten Hälfte des QRS-Komplexes zeigt aus der Frontalebene hinaus: Weg von Ableitung I, weg von Ableitung II und weg von Ableitung III; er könnte senkrecht auf aVL stehen in Richtung auf aVR mit etwas überwiegender Positivität in aVL: –30° –90° +10° = –110°. Die Achse der zweiten Hälfte des QRS-Komplexes zeigt also in die rechte Hälfte des Cabrera-Kreises („rechts" wie „rechte Seite des Patienten": Arzt-Patienten-Sicht), es liegt jedoch (siehe BWA) kein Rechtsschenkelblock vor: hieraus ist rückzuschließen, daß der terminale Vektor der Erregungsausbreitung nicht nach rechts, sondern aus der Frontalebene in die Sagittalebene hinausweist. Es handelt sich also um einen Sagittaltyp, und zwar um die Form des (beschreibend) S_I-S_{II}-S_{III}-Typs.
Achse T: Senkrecht auf Ableitung aVL in Richtung auf Ableitung II mit gering überwiegender Positivität: –30° +90° –10° = +50°.

Sagittaltyp:
- In Frontalebene nicht zu definierende Herzachse
- S_IQ_{III}- und S_I-S_{II}-S_{III}-Typ
- langsamer R-Zuwachs in BWA
- nach links verschobene R/S-Umschlagszone
- bis V_6 relativ große S-Zacken

Angaben zur Person:

Geschl. ♂ / 26 Jahre — 63 kg — 174 cm
Kreatinin: 0,9 (n=0,4-1,3) mg/dl — Hypertonie: ☒ ja ☐ nein ☐ labile
Kalium: 3,9 (n=3,5-5,5) mmol/l — aktueller RR: 150/100 mmHg
Herzwirksame Medikamente: keine

Anamnese, Befunde: Aplasie der linken Niere,
keine kardiopulmonalen Beschwerden,
Herz und Lunge unauffällig

Auswertung:

Zeiten: P: 0,10 PQ: 0,14 QRS: 0,10 QT: 0,34 sec Frequenz 82 /min
Achsen: P: + 80 ° QRS: + 70° → sagittal ° T: + 50 °
Hypertrophie-Indizes: Lewis: – mV Sokolow: – mV
Q-Zacken in BWA: q V_6
R-Zuwachs in BWA: ☐ regelmäßig ☒ langsam ☐ schnell ☐ abrupt in V____ ☐ R-Verlust von V____ bis V____
☐ Kein R-Zuwachs von V____ bis V____ ☐ R-Reduktion von V____ bis V____
R/S-Umschlagzone: zwischen V 3 und V 4 bei V____ ☐ bis V_6 nicht erreicht
S-Zacken in BWA: bis V 6: ☐ klein ☐ mittel ☒ groß Voltage: o.B.
Formveränderungen: P: –
QRS: –
ST: –
T: –

Beurteilung:

☒ regelmäßig ☐ unregelmäßig ☒ normfrequent
☒ Sinusrhythmus ☐ absolute Arrhythmie ☐ ☐ bradykard ☐ tachykard
Extrasystolie: –
Intraatriale Leitungsstörungen: –
Überleitungsstörungen: –
Lagetyp: Sagittaltyp (S_I-S_{II}-S_{III}-Typ)
Intraventrikuläre Leitungsstörung: –
Infarkt: –
Hypertrophiezeichen: –
Erregungsrückbildungsstörungen: –
weitere Diagnosen: –

Hauptdiagnosen: Normalbefund, Sagittaltyp

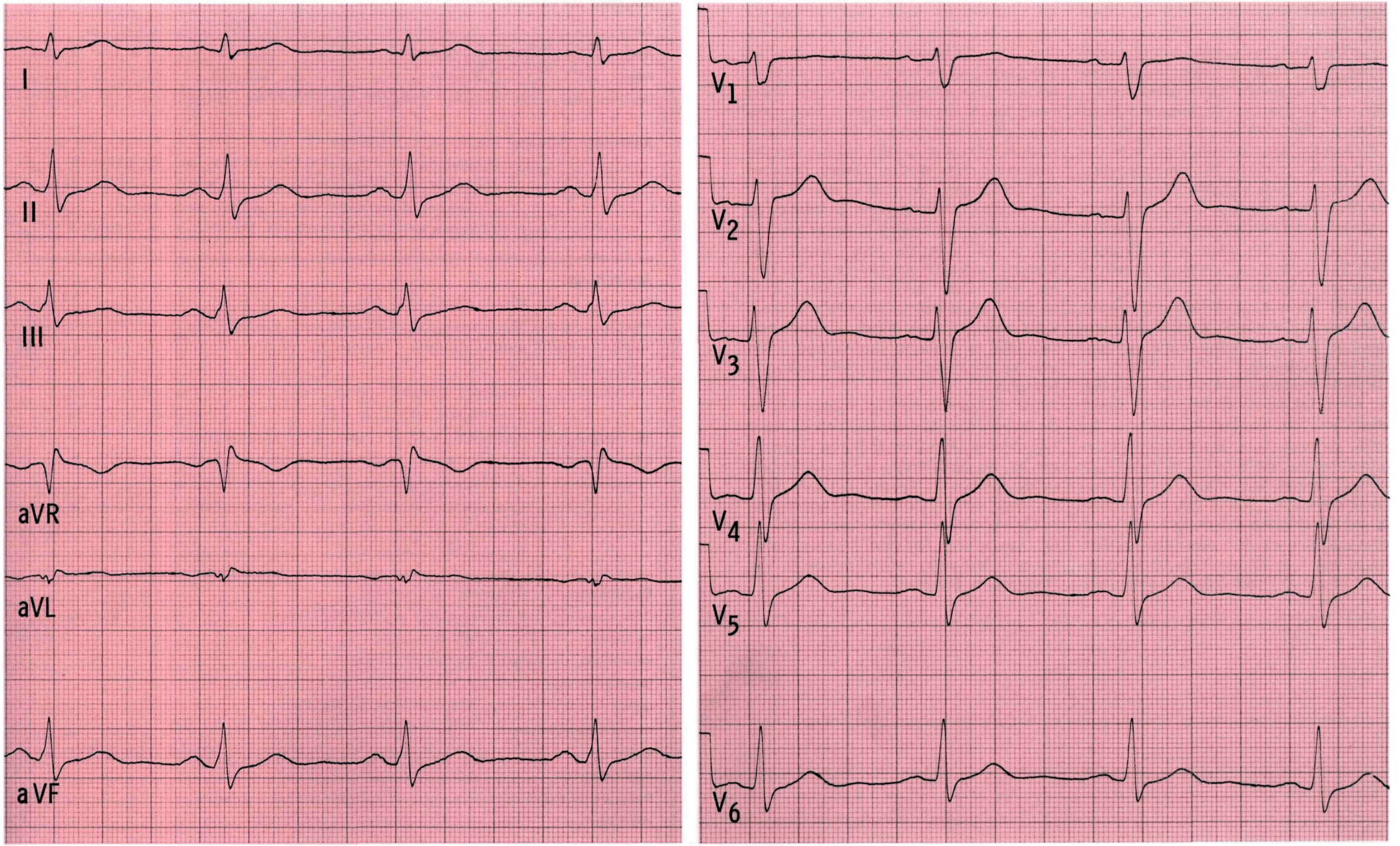
I
II
III
aVR
aVL
aVF
V1
V2
V3
V4
V5
V6

Bemerkungen

EKG Nr. 33

Regelrechte P-Wellen sind nicht zu sehen, dagegen sehr feine Vorhofflimmerwellen. Die Abstände der QRS-Komplexe voneinander sind unregelmäßig. An der Diagnose Tachyarrhythmia absoluta bei Vorhofflimmern besteht kein Zweifel.

Die Achse QRS beträgt –40 Grad, die S-Zacken gehen in den BWA nur eben bis V_6. Der QRS-Komplex ist relativ sehr breit, wenn man die Frequenz von 150 bis 160/min einberechnet. Ein typischer Linksschenkelblock liegt nicht vor. Es fehlen zwar wie beim Linksschenkelblock Q-Zacken in den nach links gerichteten Ableitungen (I, aVL und V_6), jedoch ist die Herzachse nach links überdreht und zum andern ist auch die Erregungsrückbildung nicht so verändert, wie man bei einem Linksschenkelblock erwarten würde (deszendierende ST-Strecken und präterminal tief negative T-Wellen in den nach links gerichteten Ableitungen I, aVL und V_6).

Bei einem überdrehten Linkstyp muß man immer an einen linksanterioren Hemiblock denken: Hierzu paßt der langsame R-Zuwachs in den BWA, die nach links verschobene R/S-Umschlagszone, nur die S-Zacken in V_6 sind sehr klein. Es kann sich hier um einen linksanterioren Hemiblock handeln, jedoch auch um ein EKG, in dem die Erregungsausbreitung sowohl durch einen inferioren wie einen alten anterioren Herzinfarkt gestört ist: Die durch die QS-Komplexe in II, III und aVF nach links überdrehte Herzachse ist möglicherweise durch den bei der Patientin bekannten, alten inferioren Infarkt bedingt. Der sehr langsame R-Zuwachs oder fast fehlende R-Zuwachs von V_1 bis V_5 ist für einen linksanterioren Hemiblock mit einer relativ wenig linksüberdrehten Herzachse nicht unbedingt typisch, man muß hier differentialdiagnostisch an einen alten apikalen und supraapikalen Vorderwandinfarkt denken, obwohl Q-Zacken oder QS-Komplexe hier nicht zu sehen sind.

In manchen Kammerkomplexen der Ableitung III ist am Anfang eine kleine R-Zacke zu sehen, so daß es sich nicht um einen „echten" QS-Komplex handelt. Derartig kleine R-Zacken können nach einem inferioren Infarkt „nachwachsen", so daß man in solchen Fällen dennoch einen alten inferioren Infarkt diagnostizieren kann (dies ist gerade für den Anfänger – und nicht nur für diesen – häufig sehr schwer zu beurteilen).

Zu der Tachyarrhythmie war es gekommen, da die Patientin über eine volle Digoxindosis hinaus eine wirksame Dosis Chinidin-Duriles eingenommen hat. Bei der Dosierung wurde nicht berücksichtigt, daß man die Digoxindosis um die Hälfte reduzieren muß bei gleichzeitiger Chinidingabe, da Chinidin zu einer Ausscheidungsverzögerung für Digoxin führt. Mit einer Antikoagulantientherapie (Marcumar) wurde zeitgerecht vier Wochen zuvor begonnen.

Angaben zur Person:

Geschl. ♀ / 61 Jahre — 63 kg — 167 cm

Kreatinin: 1,1 (n=0,4-1,3) mg/dl — Hypertonie: ☐ ja ☒ nein ☐ labile

Kalium: 4,0 (n=3,5-5,5) mmol/l — aktueller RR: 120/90 mmHg

Herzwirksame Medikamente: Digoxin 2 x 0,2 mg, Chinidin duriles 2 x 2 (2 x 1 g)

Anamnese, Befunde: Rhythmisierungsversuch eines Vorhofflimmerns durch Chinidingaben. Digitalisintoxikation, da Digoxindosis nicht reduziert wurde (Digoxin-Clearance bei gleichzeitiger Gabe von Chinidin vermindert!). Tachykarde Rhythmusstörung (vorher normfrequent)

Auswertung:

Zeiten: P: – PQ: – QRS: 0,09 QT: 0,28 sec Frequenz bis 150 /min

Achsen: P: – ° QRS: – 40 ° T: ~+ 150 ° (flach)

Hypertrophie-Indizes: Lewis: – mV Sokolow: – mV

Q-Zacken in BWA: QS V_1

R-Zuwachs in BWA: ☐ regelmäßig ☐ langsam ☐ schnell ☐ abrupt in V 6 ☐ R-Verlust von V___ bis V___

☐ Kein R-Zuwachs von V 2 bis V 4 ☐ R-Reduktion von V___ bis V___

R/S-Umschlagzone: zwischen V 5 und V 6 bei V___ ☐ bis V_6 nicht erreicht

S-Zacken in BWA: bis V 6: ☒ klein ☐ mittel ☐ groß Voltage: 0,6 mV peripher

Formveränderungen:

P: –

QRS: fehlendes Q in I und aVL, QS III aVF evtl. kleine r-Zacke in Abl. III vorangehend

ST: –

T: flach V_6

Beurteilung:

☐ regelmäßig ☐ unregelmäßig ☐ normfrequent

☐ Sinusrhythmus ☒ absolute Arrhythmie ☒ Vorhofflimmern ☐ bradykard ☒ tachykard

Extrasystolie: –

Intraatriale Leitungsstörungen: Vorhofflimmern

Überleitungsstörungen: –

Lagetyp: überdrehter Linkstyp

Intraventrikuläre Leitungsstörung: LAH? Ausbreitungsstörung durch Infarkt?

Infarkt: inferiorer Infarkt Stadium III möglich, ausgedehnter apikaler VW-Infarkt Stadium III

Hypertrophiezeichen: –

Erregungsrückbildungsstörungen: geringe unspezifische, VW lateral

weitere Diagnosen: –

Hauptdiagnosen: Tachyarrhythmia absoluta, intraventrikuläre Ausbreitungsstörung, Infarkt

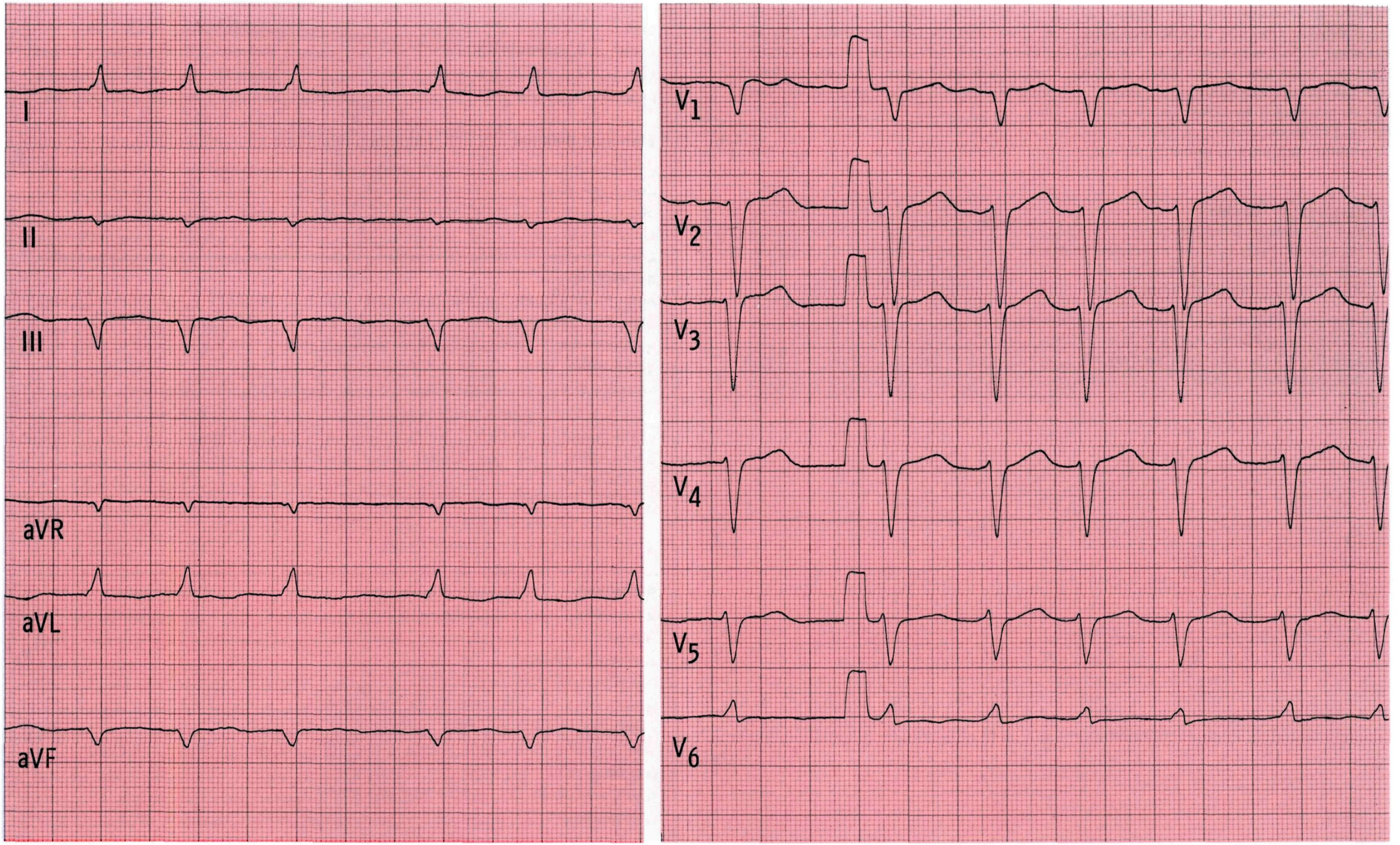
I
II
III
aVR
aVL
aVF
V1
V2
V3
V4
V5
V6

Bemerkungen

EKG Nr. 34

Typische Veränderungen für einen linksanterioren Hemiblock: Über –30 Grad hinausgedrehte Herzachse, bis V_6 durchgehende große S-Zacken, langsamer R-Zuwachs in den BWA, deutlich nach links verschobene R/S-Umschlagszone.
Zum linksanterioren Hemiblock gehören keine Erregungsrückbildungsstörungen, liegen sie vor, so handelt es sich um eine gesonderte Störung.

Ein positiver Lewis-Index (Grenzwert 1,7 mV) ist bei einem linksanterioren Hemiblock nicht zu verwerten (auch bei anderen intraventrikulären Erregungsleitungsstörungen (Schenkelblockbildern z. B.) sind die Hypertrophie-Indizes nicht gültig.

Linksanteriorer Hemiblock:
- über –30 hinausgedrehte Herzachse
- langsamer R-Zuwachs in den Brustwandableitungen
- nach links verlagerte R/S-Umschlagszone
- bis V_6 durchgehende relativ große S-Zacken

Relativ große S-Zacken in V_6 bei:
- linksanteriorem Hemiblock (LAH)
- Sagittaltyp (S_I-Q_{III}-Typ; S_I-S_{II}-S_{III}-Typ)
- Rechtsschenkelblock (RSB)

Angaben zur Person:

Geschl. ♀ / 33 Jahre — 90,4 kg — 166 cm

Kreatinin: 1,0 (n=0,4-1,3) mg/dl — Hypertonie: ☐ ja ☒ nein ☐ labile

Kalium: 4,3 (n=3,5-5,5) mmol/l — aktueller RR: 120/80 mmHg

Herzwirksame Medikamente: keine

Anamnese, Befunde: Depression, Suizidversuch

Auswertung:

Zeiten: P: 0,10 PQ: 0,16 QRS: 0,09 QT: 0,32 sec Frequenz 98 /min

Achsen: P: + 50 ° QRS: – 50 ° T: ~+ 60 ° (flach)

Hypertrophie-Indizes: Lewis: 1,5 mV Sokolow: – mV

Q-Zacken in BWA: –

R-Zuwachs in BWA: ☐ regelmäßig ☒ langsam ☐ schnell ☐ abrupt in V____ ☐ R-Verlust von V____ bis V____
☐ Kein R-Zuwachs von V____ bis V____ ☐ R-Reduktion von V____ bis V____

R/S-Umschlagzone: zwischen V____ und V____ bei V 6 ☐ bis V_6 nicht erreicht

S-Zacken in BWA: bis V 6: ☐ klein ☐ mittel ☒ groß Voltage: o.B.

Formveränderungen: P: –
QRS: –
ST: –
T: flach V_5 V_6

Beurteilung: ☒ regelmäßig ☐ unregelmäßig ☒ normfrequent

☒ Sinusrhythmus ☐ absolute Arrhythmie ☐ ☐ bradykard ☐ tachykard

Extrasystolie: –

Intraatriale Leitungsstörungen: –

Überleitungsstörungen: –

Lagetyp: überdrehter Linkstyp

Intraventrikuläre Leitungsstörung: LAH

Infarkt: –

Hypertrophiezeichen: –

Erregungsrückbildungsstörungen: keine wesentlichen

weitere Diagnosen: –

Hauptdiagnosen: LAH

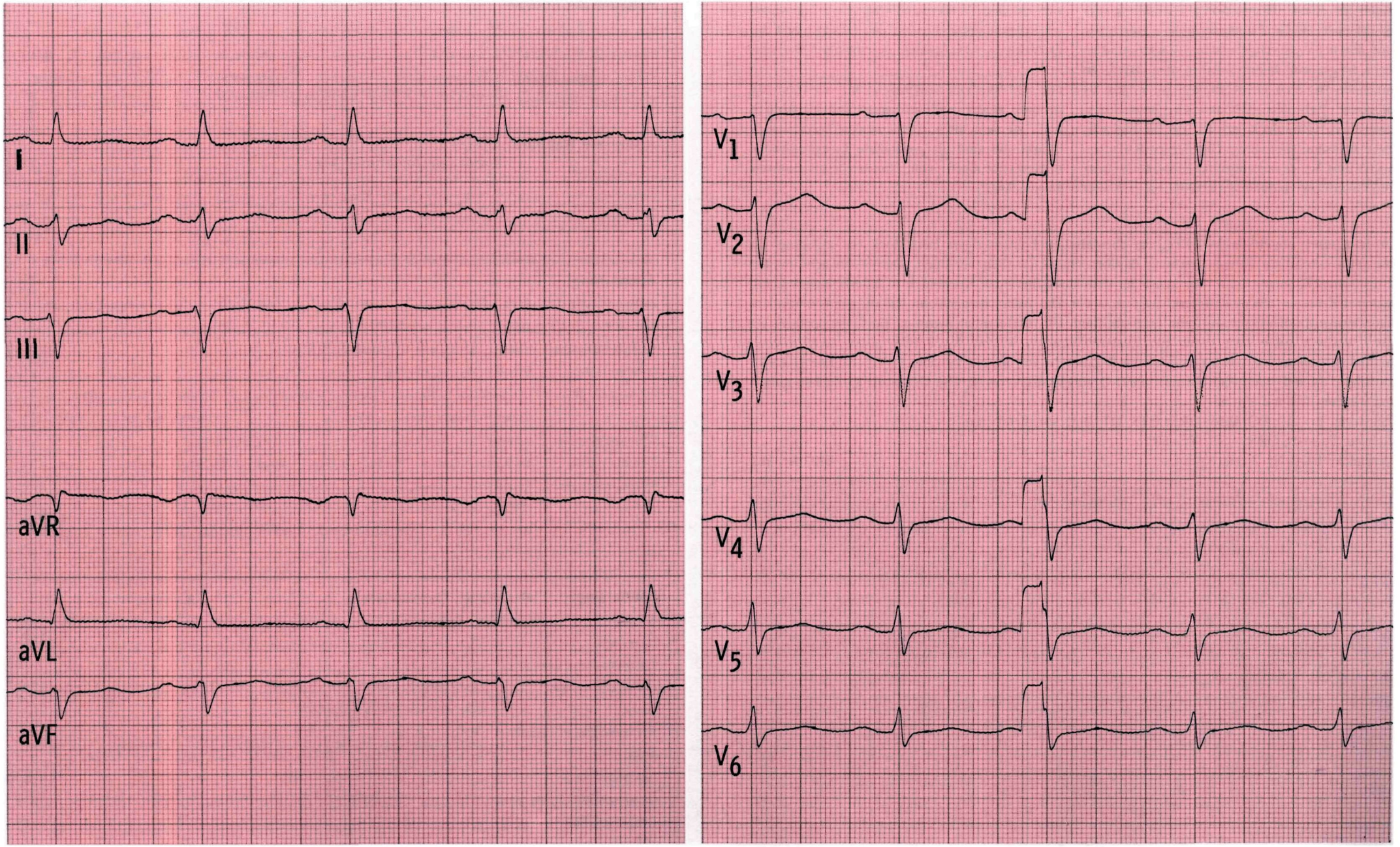
I
II
III
aVR
aVL
aVF
V1
V2
V3
V4
V5
V6

Bemerkungen

EKG Nr. 35

Auch für einen linksanterioren Hemiblock (der an der über –30 Grad hinausgedrehten Herzachse und den bis V_6 durchgehenden S-Zacken und an dem langsamen R-Zuwachs in den BWA zu erkennen ist) sind QS-Komplexe in V_1 bis V_3 atypisch: Vgl. EKG 34 und 45. Beim linksanterioren Hemiblock erfolgt der R-Zuwachs zwar langsam, aber stetig. Hier fehlen R-Zacken von V_1 bis V_3, es liegt also mit Sicherheit – trotz linksanterioren Hemiblocks erkennbar – ein alter supraapikaler Vorderwandinfarkt vor. Ein weiteres Erkennungszeichen für den Infarkt bietet die Q-Zacke vor der kleinen „versenkten" R-Zacke in V_3.

Die ST-Strecken-Senkungen in V_4 bis V_6 gehören weder zum linksanterioren Hemiblock noch zu dem alten supraapikalen Vorderwandinfarkt, sie sind als gesonderte Erregungsrückbildungsstörungen vom Innenschichtläsionstyp zu nennen.

In dem **unten abgebildeten EKG** liegt ebenfalls ein linksanteriorer Hemiblock vor, allerdings ist die intraventrikuläre Erregungsleitung darüber hinaus deutlich verzögert. Der R-Zuwachs in den Brustwandableitungen ist – wie meist bei dem linksanterioren Hemiblock – äußerst langsam, ein sicheres Kriterium für einen Infarkt liegt nicht vor. Die Wahrscheinlichkeit, daß die intraventrikuläre Erregungsausbreitungsverzögerung infarktbedingt ist (Differentialdiagnose: Kardiomyopathie) ist groß, deshalb sollte man durch die Zusatzableitungen V_1 bis V_6 2 ICR höher nach solchen Veränderungen suchen: auch hier fehlt ein R-Zuwachs von V_1 bis V_3, aber in V_4" ist eine Q-Zacke zu sehen, die auf jeden Fall als ein Infarkt-Q zu klassifizieren ist. Die Größe der Q-Zacken nimmt nach lateral (V_5 und V_6) ab.

Zeitwerte: P: 0,10; PQ: 0,16; QRS: 0,13; QT: 0,41 sec. f: 60/min.

Achsen: P: +10°; QRS: –50°; T: +80°.

Vergleiche EKG Nr. 3 und Nr. 34.

EKG Nr. 35a

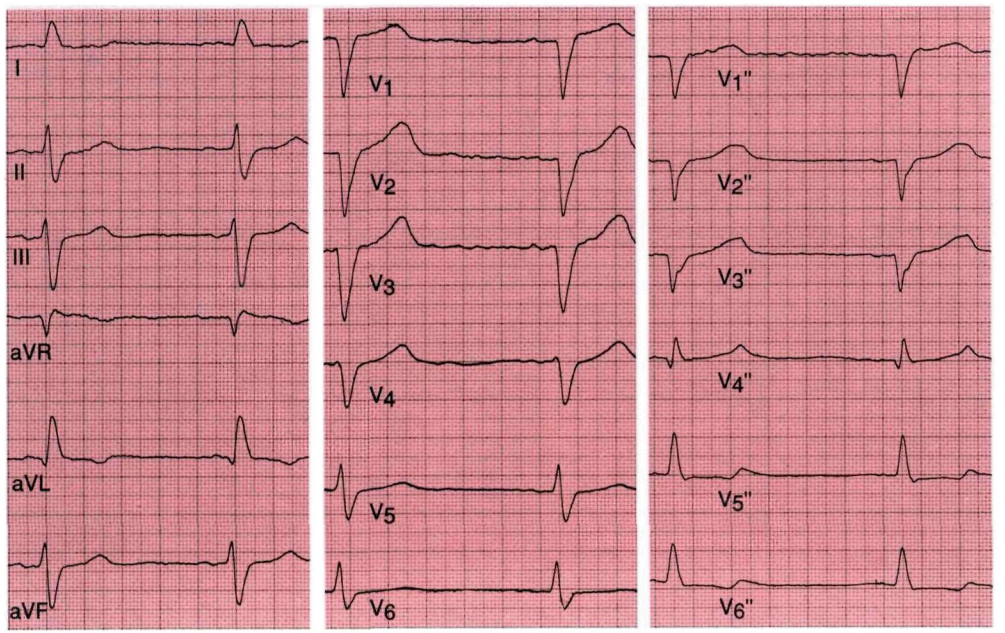

Angaben zur Person:

Geschl. ♂ / 78 Jahre — 60 kg — 162 cm

Kreatinin: 0,8 (n=0,4-1,3) mg/dl — Hypertonie: ☐ ja ☒ nein ☐ labile

Kalium: 3,9 (n=3,5-5,5) mmol/l — aktueller RR: 130/60 mmHg

Herzwirksame Medikamente: Digoxin 3 x 0,2 mg (seit Jahren!)

Anamnese, Befunde: Erysipel linker Unterschenkel, kardiale Anamnese leer

Auswertung:

Zeiten: P: 0,10 PQ: 0,25 QRS: 0,10 QT: 0,40 sec Frequenz 82 /min

Achsen: P: + 60 ° QRS: - 50 ° T: + 60 °

Hypertrophie-Indizes: Lewis: 1,1 mV Sokolow: 2,8 mV

Q-Zacken in BWA: QS V_1 V_2, QrS V_3

R-Zuwachs in BWA: ☐ regelmäßig ☐ langsam ☐ schnell ☐ abrupt in V 4 ☐ R-Verlust von V___ bis V___

☐ Kein R-Zuwachs von V___ bis V___ ☐ R-Reduktion von V___ bis V___

R/S-Umschlagzone: zwischen V 3 und V 4 bei V___ ☐ bis V_6 nicht erreicht

S-Zacken in BWA: bis V 6: ☐ klein ☒ mittel ☐ groß Voltage: o.B.

Formveränderungen:

P: -

QRS: QS III ?, rS III ? qrS aVF, qrS II

ST: um 0,1 mV horizontal gesenkt V_4 - V_5

T: -

Beurteilung:

☒ regelmäßig ☐ unregelmäßig ☒ normfrequent

☒ Sinusrhythmus ☐ absolute Arrhythmie ☐ ☐ bradykard ☐ tachykard

Extrasystolie: -

Intraatriale Leitungsstörungen: -

Überleitungsstörungen: I.Grades mit sehr langer Überleitungszeit (f=82/min!)

Lagetyp: überdrehter Linkstyp

Intraventrikuläre Leitungsstörung: LAH

Infarkt: supraapikaler VW-Infarkt Stadium III, inferiorer Infarkt Stadium III bei LAH nicht sicher auszuschließen

Hypertrophiezeichen: -

Erregungsrückbildungsstörungen: leichte, vom Innenschichtläsionstyp, VW apikal-lateral

weitere Diagnosen: -

Hauptdiagnosen: LAH, Herzinfarkt, AV-Block I

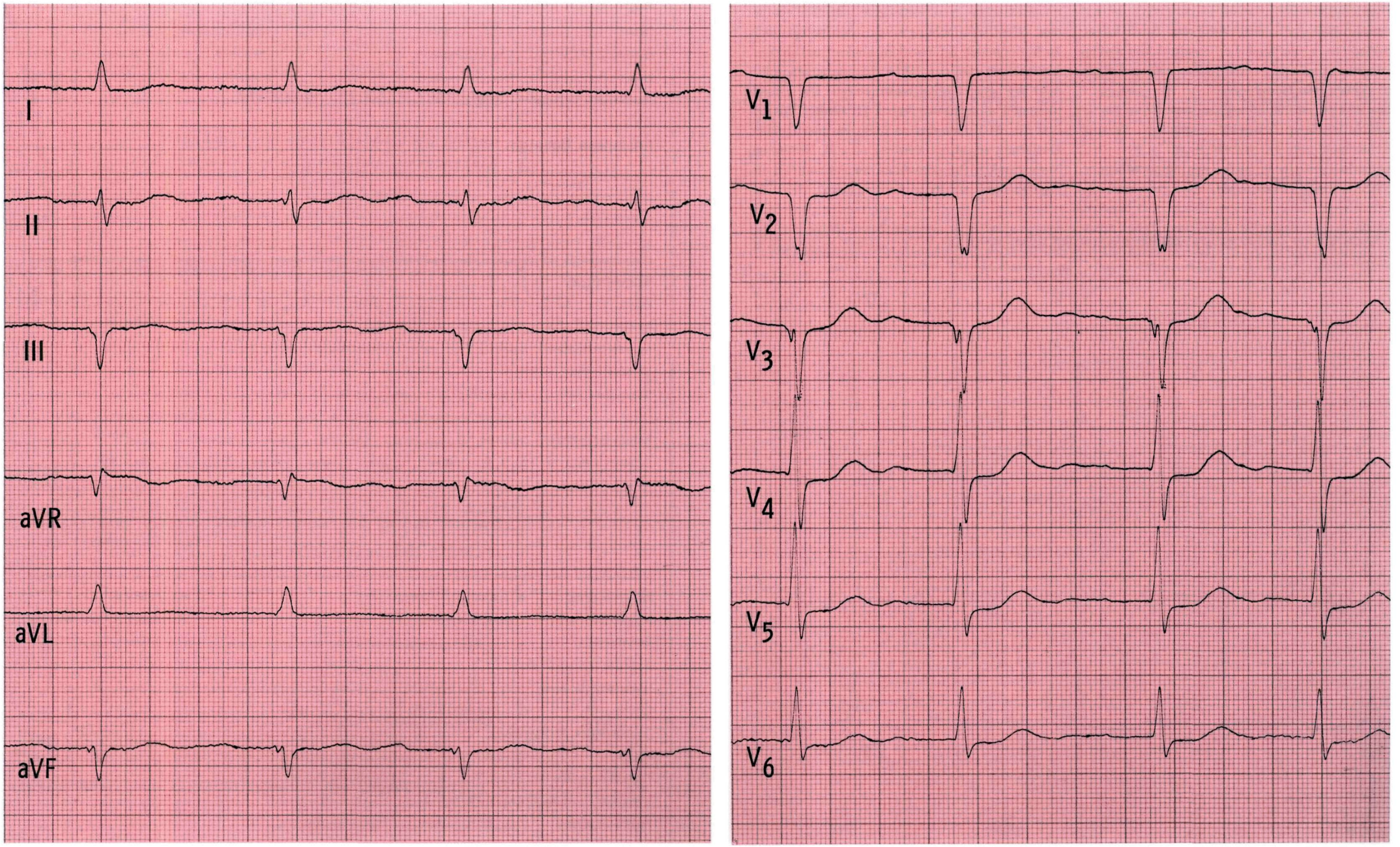
I
II
III
aVR
aVL
aVF
V1
V2
V3
V4
V5
V6

Bemerkungen

EKG Nr. 36

Der langsame R-Zuwachs in den BWA ist auf den Linkslagetyp zurückzuführen. Auch kleine S-Zacken in V_6 sind bei einem Linkslagetyp „erlaubt" und allein nicht hinweisend auf einen linksanterioren Hemiblock.

Die Erregungsrückbildungsstörungen vom Innenschichtläsionstyp sind recht ausgeprägt – sie sind sicher nicht allein digitalisbedingt.

Digitalis verursacht nicht nur muldenförmige ST-Strecken-Veränderungen, es kann auch zu unspezifischen Veränderungen wie ST-Deszension oder T-Abflachung sowie auch gelegentlich zu horizontalen ST-Strecken-Senkungen führen.

Unabhängig von den EKG-Veränderungen sollte man erwägen, Digitalis abzusetzen. Die Diuretikamedikation könnte verstärkt werden, zusätzlich ein ACE-Hemmer in langsam ansteigender Dosierung verordnet werden und z. B. Nitrate als Vorlastsenker. Bei dem Alter der Patientin ist die Digitalisdosis auf jeden Fall zu hoch.

Klassifikation der Erregungsrückbildungsstörungen siehe Seite 6–8.

Angaben zur Person:

Geschl. ♀ / 81 Jahre — 48,5 kg — 157 cm

Kreatinin: 1,3 (n=0,4-1,3) mg/dl — Hypertonie: ☐ ja ☒ nein ☐ labile

Kalium: 4,0 (n=3,5-5,5) mmol/l — aktueller RR: 135/70 mmHg

Herzwirksame Medikamente: Digoxin 2 x 0,2 mg, Diuretika

Anamnese, Befunde: Angina pectoris, Linksherzkompensation, Nierenzyste, Varizen beider Unterschenkel

Auswertung:

Zeiten: P: 0,10 PQ: 0,22 QRS: 0,09 QT: ~0,34 sec Frequenz 65 /min

Achsen: P: + 80 ° QRS: 0 ° T: - 120 ° (flach)

Hypertrophie-Indizes: Lewis: 0,8 mV Sokolow: 2,5 mV

Q-Zacken in BWA: -

R-Zuwachs in BWA: ☒ regelmäßig ☒ langsam ☐ schnell ☐ abrupt in V____ ☐ R-Verlust von V____ bis V____ ☐ Kein R-Zuwachs von V____ bis V____ ☐ R-Reduktion von V____ bis V____

R/S-Umschlagzone: zwischen V 3 und V 4 bei V____ ☐ bis V_6 nicht erreicht

S-Zacken in BWA: bis V 6: ☒ klein ☐ mittel ☐ groß Voltage: peripher 0,9 mV

Formveränderungen: P: -

QRS: -

ST: um ca. 0,1 mV horizontal gesenkt V_4-V_6, zusätzlich flach deszendierend

T: präterminal negativ V_4-V_6

Beurteilung: ☒ regelmäßig ☐ unregelmäßig ☒ normfrequent

☒ *Sinusrhythmus* ☐ *absolute Arrhythmie* ☐ ☐ *bradykard* ☐ *tachykard*

Extrasystolie: -

Intraatriale Leitungsstörungen: -

Überleitungsstörungen: I. Grades

Lagetyp: Linkstyp

Intraventrikuläre Leitungsstörung: -

Infarkt: -

Hypertrophiezeichen: -

Erregungsrückbildungsstörungen: mittelgradige, vom Innenschichtläsionstyp, VW apikal-lateral

weitere Diagnosen:

Hauptdiagnosen: AV-Block, Erregungsrückbildungsstörungen

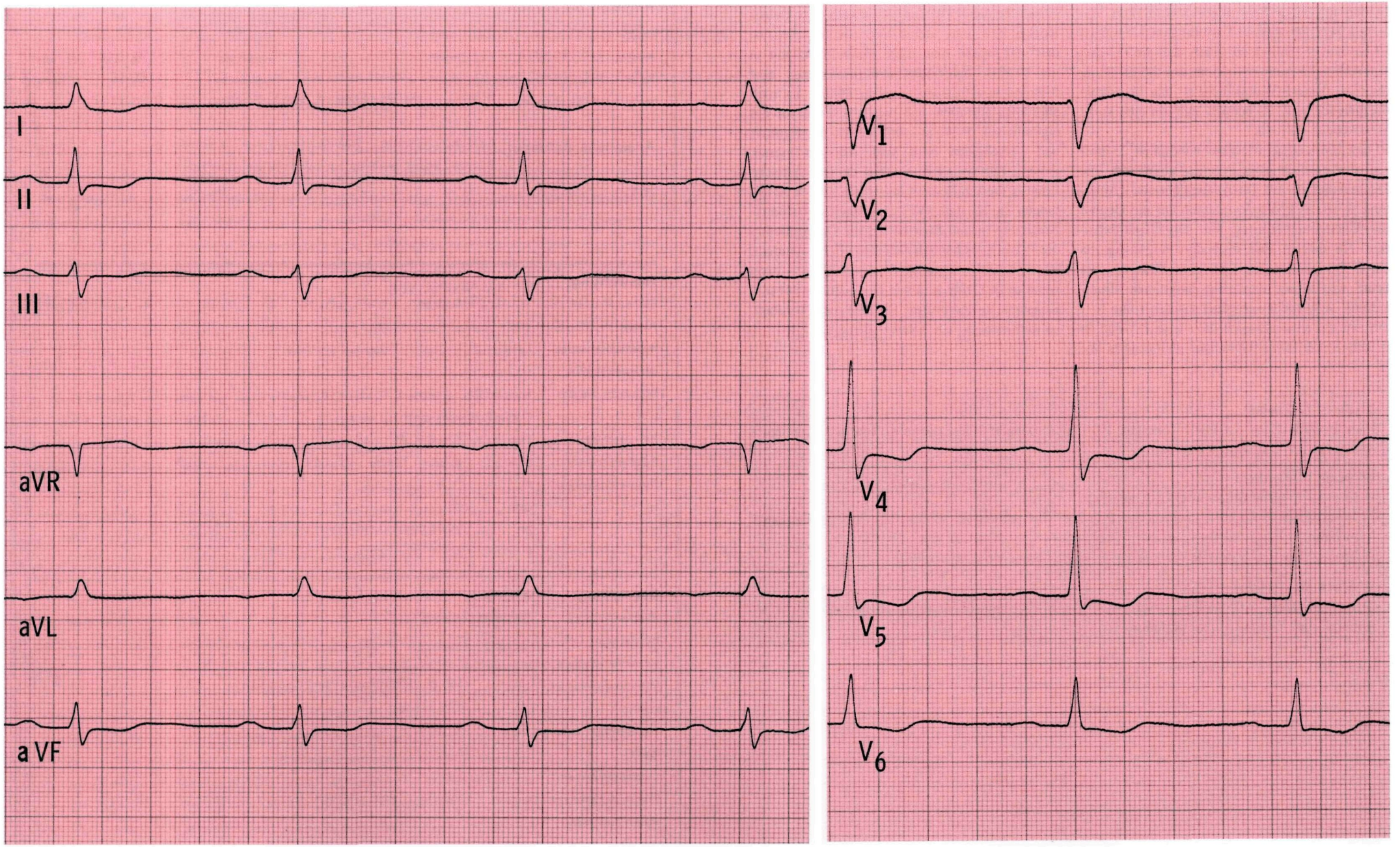
I
II
III
aVR
aVL
a VF
V1
V2
V3
V4
V5
V6

Bemerkungen

EKG Nr. 37

In den mit einer Schreibgeschwindigkeit von 50 mm/sec registrierten Extremitätenableitungen ist besonders deutlich zu sehen, daß die PQ-Zeit von Aktion zu Aktion zunimmt, bis die Erregung (hier die dritte P-Welle) nicht zu den Ventrikeln übergeleitet wird. Es handelt sich um eine kurze Wenckebach-Periodik.

In den BWA (Registriergeschwindigkeit 25 mm/sec) sind zwei derartige Perioden abgebildet. Die Digitalismulden im Inferolateralbereich (Ableitung II, III, aVF, V_5, V_6) deuten auf die Genese der Überleitungsstörung hin: Digitalisintoxikation. (In diesem Fall besonders ungünstig, da durch Digitoxin verursacht, eine Substanz, die heute wegen der ungünstig langsamen Elimination nicht mehr verordnet werden sollte.)

Sowohl die erste als auch die vierte P-Welle ist in den Extremitätenableitungen deformiert. Vor diesen beiden P-Wellen ist jeweils ein kleiner Höcker bzw. eine kleine Vorwelle zu sehen, so daß man, wenn man diese Veränderung mit in die P-Welle einbezieht, irrtümlicherweise eine P-Breite von 0,19 sec angeben könnte. Es muß allerdings auffallen, daß diese Anstiege vor der eigentlichen P-Welle verschieden konfiguriert und verschieden breit sind. Bei der vierten P-Welle fällt weiterhin auf, daß die isoelektrische Linie in diesem Bereich insgesamt (in den Ableitungen II, III und aVF) eine leichte Aufwärtsbewegung macht: Dies erklärt die Deformierung der P-Welle, es handelt sich also um ein Artefakt. Es ist wichtig, derartige Veränderungen – auch wenn es so kleine sind wie hier – immer auf ihre Konstanz zu überprüfen. Sind sie nicht konstant, so muß man an ein Artefakt denken.

AV-Block I. Grades:
Jeder P-Welle folgt ein QRS-Komplex, PQ-Zeit verlängert (Grenzwerte s. Tab. ausklappbare vordere innere Umschlagseite)

AV-Block II. Grades:
Nicht jeder P-Welle folgt ein QRS-Komplex:
a): Wenckebach-Periodik: Zunahme der P-Q-Zeit von Aktion zu Aktion, bis eine Überleitung ausfällt
b): Mobitz-Typ: nur jede x-te (zweite, dritte etc.) P-Welle wird übergeleitet

AV-Block III. Grades:
totaler AV-Block: vollständige Unterbrechung der Erregungsüberleitung, Eigenrhythmus von *Vorhöfen und Kammern ohne Relation*

Angaben zur Person:

Geschl. ♀ / 49 Jahre — 49 kg — 172 cm

Kreatinin: 0,6 (n=0,4-1,3) mg/dl — Hypertonie: ☐ ja ☒ nein ☐ labile

Kalium: 4,8 (n=3,5-5,5) mmol/l — aktueller RR: 100/55 mmHg

Herzwirksame Medikamente: 3 x 0,1 mg Digitoxin seit Wochen (!) Grund: ?

Anamnese, Befunde: Alkoholabusus, Leberzirrhose, Kachexie, Einweisung wegen andauernder Übelkeit (!)

Auswertung:

Zeiten: P: 0,10 — PQ: 0,28 bis ∞ (zunehmend von) — QRS: 0,08 — QT: 0,40 sec — Frequenz 50-65/min

Achsen: P: + 70 ° — QRS: + 80 ° — T: + 70 °

Hypertrophie-Indizes: Lewis: – mV — Sokolow: – mV

Q-Zacken in BWA: –

R-Zuwachs in BWA: ☒ regelmäßig ☐ langsam ☐ schnell ☐ abrupt in V____ ☐ R-Verlust von V____ bis V____ ☐ Kein R-Zuwachs von V____ bis V____ ☐ R-Reduktion von V____ bis V____

R/S-Umschlagzone: zwischen V 2 und V 3 — bei V____ — ☐ bis V_6 nicht erreicht

S-Zacken in BWA: bis V 3: ☒ klein ☐ mittel ☐ groß — Voltage: o.B.

Formveränderungen:
P: –
QRS: –
ST: gestreckt muldenförmig II, III, aVF, V_4 - V_6
T: –

Beurteilung:

☒ regelmäßig ☐ unregelmäßig — ☐ normfrequent

☒ Sinusrhythmus — ☐ absolute Arrhythmie ☐ — ☒ bradykard ☐ tachykard

Extrasystolie: –

Intraatriale Leitungsstörungen: –

Überleitungsstörungen: II A (Wenckebach-Periodik)

Lagetyp: Steiltyp

Intraventrikuläre Leitungsstörung: –

Infarkt: –

Hypertrophiezeichen: –

Erregungsrückbildungsstörungen: leichte, vom Digitalistyp, inferolateral

weitere Diagnosen:

Hauptdiagnosen: AV-Block II A, Erregungsrückbildungsstörungen

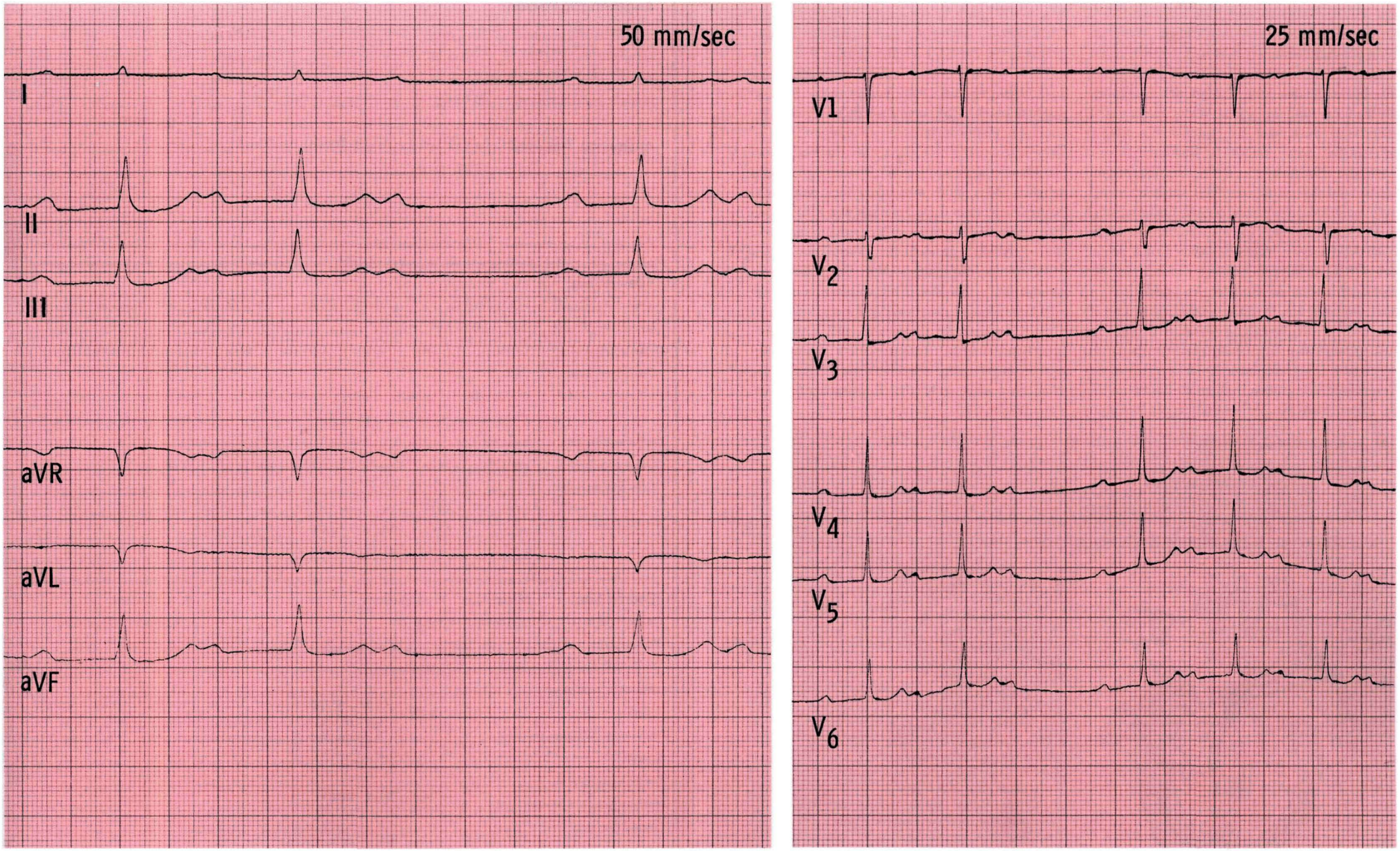
50 mm/sec
I
II
III
aVR
aVL
aVF
25 mm/sec
V1
V2
V3
V4
V5
V6

Bemerkungen

EKG Nr. 38

Für einen Rechtsschenkelblock (Wilson-Block) typische Veränderungen: M-förmige Aufsplitterung des Kammerkomplexes in V_1 (rsR′); außerdem breite, terminal positive Zacke in Ableitung III. Es zeigt also zum Schluß der Erregungsausbreitung ein deutlicher Vektor nach rechts (unerregte Muskulatur ergibt gegenüber erregter Muskulatur einen Vektor in Richtung auf die unerregte Muskulatur). Beim Rechtsschenkelblock wird der rechte Ventrikel verspätet erregt, zum Schluß der Kammererregung liegt hier noch unerregte Muskulatur vor: Es resultiert ein terminaler Vektor nach rechts und damit zum Schluß des QRS-Komplexes positive Zacken in den rechtsgerichteten Ableitungen V_1 und III.)

Hier, im EKG Nr. 38, ist sowohl in Ableitung III als auch in der Ableitung V_1 zum Schluß des QRS-Komplexes eine stark positive Zacke zu sehen (R′). Die große, breite S-Zacke in V_6 ist das Spiegelbild der großen, breiten R′-Zacke in V_1. Bei einem RSB ist eine Reduktion der R-Amplitude von V_1 nach V_6 regelrecht. Man darf hieraus nicht einen zusätzlichen pathologischen Befund erheben. Bei der ST-T-Veränderung in V_1 handelt es sich nicht um eine zusätzliche Erregungsrückbildungsstörung, sie gehört zum Rechtsschenkelblock (RSB und zusätzliche Erregungsrückbildungsstörungen: s. S. 140).

Die Bestimmung der Herzachse ist bei einem Rechtsschenkelblock vom Wilson-Typ nicht möglich. Man muß in diesen Fällen den QRS-Komplex in zwei Teile zerlegen wie z.B. in den Extremitätenableitungen in der dritten Herzaktion die verstärkt gezeichnete Mittellinie eines 10-Millimeter-Kästchens. Vor der Mittellinie beträgt die Achse der Erregungsausbreitung ca. –10 Grad, danach dreht der Vektor nach ca. +150 Grad. Die genaue Diagnose müßte dementsprechend lauten: Linkstypischer Erregungsausbreitungsbeginn, anschließende Drehung der Herzachse nach rechts bei Rechtsschenkelblock vom Wilson-Typ.

Rechtsschenkelblock (RSB):
- Vorhoferregung normal (Pfeil 1)
- rechter Tawara-Schenkel blockiert
- Septumerregung normal (Pfeil 2)
- rechter Ventrikel verspätet erregt (Pfeil 3): terminaler Vektor nach rechts (V_1, III)

siehe Skizze, vgl. Skizze normale Erregungsausbreitung, Seite 10

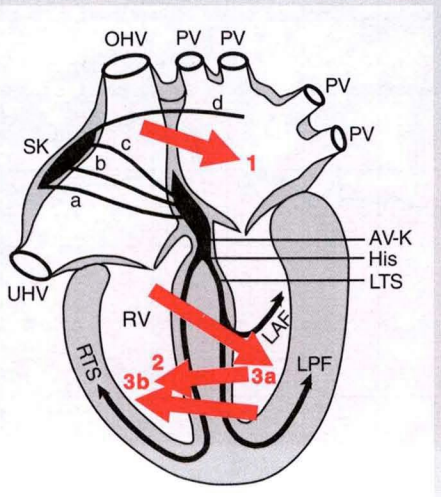

a b c – internodale Leitungsbahnen
d – Bachmannsches Bündel
OHV – obere Hohlvene
UHV – untere Hohlvene
PV – Pulmonalvenen
SK – Sinusknoten
AV-K – AV-Knoten
His – Hissches Bündel
LV – linker Ventrikel
RV – rechter Ventrikel
LTS – linker Tawara-Schenkel
LAF – linksanteriorer Faszikel
LPF – linksposteriorer Faszikel
RTS – rechter Tawara-Schenkel
1 – Vorhofvektor (Achse P)
2 – septaler Vektor (initialer ventrikulärer Vektor)
3a – Ventrikelhauptvektor (Achse QRS)
3b – Vektor des rechten Ventrikels
Pfeil 1: Vorhofhauptvektor
Pfeil 2 und 3: Ventrikelvektoren

Angaben zur Person:

Geschl. ♀ / 57 Jahre — 77,5 kg — 163 cm

Kreatinin: 0,8 (n=0,4-1,3) mg/dl — Hypertonie: ☐ ja ☒ nein ☐ labile

Kalium: 3,6 (n=3,5-5,5) mmol/l — aktueller RR: 140/90 mmHg

Herzwirksame Medikamente: Nitrat

Anamnese, Befunde:

Arterielle Verschlußkrankheit,
Herz o.B.

Auswertung:

Zeiten: P: 0,10 — PQ: 0,18 — QRS: 0,14 — QT: 0,40 sec — Frequenz 80 /min

Achsen: P: + 20 ° — QRS: initial -10°, +) ° — T: + 10 ° — +) terminal + 150°

Hypertrophie-Indizes: Lewis: - mV — Sokolow: - mV : Indizes nicht verwertbar (Blockbild)

Q-Zacken in BWA: -

R-Zuwachs in BWA: ☐ regelmäßig ☐ langsam ☐ schnell ☐ abrupt in V___ ☐ R-Verlust von V___ bis V___

☐ Kein R-Zuwachs von V 1 bis V 6 ☐ R-Reduktion von V 1 bis V 6

R/S-Umschlagzone: zwischen V___ und V___ bei V___ ☐ bis V_6 nicht erreicht

S-Zacken in BWA: bis V 6: ☐ klein ☐ mittel ☒ groß Voltage: o.B.

Formveränderungen: P: -

QRS: rsR' V_1

ST: steil deszendierend V_1

T: präterminal negativ V_1

Beurteilung:

☒ regelmäßig ☐ unregelmäßig — ☒ normfrequent

☒ Sinusrhythmus ☐ absolute Arrhythmie ☐ — ☐ bradykard ☐ tachykard

Extrasystolie: -

Intraatriale Leitungsstörungen: -

Überleitungsstörungen: -

Lagetyp:) RSB (linkstypischer Erregungsausbreitungsbeginn, anschließende Drehung der Herzachse nach rechts durch RSB (Wilson Block)

Intraventrikuläre Leitungsstörung:)

Infarkt: -

Hypertrophiezeichen: -

Erregungsrückbildungsstörungen: - (wie bei RSB)

weitere Diagnosen: -

Hauptdiagnosen: RSB

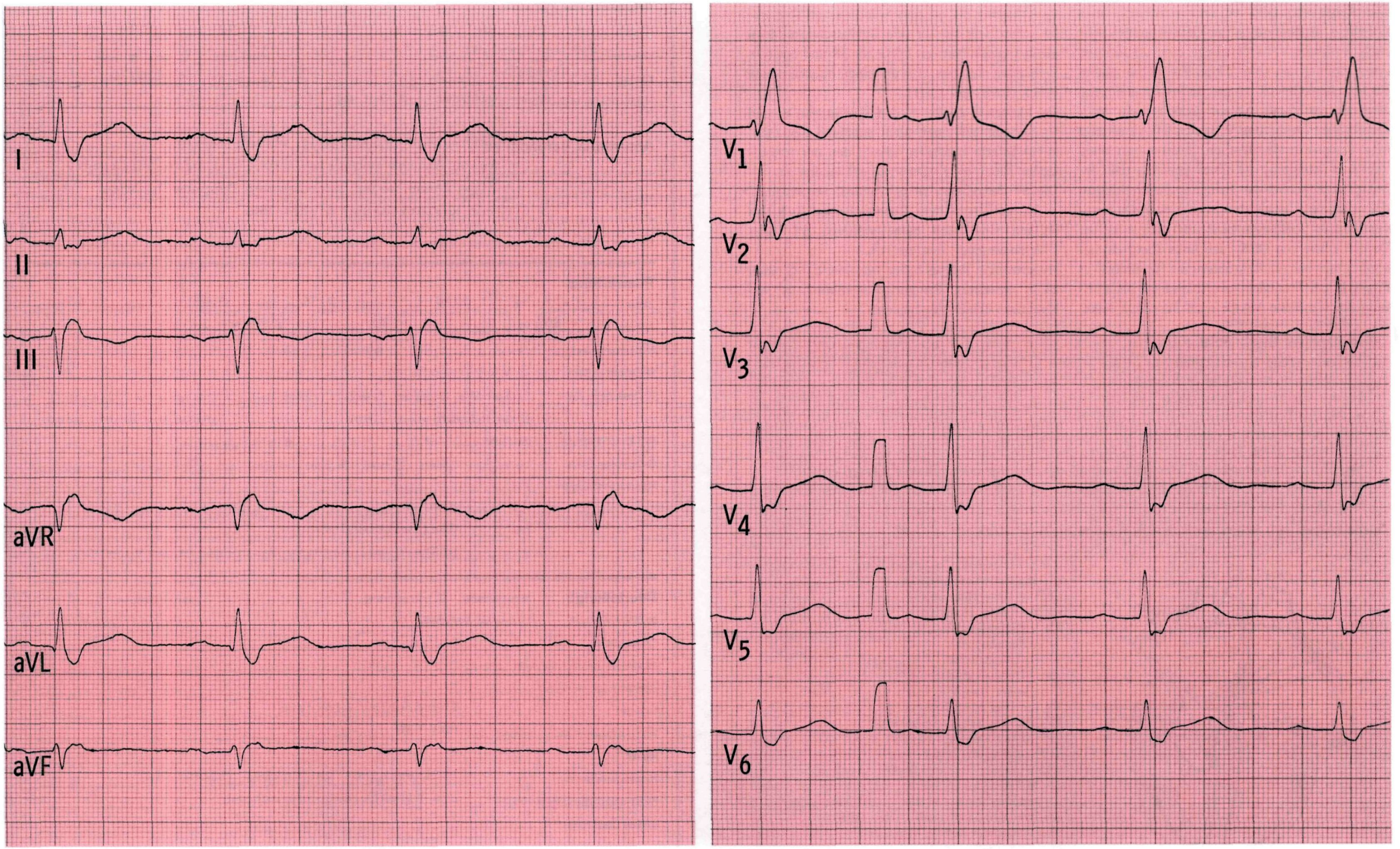
I
II
III
aVR
aVL
aVF
V1
V2
V3
V4
V5
V6

Bemerkungen

EKG Nr. 39

Die Achse von QRS ist sehr weit nach links überdreht. Außerdem ist der QRS-Komplex sehr stark verbreitert. In V_1 liegt eine M-förmige Ausplitterung vor, so daß kein Zweifel an einem Rechtsschenkelblock besteht. In der Frontalebene zeigt der terminale Vektor jedoch nicht nach rechts (wie in Ableitung V_1 in den BWA), es fehlt eine entsprechende deutlich positive terminale Zacke in Ableitung III. Dies beweist, daß der Vektor zum Schluß der Erregungsausbreitung in den Kammern noch durch eine weitere intraventrikuläre Ausbreitungsstörung abgelenkt ist. Da die Achse von QRS nach links überdreht ist, kommt hier nur ein linksanteriorer Hemiblock in Frage. In der Frontalebene (Ableitung I bis aVF) zeigt der terminale Vektor nach überdreht links, in Ableitung III ist zum Schluß keine R-Zacke zu sehen, wie sie für den Rechtsschenkelblock allein typisch ist (vgl. EKG Nr. 38 und Nr. 69). Es handelt sich hier also um einen bifaszikulären Block (RSB und LAH).

Die kleinen Q-Zacken in den Ableitungen V_2 und V_3 können auf einen alten supraapikalen (septalen) Infarkt hindeuten, durch den der bifaszikuläre Block möglicherweise entstanden ist.

Die ST-Deszension zu präterminal negativem T in V_1 gehört zu dem Rechtsschenkelblock. Im übrigen sind auch keine weiteren ST- oder T-Veränderungen festzustellen.

Hypertrophie-Indizes haben bei einer durch einen Block gestörten Erregungsausbreitung in den Kammern keine Aussagekraft.

Bifaszikulärer Block (RSB + LAH):

- Vorhoferregung normal (Pfeil 1)
- initialer (septaler) Vektor nicht verändert
- kleiner Vektor nach links (Pfeil 2)
- terminaler Verkehr nach:
- 3a: links oben vorn durch LAH
- 3b: rechts durch RSB
- Vektor 3a in Frontalebene (Extremitätenableitungen) durch überdrehten Linkstyp erfaßt
- Vektor 3b in Horizontalebene (Brustwandableitungen) durch direkt über dem rechten Ventrikel liegende V_1-Elektrode erfaßt

siehe Skizze, vgl. Skizze normale Erregungsausbreitung, Seite 10

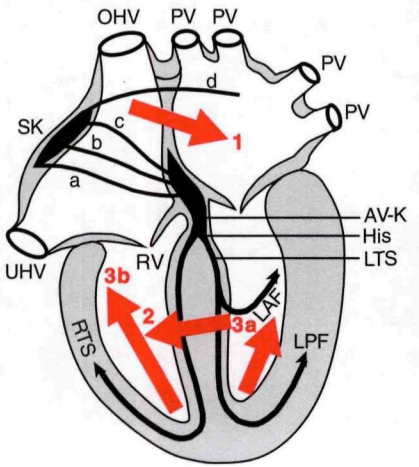

a b c – internodale Leitungsbahnen
d – Bachmannsches Bündel
OHV – obere Hohlvene
UHV – untere Hohlvene
PV – Pulmonalvenen
SK – Sinusknoten
AV-K – AV-Knoten
His – Hissches Bündel
LV – linker Ventrikel
RV – rechter Ventrikel
LTS – linker Tawara-Schenkel
LAF – linksanteriorer Faszikel
LPF – linksposteriorer Faszikel
RTS – rechter Tawara-Schenkel
1 – Vorhofvektor (Achse P)
2 – septaler Vektor (initialer ventrikulärer Vektor)
3a – Ventrikelhauptvektor (Achse QRS)
3b – Vektor des rechten Ventrikels
Pfeil 1: Vorhofhauptvektor
Pfeil 2 und 3: Ventrikelvektoren

Angaben zur Person:

Geschl. ♂ / 66 Jahre — 72 kg — 170 cm

Kreatinin: 0,8 (n=0,4-1,3) mg/dl — Hypertonie: ☐ ja ☒ nein ☐ labile

Kalium: 3,2 (n=3,5-5,5) mmol/l — aktueller RR: 120/70 mmHg

Herzwirksame Medikamente: Digoxin 3 x 0,1 mg

Anamnese, Befunde:

Asthma bronchiale seit vielen Jahren,
keine Angina pectoris, globale Herzinsuffizienz.
Einweisung wegen zunehmender Dyspnoe 10 Tage
vor Registrierung dieses EKG

Auswertung:

Zeiten: P: 0,11 PQ: 0,18 QRS: 0,16 QT: 0,43 sec Frequenz 65 /min

Achsen: P: + 80 ° QRS: - 80 ° T: ~+ 30 °

Hypertrophie-Indizes: Lewis: - mV Sokolow: - mV

Q-Zacken in BWA: q V_2 V_3

R-Zuwachs in BWA: ☐ regelmäßig ☐ langsam ☐ schnell ☐ abrupt in V____ ☐ R-Verlust von V____ bis V____

☐ Kein R-Zuwachs von V____ bis V____ ☐ R-Reduktion von V 4 bis V 6

R/S-Umschlagzone: zwischen V____ und V____ bei V____ ☒ bis V_6 nicht erreicht

S-Zacken in BWA: bis V 6: ☐ klein ☐ mittel ☒ groß Voltage: o.B.

Formveränderungen:
P: -
QRS: rsR' V_1
ST: deszendierend V_1
T: präterminal negativ V_1, positiv in V_2 - V_6

Beurteilung:

☒ regelmäßig ☐ unregelmäßig ☒ normfrequent

☒ Sinusrhythmus ☐ absolute Arrhythmie ☐ ☐ bradykard ☐ tachykard

Extrasystolie: -
Intraatriale Leitungsstörungen: -
Überleitungsstörungen: -
Lagetyp: überdrehter Linkstyp
Intraventrikuläre Leitungsstörung: RSB LAH
Infarkt: -
Hypertrophiezeichen: Indizes nicht verwertbar (Blockbild)
Erregungsrückbildungsstörungen: dem Blockbild entsprechend
weitere Diagnosen: -

Hauptdiagnosen: Bifaszikulärer Block (RSB und LAH)

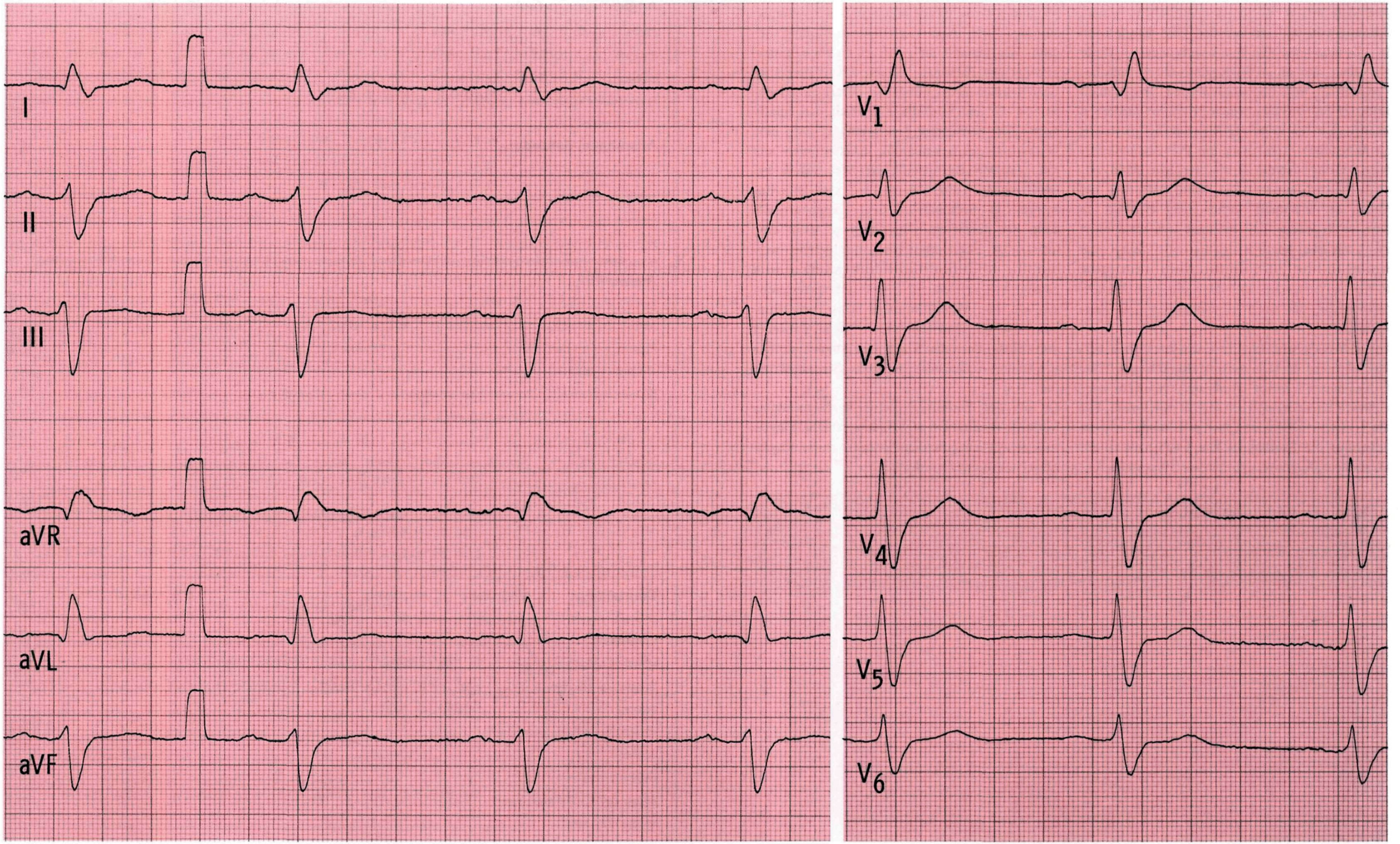
I
II
III
aVR
aVL
aVF
V1
V2
V3
V4
V5
V6

Bemerkungen

EKG Nr. 40

Auf den ersten Blick ist lediglich in einem Abstand von 0,20 sec *vor* den QRS-Komplexen jeweils eine hohe und etwas verbreiterte P-Welle zu sehen. Da die ST-T-Region etwas auffällig verformt ist, muß überprüft werden, ob eventuell in dieser Strecke eine weitere P-Welle verborgen ist. Mit dem (stets bei der Auswertung griffbereit zu haltenden) Zirkel wird ein P-P-Abstand halbiert oder es wird die Zentimeter- bzw. Millivoltskala hierzu benutzt. Die Mitte trifft auf die Spitze der eventuell vorhandenen P-Welle. In dem vorliegenden Fall befindet sich tatsächlich zwischen zwei deutlich sichtbaren P-Wellen eine weitere in der ST-T-Region etwas verborgene P-Welle. Es handelt sich also um eine Vorhoftachykardie mit einer regelmäßigen 2:1-Überleitung.

Die P-Wellen sind für ein P-dextrocardiale auffallend breit, es fällt jedoch auf, daß der erste Gipfel deutlich höher ist als der zweite, es handelt sich also dennoch um eine P-pulmonale. Für die klinische Diagnose „Cor pulmonale" spricht außerdem der Sagittaltyp. Das EKG paßt zu der klinischen Diagnose „pulmonale Hypertonie".

Möglicherweise ist diese tachykarde Rhythmusstörung durch eine Digitalisüberdosierung bedingt. Es handelt sich um einen alten, untergewichtigen Patienten, dessen Kreatininwert im Grenzbereich liegt. Für einen derartigen Patienten ist die hier verordnete Digoxindosis relativ hoch. Zur Verifizierung empfiehlt es sich, eine Digoxinspiegel-Bestimmung durchzuführen und mit weiteren therapeutischen Maßnahmen bei Digoxinpause abzuwarten, bis der Digoxinspiegel im Normbereich liegt. Gegebenenfalls kann bei normalem Digoxinspiegel dann eine intraatriale Überstimulierung durchgeführt werden. Bei der intraatrialen Überstimulierung wird häufig nicht gleich ein Sinusrhythmus erreicht, sondern ein Vorhofflimmern. Das Vorhofflimmern springt dann sehr viel schneller entweder von selbst oder unter Gabe von Antiarrhythmika (Chinidin, Verapamil) in einen Sinusrhythmus um.

Da bei der Vorhoftachykardie noch geordnete Vorhofkontraktionen stattfinden, ist eine längerfristige Antikoagulantientherapie vor der Rhythmisierung nicht erforderlich.

Chronische Rechtsherzbelastung:
- P-pulmonale
- Sagittaltyp, Rechtstyp
- relativ hohe R-Zacken in V_1

Angaben zur Person:

Geschl. ♂ / 74 Jahre — 53 kg — 162 cm

Kreatinin: 1,1 (n=0,4-1,3) mg/dl — Hypertonie: ☐ ja ☒ nein ☐ labile

Kalium: 3,7 (n=3,5-5,5) mmol/l — aktueller RR: 125/90 mmHg

Herzwirksame Medikamente: Digoxin 2 x 0,2 mg

Anamnese, Befunde: Fortgeschrittenes Lungenemphysem, rezidivierende Bronchitiden, Asthma bronchiale, Rechtsherzinsuffizienz

Auswertung:

Zeiten: P: 0,11 — PQ: 0,17 — QRS: 0,08 — QT: ~0,28 sec — Ventrikel-Frequenz 86 /min

Achsen: P: + 90 ° — QRS: initial + 80°, +) ° — T: ?, von P überlagert °

Vorhof-Frequenz 172/min

Hypertrophie-Indizes: Lewis: - mV — Sokolow: - mV

+) terminal nach sagittal

Q-Zacken in BWA:

R-Zuwachs in BWA: ☐ regelmäßig ☒ langsam ☐ schnell ☐ abrupt in V____ ☐ R-Verlust von V____ bis V____

☐ Kein R-Zuwachs von V____ bis V____ ☐ R-Reduktion von V____ bis V____

R/S-Umschlagzone: zwischen V____ und V____ bei V____ ☒ bis V_6 nicht erreicht

S-Zacken in BWA: bis V 6: ☐ klein ☐ mittel ☒ groß Voltage: frontal: 1,4 mV ~~horizontal: 1,3 mV~~

Formveränderungen: P: gering verbreitertes, hohes spitzes P

QRS: -

ST: von 0,1 mV horizontal gesenkt II, III, aVF, ~~leicht gesenkt V_5 V_6~~

T: präterminal negativ V_4 - V_6, nachfolgend U-Welle

Beurteilung:

☒ regelmäßig ☐ unregelmäßig — ☒ normfrequent

☐ Sinusrhythmus ☐ absolute Arrhythmie ☒ Vorhoftachykardie mit 2:1-Überleitung ☐ bradykard ☐ tachykard

Extrasystolie: -

Intraatriale Leitungsstörungen: p - pulmonale mit Ausbreitungsverzögerung

Überleitungsstörungen: 2:1-Überleitung bei Vorhoftachykardie

Lagetyp: Sagittaltyp

Intraventrikuläre Leitungsstörung: -

Infarkt: -

Hypertrophiezeichen: -

Erregungsrückbildungsstörungen: deutliche, vom Innenschichtläsionstyp, inferolateral

weitere Diagnosen: -

Hauptdiagnosen: Vorhoftachykardie, Sagittaltyp, p-pulmonale, Erregungsrückbildungsstörungen

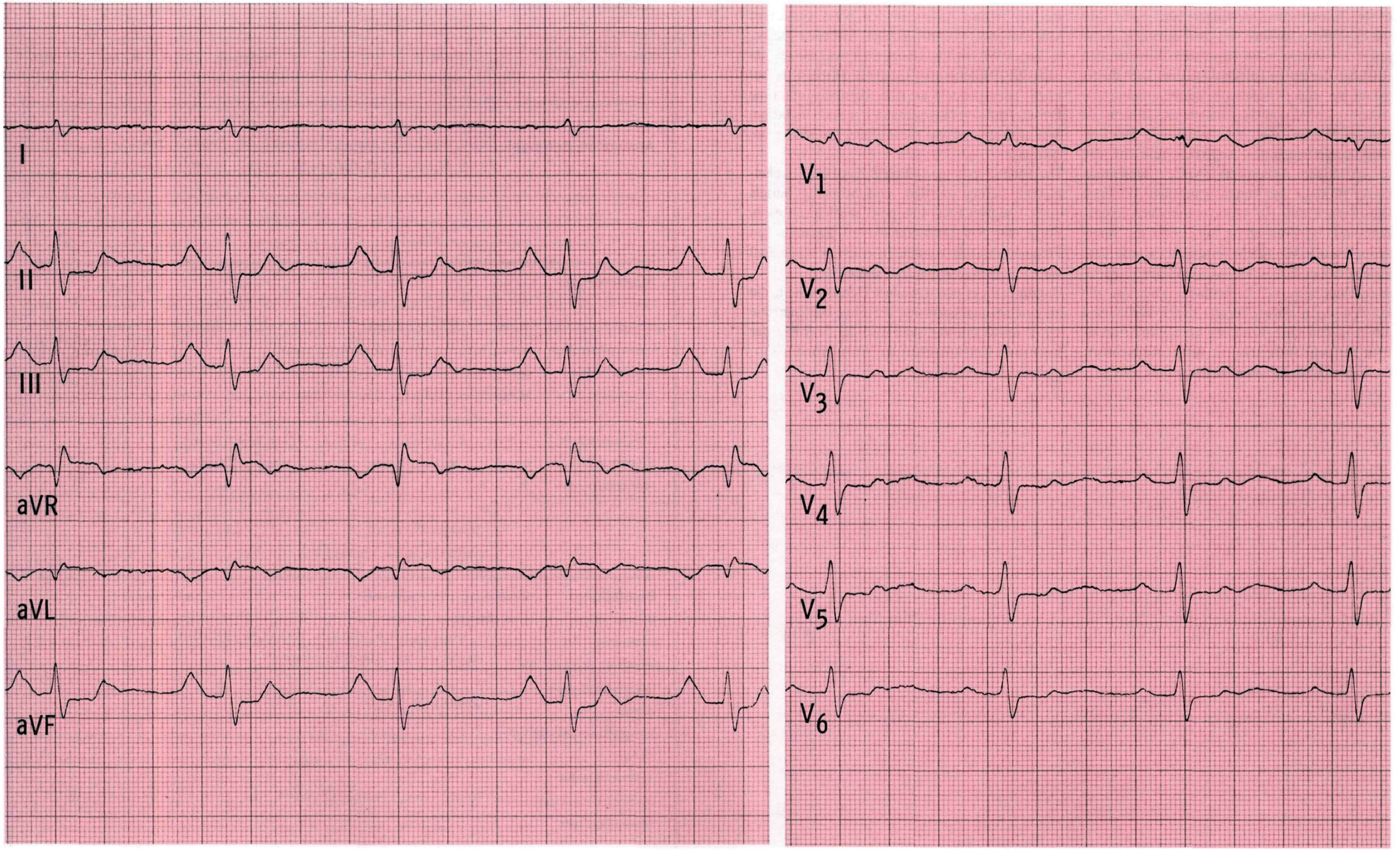
I
II
III
aVR
aVL
aVF
V1
V2
V3
V4
V5
V6

Bemerkungen

EKG Nr. 41

In den Extremitätenableitungen beträgt der Abstand von der zweiten bis zur dritten P-Welle genau das Doppelte des Abstandes zwischen den P-Wellen der ersten beiden Aktionen. Dies deutet darauf hin, daß zwischen der zweiten und dritten Aktion eine Aktion ausgefallen ist. Hieraus ist rückzuschließen, daß eine sinuatriale Blockierung stattgefunden hat. Außerdem fällt auf, daß in der dritten Aktion die PQ-Zeit wesentlich kürzer ist als in den vorangegangenen Aktionen: Dies besagt, daß ein supraventrikuläres Ersatzzentrum eingesprungen ist, kurz bevor die Sinusaktion zu den Ventrikeln fortgeleitet wurde. Das gleiche ist bei der vierten Aktion in den Extremitätenableitungen zu beobachten. Hier ist die PQ-Zeit noch etwas kürzer, die P-Welle geht direkt in den QRS-Komplex über. Eine Fortleitung zu den Ventrikeln ist nicht anzunehmen. Auch hier liegt also eine Ersatzsystole vor.

Bei der letzten Aktion in den BWA verhält es sich ähnlich wie bei der letztbeschriebenen Aktion. In den BWA ist die Übersicht etwas besser, da jetzt die Papiergeschwindigkeit 50 mm/sec beträgt. Hier handelt es sich ebenfalls um eine Ersatzsystole, vorangegangen war auch in diesem Fall eine sinusatriale Blockierung (Ausfall einer Aktion).

Der Patient sollte gezielt nach Schwindelerscheinungen befragt werden, und es sollte mittels eines Langzeit-EKG überprüft werden, ob es in Folge der SA-Blockierungen zu bedenklichen Frequenzabfällen kommt. In einem solchen Fall wäre ein Herzschrittmacher indiziert.

Zugrunde liegt eine koronare Herzkrankheit, die zu einer Minderperfusion der Sinusknotenarterie führt; medikamentös steht also die Therapie der koronaren Herzkrankheit im Vordergrund.

Angaben zur Person:

Geschl. ♂ / 72 Jahre — 71 kg — 173 cm

Kreatinin: 1,5 (n=0,4-1,3) mg/dl — Hypertonie: ☐ ja ☒ nein ☐ labile

Kalium: 4,0 (n=3,5-5,5) mmol/l — aktueller RR: 130/85 mmHg

Herzwirksame Medikamente: keine

Anamnese, Befunde:

Seit zwei Jahren gelegentlich Angina pectoris.
Herz links verbreitert, keine Lungenstauung

Auswertung:

Zeiten: P: 0,10 PQ: 0,14 QRS: 0,07 QT: 0,36 sec — Sinus-Frequenz 79 /min

Achsen: P: + 30 ° QRS: + 20 ° T: - 80 °

Hypertrophie-Indizes: Lewis: - mV Sokolow: - mV

Q-Zacken in BWA: q V_6

R-Zuwachs in BWA: ☒ regelmäßig ☐ langsam ☐ schnell ☐ abrupt in V____ ☐ R-Verlust von V____ bis V____

☐ Kein R-Zuwachs von V____ bis V____ ☐ R-Reduktion von V____ bis V____

R/S-Umschlagzone: zwischen V 2 und V 3 bei V____ ☐ bis V_6 nicht erreicht

S-Zacken in BWA: bis V 4 : ☒ klein ☐ mittel ☐ groß Voltage: o.B.

Formveränderungen: P: -

QRS: -

ST: deszendierend V_4 - V_6 II III aVF

T: präterminal negativ V_4 - V_6

gelegentlich P-P-Intervall verdoppelt (Ausfall einer Sinusaktion)

Beurteilung:

☒ regelmäßig ☐ unregelmäßig ☒ normfrequent

☒ Sinusrhythmus ☐ absolute Arrhythmie ☐ ☐ bradykard ☐ tachykard

Extrasystolie: - supraventrikuläre Ersatzsystolen

Intraatriale Leitungsstörungen: häufige SA-Blockierung

Überleitungsstörungen: -

Lagetyp: Linkstyp

Intraventrikuläre Leitungsstörung: -

Infarkt: -

Hypertrophiezeichen: -

Erregungsrückbildungsstörungen: deutliche, unspezifische, im Inferolateralbereich

weitere Diagnosen: -

Hauptdiagnosen: SA-Blockierung, Erregungsrückbildungsstörungen

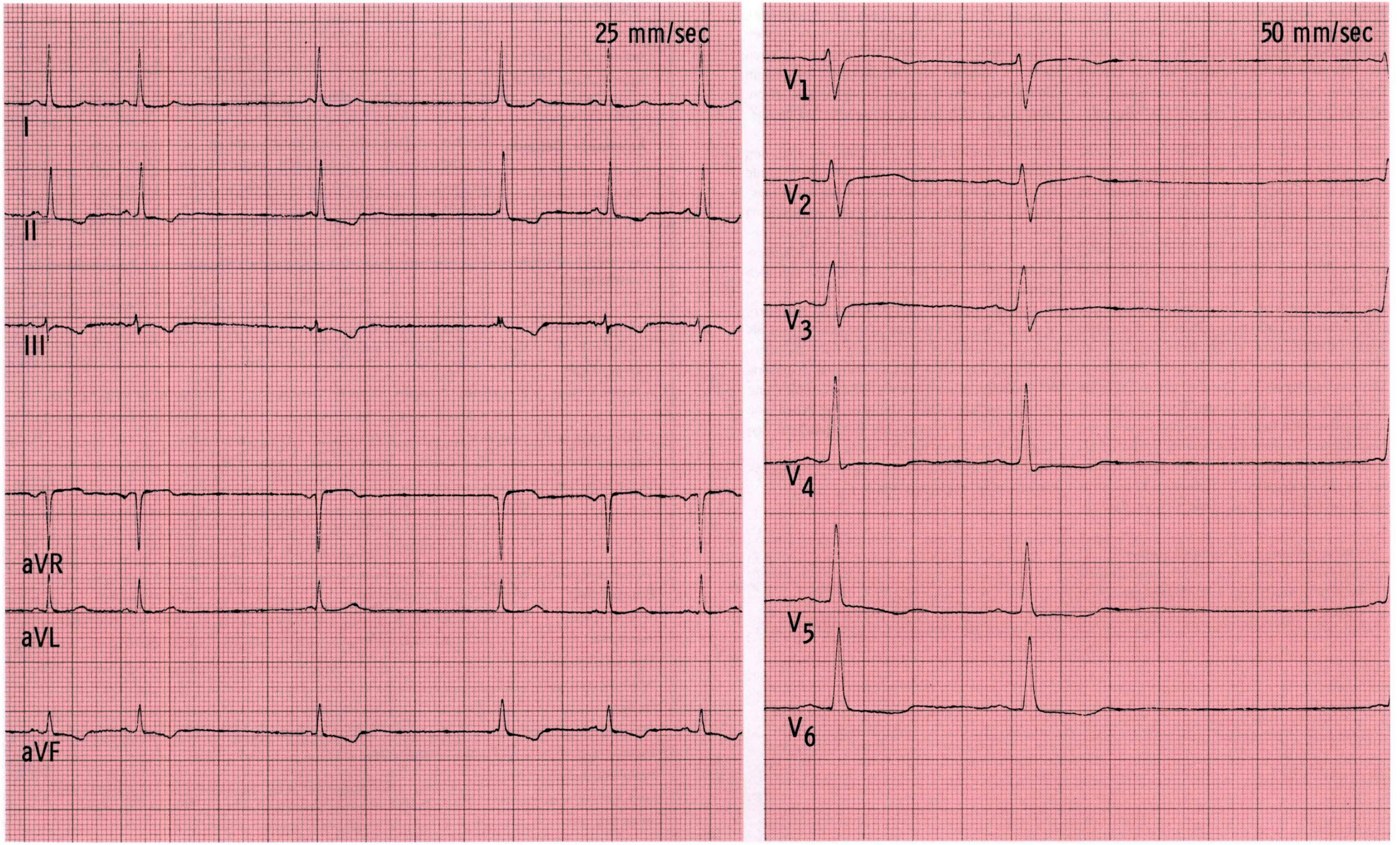
25 mm/sec
I
II
III
aVR
aVL
aVF
50 mm/sec
V1
V2
V3
V4
V5
V6

Bemerkungen

EKG Nr. 42

Zwischen den deutlich verbreiterten Kammerkomplexen ist jeweils noch ein kleines Stück isoelektrische Linie zu sehen. Die Frequenz liegt bei 170/min. Beide Tatsachen können für die Diagnose „Kammertachykardie" sprechen. Bei Kammerflattern dagegen geht ein QRS-Komplex direkt in den nächsten über, so daß das Bild von aneinandergereihten Haarnadelkurven entsteht. (Vgl. EKG Nr. 63) Differentialdiagnostisch muß in dem hier abgebildeten EKG Nr. 42 auch an eine supraventrikuläre Tachykardie mit Schenkelblockbild gedacht werden. Nur intrakardiale oder parakardiale (Ösophagus-) Ableitungen können die Differentialdiagnose klären. (Vgl. EKG Nr. 90a.)

Die QRS-Komplexe sind rechtsschenkelblockartig deformiert und stark verbreitert. Außerdem liegen QS-Komplexe in den Ableitungen I und aVL vor, sehr große Q-Zacken in V_1 bis V_6 mit Maximum in V_2 bis V_4. Darüber hinaus fällt eine ST-Hebung in den Ableitungen V_2 bis V_5 auf. Es ist hier trotz des Rechtsschenkelblocks noch ein ausgedehnter Vorderwandinfarkt im Stadium I bis II zu diagnostizieren. Die Größe der Q-Zacken und die persistierenden ST-Hebungen können für ein Aneurysma sprechen. Eine sichere Beurteilung ist diesbezüglich wegen der veränderten intraventrikulären Erregungsausbreitung jedoch nicht möglich. Derartige ST-Hebungen können auch im Rahmen einer Tachykardie bei einem alten Herzinfarkt (Stadium II oder III) auftreten, ohne daß es sich um ein erneutes Infarktgeschehen handelt.

Die Regelmäßigkeit der Abstände zwischen den QRS-Komplexen spricht für eine tachykarde Rhythmusstörung mit einem einzigen Erregungszentrum in den Ventrikeln (oder supraventrikulär) und gegen eine Tachyarrhythmie bei Vorhofflimmern, bei der die Unregelmäßigkeit der Kammerkomplexfolge auf den ersten Blick auffallen würde.

In der Ableitung V_1 sind P-Wellen zu erkennen, in der ST-Strecke des ersten QRS-Komplexes als kleiner Buckel, vor dem dritten QRS-Komplex im oberen Abschnitt jdes abfallenden Schenkels der R-Zacke in dem vierten QRS-Komplex und vor dem sechsten QRS-Komplex. Sie haben eine Frequenz von 115/min, eine Beziehung zu den Kammerkomplexen besteht nicht.

(Vgl. Kontroll-EKG Nr. 24, das vor dem tachykarden Anfall registriert wurde.)

Herzwandaneurysma-Komplikationen:
- tachykarde ventrikuläre Rhythmusstörungen
- Linksherzinsuffizienz / Pumpversagen
- Ruptur

Angaben zur Person:

Geschl. ♀ / 68 Jahre — 53 kg — 154 cm

Kreatinin: 0,8 (n=0,4-1,3) mg/dl — Hypertonie: ☐ ja ☒ nein ☐ labile

Kalium: 4,0 (n=3,5-5,5) mmol/l — aktueller RR: 160/80 mmHg

Herzwirksame Medikamente: Digoxin 3 x 0,1 mg

Anamnese, Befunde: Vorderwandinfarkt vor zwei Jahren, gelegentlich Herzstolpern. Einweisung wegen Bronchitis und schlechten Allgemeinzustandes. Plötzliche Bewußtlosigkeit

Auswertung:

Zeiten: P: – PQ: – QRS: 0,14 QT: 0,30 sec Frequenz 172 /min

Achsen: P: – ° QRS: 100 ° T: – 60 °

Hypertrophie-Indizes: Lewis: – mV Sokolow: – mV

Q-Zacken in BWA: Q V_1 - V_6

R-Zuwachs in BWA: ☐ regelmäßig ☐ langsam ☐ schnell ☐ abrupt in V___ ☐ R-Verlust von V 4 bis V 5

☐ Kein R-Zuwachs von V___ bis V___ ☐ R-Reduktion von V 3 bis V 4

R/S-Umschlagzone: zwischen V___ und V___ bei V___ ☐ bis V_6 nicht erreicht

S-Zacken in BWA: bis V –: ☐ klein ☐ mittel ☐ groß Voltage: o.B.

Formveränderungen: P: –

QRS: QR V_1 - V_6

ST: konvexbogig gehoben V_2-V_6, maximal V_4

T: gleichschenklig negativ V_3-V_5, präterminal negativ V_1

Beurteilung:

☒ fast regelmäßig ☐ unregelmäßig ☐ normfrequent

☐ Sinusrhythmus ☐ absolute Arrhythmie ☒ Kammertachykardie mit Erregungszentrum im LV ☐ bradykard ☒ tachykard

Extrasystolie: –

Intraatriale Leitungsstörungen: –

Überleitungsstörungen: –

Lagetyp: –

Intraventrikuläre Leitungsstörung: rechtsschenkelblockartig deformierte QRS-Komplexe

Infarkt: ausgedehnter VW-Infarkt (Stadium I-II) (Verdacht auf Aneurysma)

Hypertrophiezeichen:

Erregungsrückbildungsstörungen: schwere, vom Außenschichtläsions- und -ischämietyp, VW supraapikal-lateral wie bei Infarkt St. I-II

weitere Diagnosen: –

Hauptdiagnosen: Kammertachykardie, VW-Infarkt

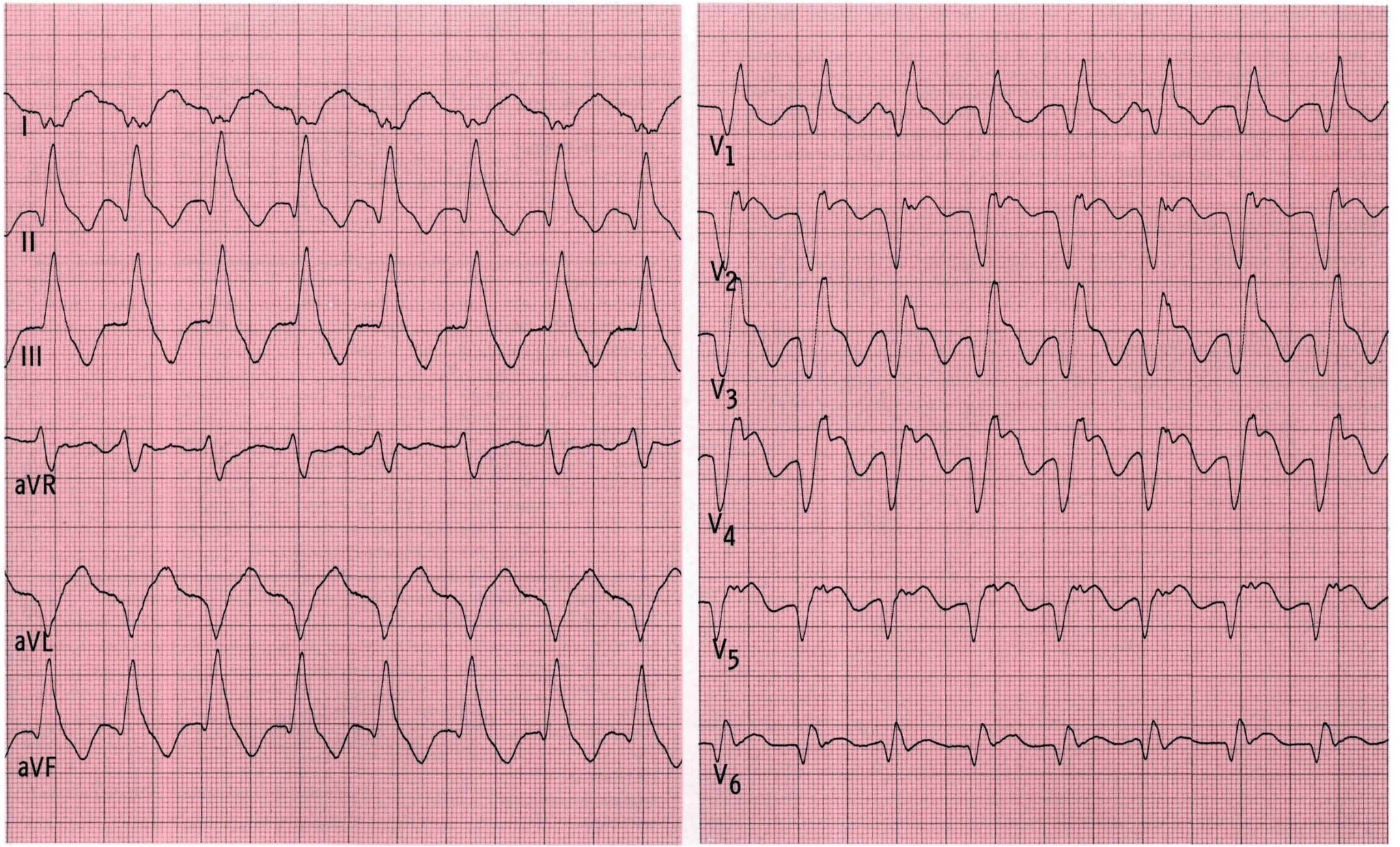
I
II
III
aVR
aVL
aVF
V1
V2
V3
V4
V5
V6

Bemerkungen

EKG Nr. 43

Bei einem derartigen EKG ist es schwierig zu klären, ob ein linksanteriorer Hemiblock vorliegt, da die Erregungsausbreitung durch den ausgedehnten Infarkt bzw. durch das riesige Aneurysma verändert ist, dennoch ist von einem LAH auszugehen.
Die großen (gigantischen) Q-Zacken bzw. QS-Komplexe in mehreren zusammenhängenden Ableitungen sowie die persistierenden ST-Hebungen sind ein sicheres Zeichen für ein Aneurysma.
Da es sich um ein umschriebenes Aneurysma handelte und der Patient wiederholt eine tachykarde Rhythmusstörung (Kammerflattern) bekam, wurde das Aneurysma reseziert. Daraufhin war der Patient fast zwei Jahre gut belastbar. Er verstarb nach zwei Jahren im Urlaub akut beim Schwimmen.

Hinweise auf Herzwandaneurysma:
- persistierende ST-Strecken-Hebung
- QS-Komplex oder sehr große Q-Zacken in mehreren zusammenhängenden (eine Region repräsentierenden) Ableitungen

Herzwandaneurysma-Komplikationen:
- tachykarde ventrikuläre Rhythmusstörungen
- Linksherzinsuffizienz / Pumpversagen
- Ruptur

Angaben zur Person:

Geschl. ♂ / 46 Jahre — 75 kg 178 cm
Kreatinin: 1,2 (n=0,4-1,3) mg/dl — Hypertonie: ☐ ja ☒ nein ☐ labile
Kalium: 5,0 (n=3,5-5,5) mmol/l — aktueller RR: 125/80 mmHg
Herzwirksame Medikamente: Digoxin 2 x 0,2 mg, Aldosteron-Antagonisten

Anamnese, Befunde: Herzinfarkt vor einem Monat, mangelhafte Erholung. Belastungsdyspnoe. Zweimal defibrilliert wegen Kammerflatterns

Auswertung:

Zeiten: P: 0,10 PQ: 0,15 QRS: 0,11 QT: 0,35 sec Frequenz 90 /min
Achsen: P: + 60 ° QRS: - 100 ° T: + 90 °
Hypertrophie-Indizes: Lewis: 1,4 mV Sokolow: - mV
Q-Zacken in BWA: QS V_2 - V_6
R-Zuwachs in BWA: ☐ regelmäßig ☐ langsam ☐ schnell ☐ abrupt in V___ ☐ R-Verlust von V___ bis V___
☐ Kein R-Zuwachs von V 1 bis V 6 ☐ R-Reduktion von V___ bis V___
R/S-Umschlagzone: zwischen V___ und V___ bei V___ ☒ bis V_6 nicht erreicht
S-Zacken in BWA: bis V 6: ☐ klein ☐ mittel ☒ groß Voltage: o.B.
Formveränderungen: P: -
QRS: QS V_2 - V_6, Q I aVL
ST: angehoben um ca. 0,2 mV in V_2 - V_6
T: mit ST-Hebung verschmolzen

Beurteilung:

☒ regelmäßig ☐ unregelmäßig ☒ normfrequent
☒ Sinusrhythmus ☐ absolute Arrhythmie ☐ ☐ bradykard ☐ tachykard
Extrasystolie: -
Intraatriale Leitungsstörungen: -
Überleitungsstörungen: -
Lagetyp: überdrehter Linkstyp
Intraventrikuläre Leitungsstörung: LAH, zusätzliche intraventrikuläre Ausbreitungsverzögerung durch: ausgedehnter VW-Infarkt Stadium I/III, Verdacht auf Aneurysma
Infarkt:
Hypertrophiezeichen: -
Erregungsrückbildungsstörungen: schwere, vom Außenschichtläsionstyp, VW supraapikal-lateral
weitere Diagnosen: -
Hauptdiagnosen: Herzinfarkt, Aneurysma

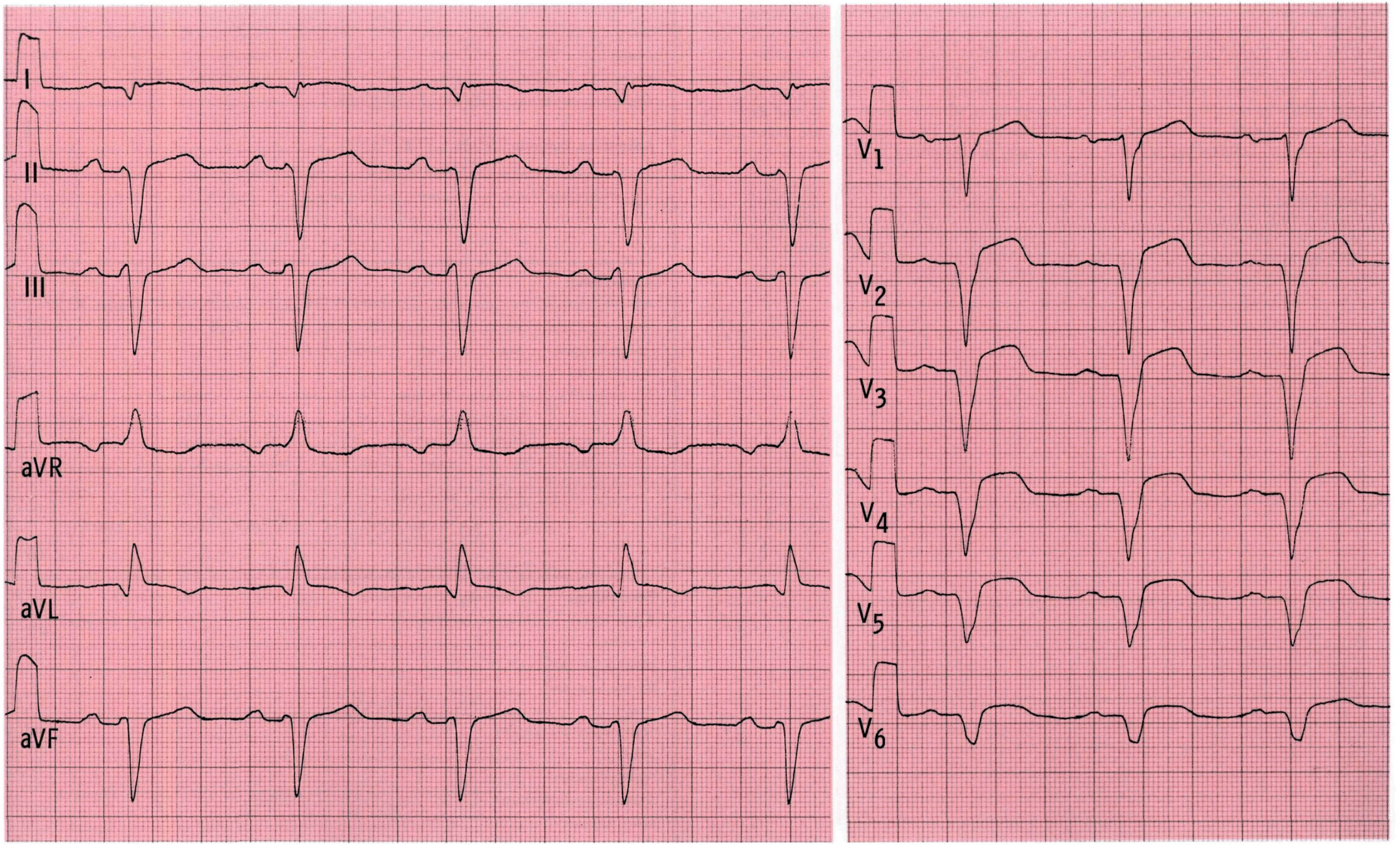
I
II
III
aVR
aVL
aVF
V1
V2
V3
V4
V5
V6

Bemerkungen

EKG Nr. 44

Die P-Wellen sehen besonders in den Ableitungen II, III und aVF zwar doppelgipflig aus, in den BWA V_1 und V_2 fehlt jedoch ein deutlicher zweiter negativer Anteil der P-Welle. Dies und die fehlende Verbreiterung sprechen gegen das Vorliegen eines P-mitrale.
Digitalis kann sowohl zu ST-Senkung, zu ST-Deszension, zu T-Abflachung als auch zu einer präterminalen Negativierung einer T-Welle führen, absolut typisch für eine Digitaliseinwirkung ist jedoch allein die mulden- bzw. girlandenförmige ST-Senkung, wie sie hier im inferioren Bereich am deutlichsten zu sehen ist (Ableitung II, III, aVF). In V_4 und V_5 sind die ST-Strecken sehr starr, wie mit einem Lineal gezogen: vgl. Bemerkung zu EKG Nr. 27.

Schenkelblock:
- komplett: $\overline{QRS}$ > 0,11 sec
- inkomplett: $\overline{QRS}$ 0,11 sec
- vgl. graue Kästen Seite 10, 18, 84 und 86

Angaben zur Person:

Geschl. ♂ / 80 Jahre — 56 kg — 164 cm

Kreatinin: 1,3 (n=0,4-1,3) mg/dl — Hypertonie: ☐ ja ☒ nein ☐ labile

Kalium: 4,0 (n=3,5-5,5) mmol/l — aktueller RR: 140/90 mmHg

Herzwirksame Medikamente: Digoxin 2 x 0,1 mg

Anamnese, Befunde: Asthma bronchiale

Auswertung:

Zeiten: P: 0,10 PQ: 0,18 QRS: 0,11 QT: 0,36 sec Frequenz 74 /min

Achsen: P: + 80 ° QRS: + 90 ° T: + 90 °

Hypertrophie-Indizes: Lewis: - mV Sokolow: 2,2 mV

Q-Zacken in BWA: q V_5 V_6

R-Zuwachs in BWA: ☒ regelmäßig ☒ langsam ☐ schnell ☐ abrupt in V____ ☐ R-Verlust von V____ bis V____

☐ Kein R-Zuwachs von V____ bis V____ ☐ R-Reduktion von V____ bis V____

R/S-Umschlagzone: zwischen V 3 und V 4 bei V____ ☐ bis V_6 nicht erreicht

S-Zacken in BWA: bis V 6: ☒ klein ☐ mittel ☐ groß Voltage: o.B.

Formveränderungen:
P: -
QRS: rSr' V_1 V_2
ST: girlandenförmig II III aVF, starr und flachdeszendierend V_4 V_5
T: präterminal negativ V_4 V_5

Beurteilung: ☒ regelmäßig ☐ unregelmäßig ☒ normfrequent

☒ Sinusrhythmus ☐ absolute Arrhythmie ☐ ☐ bradykard ☐ tachykard

Extrasystolie: -

Intraatriale Leitungsstörungen: -

Überleitungsstörungen: -

Lagetyp: Steil-Rechtstyp

Intraventrikuläre Leitungsstörung: i. RSB

Infarkt: -

Hypertrophiezeichen: -

Erregungsrückbildungsstörungen: deutliche, vom Digitalistyp im inferioren Bereich,

weitere Diagnosen: unspezifische VW apikal-lateral

Hauptdiagnosen: i. RSB, Erregungsrückbildungsstörungen

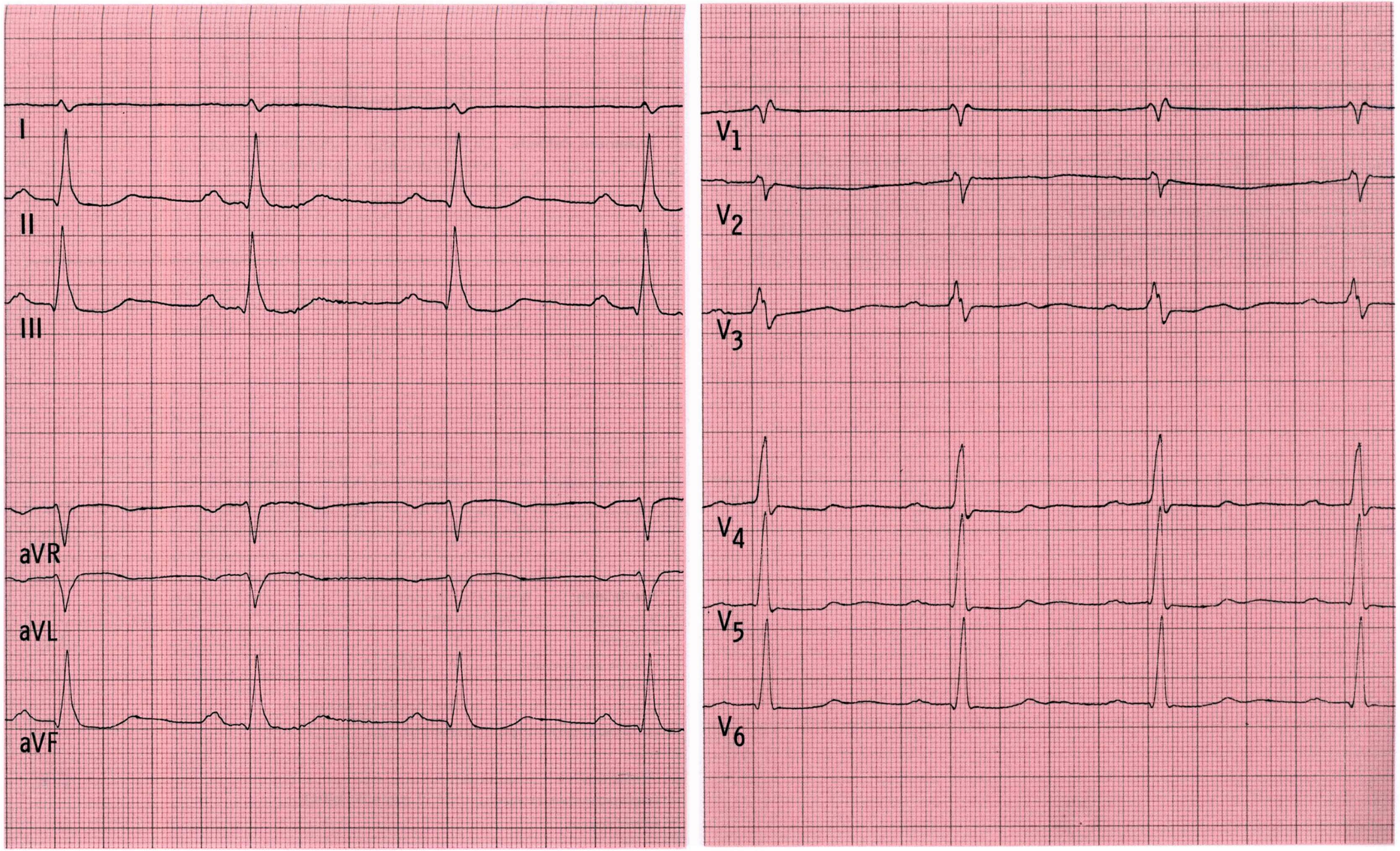
I
II
III
aVR
aVL
aVF
V1
V2
V3
V4
V5
V6

Bemerkungen

EKG Nr. 45

Alle für einen linksanterioren Hemiblock typischen Veränderungen sind vorhanden: Über –30 Grad hinaus nach links gedrehte Herzachse, langsamer R-Zuwachs in den BWA, RS-Umschlagzone deutlich nach links verschoben (hier bis V_6 noch nicht erreicht), tiefe S-Zacken bis V_6 durchgehend.

Die T-Abflachung in V_6 gehört nicht zum linksanterioren Hemiblock, sie kann hier durch eine koronare Herzkrankheit oder durch β-Blocker bedingt sein.

Das P-mitrale ist in EKG Nr. 47 noch ausgeprägter.

P-mitrale:
- verbreiterte P-Welle (Ableitung II)
- in inferioren Ableitungen häufig doppelgipflig
- zweiter Anteil der P-Welle in V_1 und V_2 deutlich negativ

vgl. P-pulmonale Seite 104, P-cardiale Seite 182

Angaben zur Person:

Geschl. ♂ / 75 Jahre — 72 kg — 168 cm

Kreatinin: 0,9 (n=0,4-1,3) mg/dl — Hypertonie: ☐ ja ☒ nein ☐ labile

Kalium: 4,1 (n=3,5-5,5) mmol/l — aktueller RR: 140/70 mmHg

Herzwirksame Medikamente: Nitrat, β-Rezeptoren-Blocker

Anamnese, Befunde: Ulcus ventriculi, Angina pectoris, zerebrales Anfallsleiden

Auswertung:

Zeiten: P: 0,11 PQ: 0,17 QRS: 0,08 QT: 0,32 sec Frequenz 94 /min

Achsen: P: + 50 ° QRS: - 60 ° T: + 30 °

Hypertrophie-Indizes: Lewis: 1,1 mV Sokolow: - mV

Q-Zacken in BWA: -

R-Zuwachs in BWA: ☐ regelmäßig ☒ langsam ☐ schnell ☐ abrupt in V____ ☐ R-Verlust von V____ bis V____

☐ Kein R-Zuwachs von V____ bis V____ ☐ R-Reduktion von V____ bis V____

R/S-Umschlagzone: zwischen V____ und V____ bei V____ ☒ bis V_6 nicht erreicht

S-Zacken in BWA: bis V 6: ☐ klein ☐ mittel ☒ groß Voltage: peripher 0,8 mV

Formveränderungen: P: doppelgipflig II, biphasisch V_1

QRS: -

ST: -

T: flach V_6

Beurteilung:

☒ regelmäßig ☐ unregelmäßig ☒ normfrequent

☒ Sinusrhythmus ☐ absolute Arrhythmie ☐ ☐ bradykard ☐ tachykard

Extrasystolie: -

Intraatriale Leitungsstörungen: p - mitrale

Überleitungsstörungen: -

Lagetyp: überdrehter Linkstyp

Intraventrikuläre Leitungsstörung: LAH

Infarkt: -

Hypertrophiezeichen: -

Erregungsrückbildungsstörungen: keine wesentlichen

weitere Diagnosen: -

Hauptdiagnosen: LAH

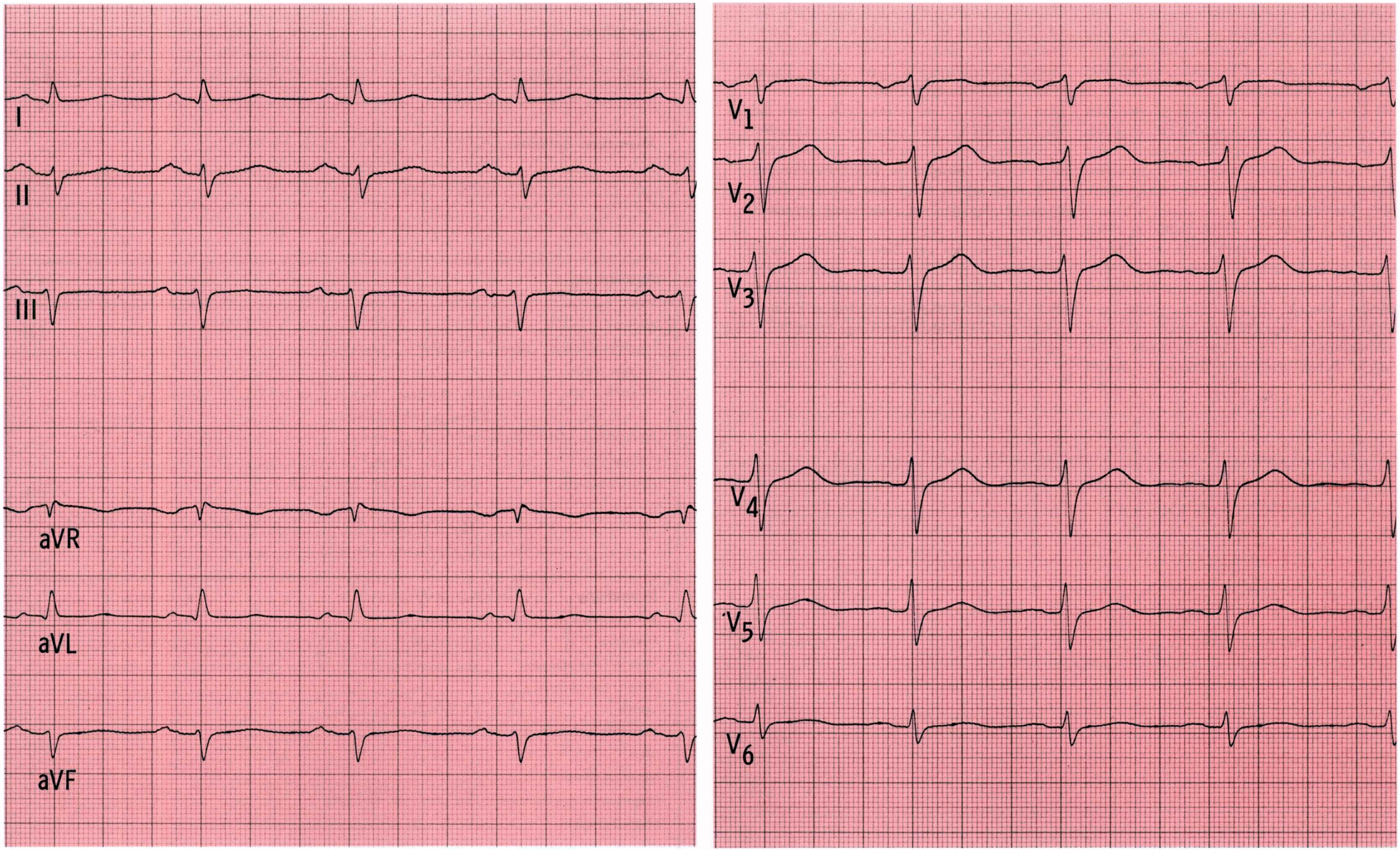
I
II
III
aVR
aVL
aVF
V1
V2
V3
V4
V5
V6

Bemerkungen

EKG Nr. 46

In den Extremitätenableitungen folgt jedem Normalschlag eine Extrasystole (Bigeminus, 1:1-Extrasystolie). In den Brustwandableitungen besteht im Wechsel eine 2:1-(sprich: zwei zu eins) und eine 1:1-Extrasystolie.

Die Extrasystolen sind gleichartig geformt, man spricht deshalb von monomorphen Extrasystolen. Da die QRS-Komplexe verbreitert sind und keine P-Wellen vorangehen, handelt es sich um ventrikuläre Extrasystolen. Es liegt also ein ventrikulärer Bigeminus vor.

Nach der Ursache der Rhythmusstörung sollte geforscht werden: Zunächst sollte eine Elektrolytstörung (Hypokaliämie) ausgeschlossen werden. Da es sich um eine tachykarde Rhythmusstörung handelt (Extrasystolie), sollte eine Hyperthyreose ausgeschlossen werden, die Kontraktionsfunktion des linken Ventrikels sollte mittels Echokardiographie überprüft werden (Wandbewegungsstörungen u.a. als Hinweis auf lokale Minderperfusion infolge koronarer Herzkrankheit; mit dieser Methode kann auch ein Mitralklappenprolaps als Ursache der Extrasystolie diagnostiziert werden).

Eine Therapie ist nur erforderlich, wenn die Rhythmusstörung als subjektiv unangenehm empfunden wird und wenn im Langzeit-EKG sich weitere höhergradige Rhythmusstörungen verifizieren lassen. Liegt eine koronare Herzkrankheit zugrunde, so sollte diese behandelt werden.

Das Verschwinden der Bigeminie unter Belastungsbedingungen (Fahrradergometerbelastung) kann für eine vegetative Komponente sprechen. Im vorliegenden Fall sollte zunächst der Kaliumspiegel (nach Durchfallerkrankung) ausgeglichen werden.

Angaben zur Person:

Geschl. ♂ / 64 Jahre — 63 kg — 172 cm

Kreatinin: 1,1 (n=0,4-1,3) mg/dl — Hypertonie: ☐ ja ☒ nein ☐ labile

Kalium: 3,2 (n=3,5-5,5) mmol/l — aktueller RR: 130/70 mmHg

Herzwirksame Medikamente: keine

Anamnese, Befunde:

Asthma bronchiale seit Jahren.
Einweisung wegen fieberhaften
gastrointestinalen Infekts

Auswertung:

Zeiten: P: 0,11 PQ: 0,17 QRS: 0,09 QT: ~0,30 sec Frequenz ~90 /min

Achsen: P: +80 ° QRS: +80 ° T: flach °

Hypertrophie-Indizes: Lewis: - mV Sokolow: 2,6 mV

Q-Zacken in BWA: q V_6

R-Zuwachs in BWA: ☐ regelmäßig ☒ langsam ☐ schnell ☐ abrupt in V____ ☐ R-Verlust von V____ bis V____

☐ Kein R-Zuwachs von V____ bis V____ ☐ R-Reduktion von V____ bis V____

R/S-Umschlagzone: zwischen V____ und V____ bei V____ ☐ bis V_6 nicht erreicht

S-Zacken in BWA: bis V6: ☐ klein ☒ mittel ☐ groß Voltage: o.B.

Formveränderungen: P: hohe, spitze P-Wellen

QRS: -

ST: konvexbogig deszendierend V_5 V_6, leicht gesenkt in II, III aVF

T: präterminal negativ V_5 V_6

Beurteilung:

☐ regelmäßig ☒ unregelmäßig ☒ normfrequent

☒ Sinusrhythmus ☐ absolute Arrhythmie ☐ ☐ bradykard ☐ tachykard

Extrasystolie: monomorphe VES, zeitweise bigeminusartig, zeitweise im Wechsel 2:1- und 1:1-Extrasystolie

Intraatriale Leitungsstörungen: ja, nicht sicher differenzierbar (25 mm/sec)

Überleitungsstörungen: -

Lagetyp: Steiltyp

Intraventrikuläre Leitungsstörung: -

Infarkt: -

Hypertrophiezeichen: -

Erregungsrückbildungsstörungen: unspezifische, VW lateral, nicht sicher zu beurteilen bei 25 mm/sec

weitere Diagnosen: -

Hauptdiagnosen: VES, Bigeminus

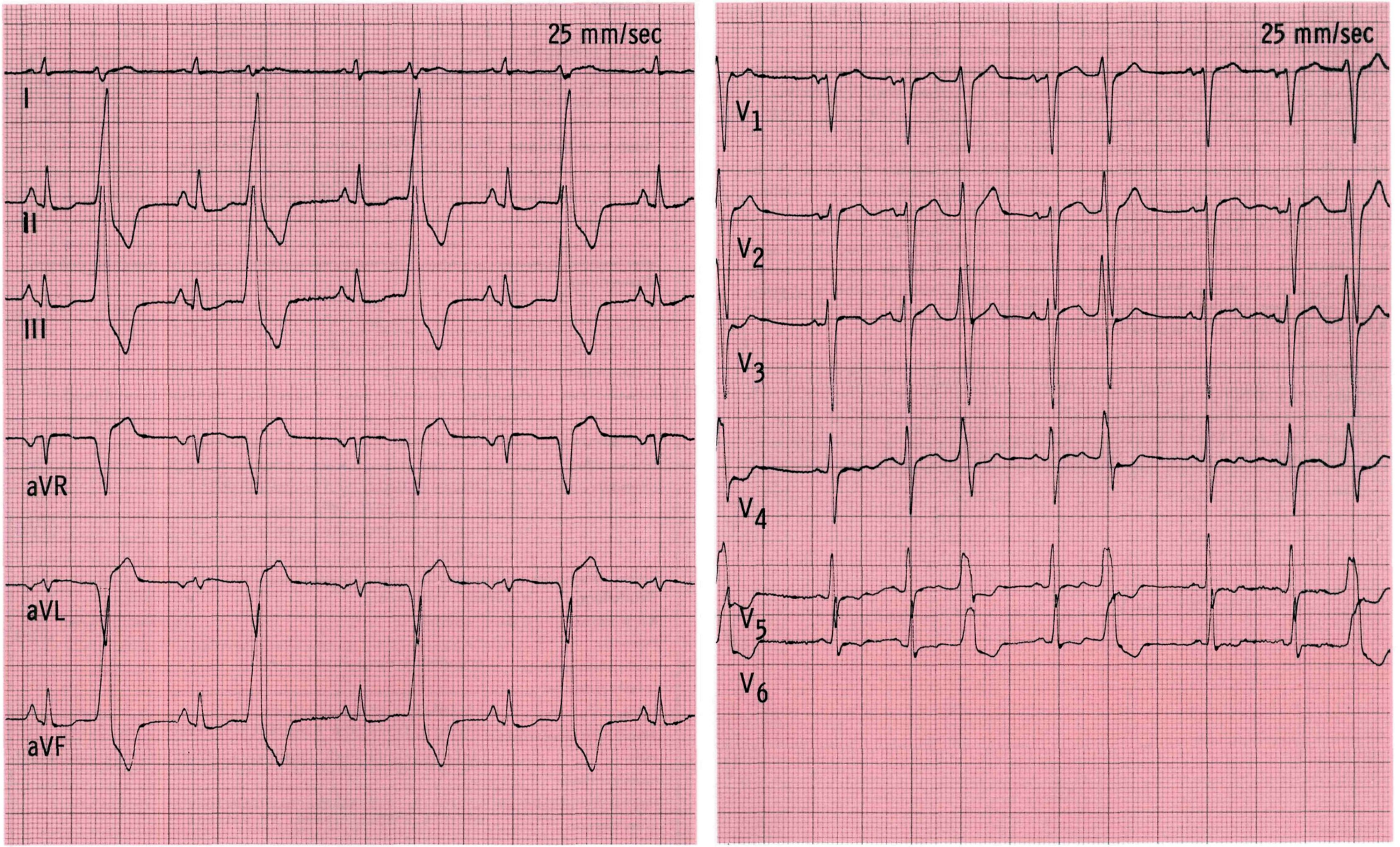
25 mm/sec
I
II
III
aVR
aVL
aVF
25 mm/sec
V1
V2
V3
V4
V5
V6

Bemerkungen

EKG Nr. 47

Ein R-Verlust, wie er hier von Ableitung V_2 zu V_3 zu sehen ist, ist ein sicheres Zeichen eines Infarktes. Einen zusätzlichen Hinweis auf diesen ausgedehnten apikolateralen Vorderwandinfarkt geben hier neben dem genannten R-Verlust von V_2 nach V_3 und dem QS-Komplex in V_3 noch die großen Q-Zacken in V_4 bis V_6. Die T-Wellen haben sich in den BWA wieder aufgerichtet, es handelt sich also um ein Stadium III. Außerdem weisen die sehr breiten, tiefen Q-Zacken in den Ableitungen II, III und aVF auf einen alten inferioren Infarkt hin. Neben dem R-Verlust von V_2 nach V_3 ist auch eine Verminderung der R-Amplitude von V_1 nach V_2 festzustellen. Auch wenn in V_1 und V_2 die R-Zacken gleich groß wären, müßte man hier von einer (relativen) R-Reduktion sprechen, da die Gesamtamplitude in V_2 größer ist als die in V_1 und damit auch die Amplitude der R-Zacke in V_2 entsprechend „mitgewachsen" sein müßte.

Der QRS-Komplex ist mit 0,11 sec bei einer Frequenz von 79/min deutlich verbreitert. Es besteht kein Schenkelblockbild, die intraventrikuläre Ausbreitungsverzögerung ist durch die abgelaufenen Infarkte bedingt.

Die leichte, persistierende ST-Hebung in der Ableitung V_3 könnte insbesondere in Zusammenschau mit den breiten Q-Zacken auch in den nachfolgenden Ableitungen für eine aneurysmatische Ausbuchtung der Ventrikelwand sprechen. Dasselbe gilt für die inferiore Wand des linken Ventrikels (riesige Q-Zacken in Ableitung II, III, aVF).

P-mitrale:
- verbreiterte P-Welle (Ableitung II)
- in inferioren Ableitungen häufig doppelgipflig
- zweiter Anteil der P-Welle in V_1 und V_2 deutlich negativ

vgl. P-pulmonale Seite 104, P-cardiale Seite 182

Angaben zur Person:

Geschl. ♀ / 83 Jahre — 72 kg — 163 cm

Kreatinin: 1,2 (n=0,4-1,3) mg/dl — Hypertonie: ☒ ja ☐ nein ☐ labile

Kalium: 3,6 (n=3,5-5,5) mmol/l — aktueller RR: 110/70 mmHg

Herzwirksame Medikamente: keine

Anamnese, Befunde:

Diabetes mellitus, insulinpflichtig seit 22 Jahren, arterielle Verschlußkrankheit, Hyperlipidämie. Einweisung mit Lungenödem

Auswertung:

Zeiten: P: 0,12 — PQ: 0,15 — QRS: 0,11 — QT: 0,42 sec — Frequenz 79 /min

Achsen: P: + 50 ° — QRS: + 20 ° — T: - 20 °

Hypertrophie-Indizes: Lewis: - mV — Sokolow: 3,3 mV

Q-Zacken in BWA: Qr V_3, Q V_4-V_6

R-Zuwachs in BWA: ☐ regelmäßig ☐ langsam ☐ schnell ☐ abrupt in V____ ☐ R-Verlust von V 2 bis V 3

☐ Kein R-Zuwachs von V____ bis V____ ☐ R-Reduktion von V 1 bis V 2

R/S-Umschlagzone: zwischen V 3 und V 4 bei V____ ☐ bis V_6 nicht erreicht

S-Zacken in BWA: bis V 2: ☐ klein ☐ mittel ☒ groß Voltage: o.B.

Formveränderungen:
- P: doppelgipflig in II, biphasisch V_1
- QRS: Q II III aVF, BWA s.o.
- ST: leicht konvexbogig angehoben V_3 - V_5
- T: flach V_4 - V_6

Beurteilung:

☒ regelmäßig ☐ unregelmäßig — ☒ normfrequent

☒ Sinusrhythmus ☐ absolute Arrhythmie ☐ — ☐ bradykard ☐ tachykard

Extrasystolie: -

Intraatriale Leitungsstörungen: angedeutetes p - mitrale

Überleitungsstörungen: -

Lagetyp: Linkstyp

Intraventrikuläre Leitungsstörung: intraventrikuläre Ausbreitungsverzögerung durch:

Infarkt: inferiorer Infarkt (Stadium II-III), apikolateraler VW-Infarkt (Stadium III), Herzwandaneurysma?

Hypertrophiezeichen: -

Erregungsrückbildungsstörungen: minimale, vom Außenschichtläsionstyp VW apikal,

weitere Diagnosen: geringe unspezifische, VW lateral

Hauptdiagnosen: Herzinfarkte, p - mitrale, Herzwandaneurysma?

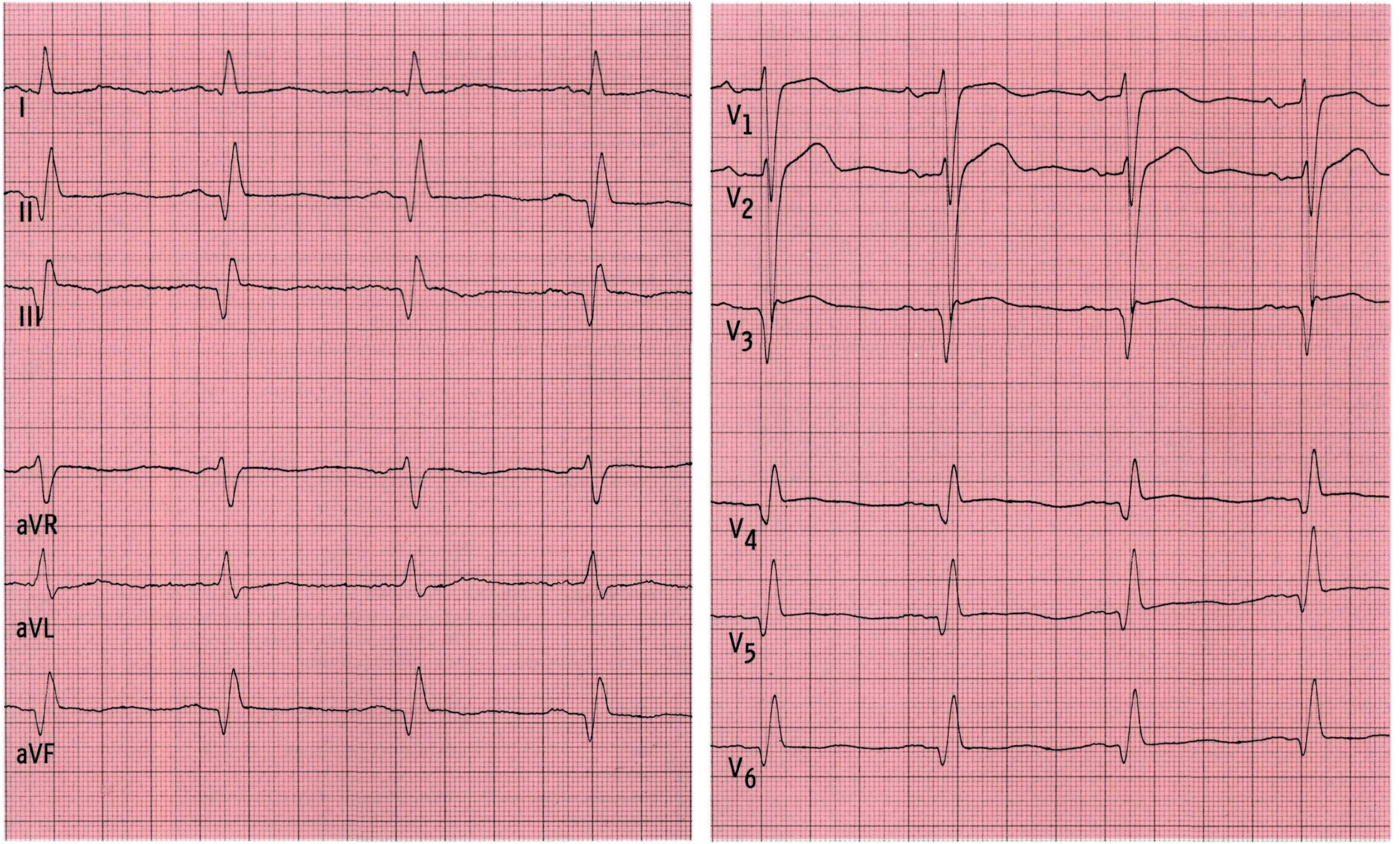
I
II
III
aVR
aVL
aVF
V1
V2
V3
V4
V5
V6

Bemerkungen

EKG Nr. 48

Der in den Extremitätenableitungen abgebildeten Eichzacke sitzt eine ventrikuläre Extrasystole auf. In diesem Fall sind beide noch relativ deutlich zu erkennen: man sieht sowohl die Eichzacke (am deutlichsten in den Ableitungen I und aVL sowie aVR) als auch die ventrikuläre Extrasystole (am deutlichsten in den Ableitungen II, III und aVF). Gelegentlich ist die Differenzierung eines QRS-Komplexes von einer gleichzeitig aufgeschriebenen Eichzacke schwierig. In solchen Fällen kann man sich weiterhelfen, indem man die Erregungsrückbildung genau inspiziert. In dem vorliegenden Beispiel ist gut zu erkennen, daß sich die ST-T-Strecke der Extrasystole (Eichzacke) von der der Normalschläge unterscheidet.

In den Extremitätenableitungen sehen die Abstände zwischen den QRS-Komplexen auf den ersten Blick gleich groß aus, sie sind jedoch verschieden. In den BWA ist hier eine absolute Arrhythmie bei Vorhofflimmern leicht zu diagnostizieren. Läge nur der kurze Streifen mit den Extremitätenableitungen vor, müßte man einen Zirkel zu Hilfe nehmen. – Der Zirkel gehört auf jeden Fall zu den Utensilien der EKG-Auswertung.

Der R-Zuwachs in den BWA ist auch für eine linkstypische Herzachse sehr langsam (vgl. EKG Nr. 51), es ist deshalb möglich, daß hier ein alter supraapikaler Vorderwandinfarkt vorliegt, weitere sichere Zeichen sind jedoch nicht festzustellen. – Bei einer Kontrolluntersuchung sollten die BWA 2 ICR höher und 2 ICR tiefer zusätzlich mit registriert werden. Die Veränderungen können allerdings auch von der vor 20 Jahren durchgeführten Myokarditis herrühren.

P-pulmonale:
– nicht verbreiterte P-Welle
– Achse P steil, deshalb am deutlichsten in II, III und aVF
vgl. P-mitrale Seite 102, P-cardiale Seite 182

Angaben zur Person:

Geschl. ♂ / 71 Jahre — 76 kg — 179 cm

Kreatinin: 0,8 (n=0,4-1,3) mg/dl — Hypertonie: ☐ ja ☒ nein ☐ labile

Kalium: 3,9 (n=3,5-5,5) mmol/l — aktueller RR: 150/90 mmHg

Herzwirksame Medikamente: keine

Anamnese, Befunde: Vor 20 Jahren angeblich Myokarditis, seitdem Linksherzinsuffizienz. "Rhythmusstörungen" seit ca. 5 Jahren bekannt. Aufnahme wegen Angina-pectoris-Beschwerden

Auswertung:

Zeiten: P: – PQ: – QRS: 0,08 QT: 0,36 sec Frequenz 120–150 /min

Achsen: P: – ° QRS: + 10 ° T: flach °

Hypertrophie-Indizes: Lewis: 1,2 mV Sokolow: 2,8 mV

Q-Zacken in BWA: –

R-Zuwachs in BWA: ☐ regelmäßig ☒ langsam ☐ schnell ☐ abrupt in V____ ☐ R-Verlust von V____ bis V____

☐ Kein R-Zuwachs von V____ bis V____ ☐ R-Reduktion von V____ bis V____

R/S-Umschlagzone: zwischen V 5 und V 6 bei V____ ☐ bis V_6 nicht erreicht

S-Zacken in BWA: bis V 6: ☐ klein ☒ mittel ☐ groß Voltage: o.B.

Formveränderungen: P: grobe, ungleichmäßige Flimmerwellen

QRS: –

ST: –

T: flach V_5 V_6

Beurteilung: ☐ regelmäßig ☐ unregelmäßig ☐ normfrequent

☐ Sinusrhythmus ☒ absolute Arrhythmie ☒ grobes Vorhofflimmern ☐ bradykard ☒ tachykard

Extrasystolie: 1 VES (einer Eichzacke aufsitzend)

Intraatriale Leitungsstörungen: grobes Vorhofflimmern

Überleitungsstörungen: –

Lagetyp: Linkstyp

Intraventrikuläre Leitungsstörung: –

Infarkt: supraapikaler VW-Infarkt, Stadium III möglich

Hypertrophiezeichen: –

Erregungsrückbildungsstörungen: leichte, unspezifische, VW lateral

weitere Diagnosen: –

Hauptdiagnosen: Tachyarrhythmia absoluta, VES, alter Infarkt ?

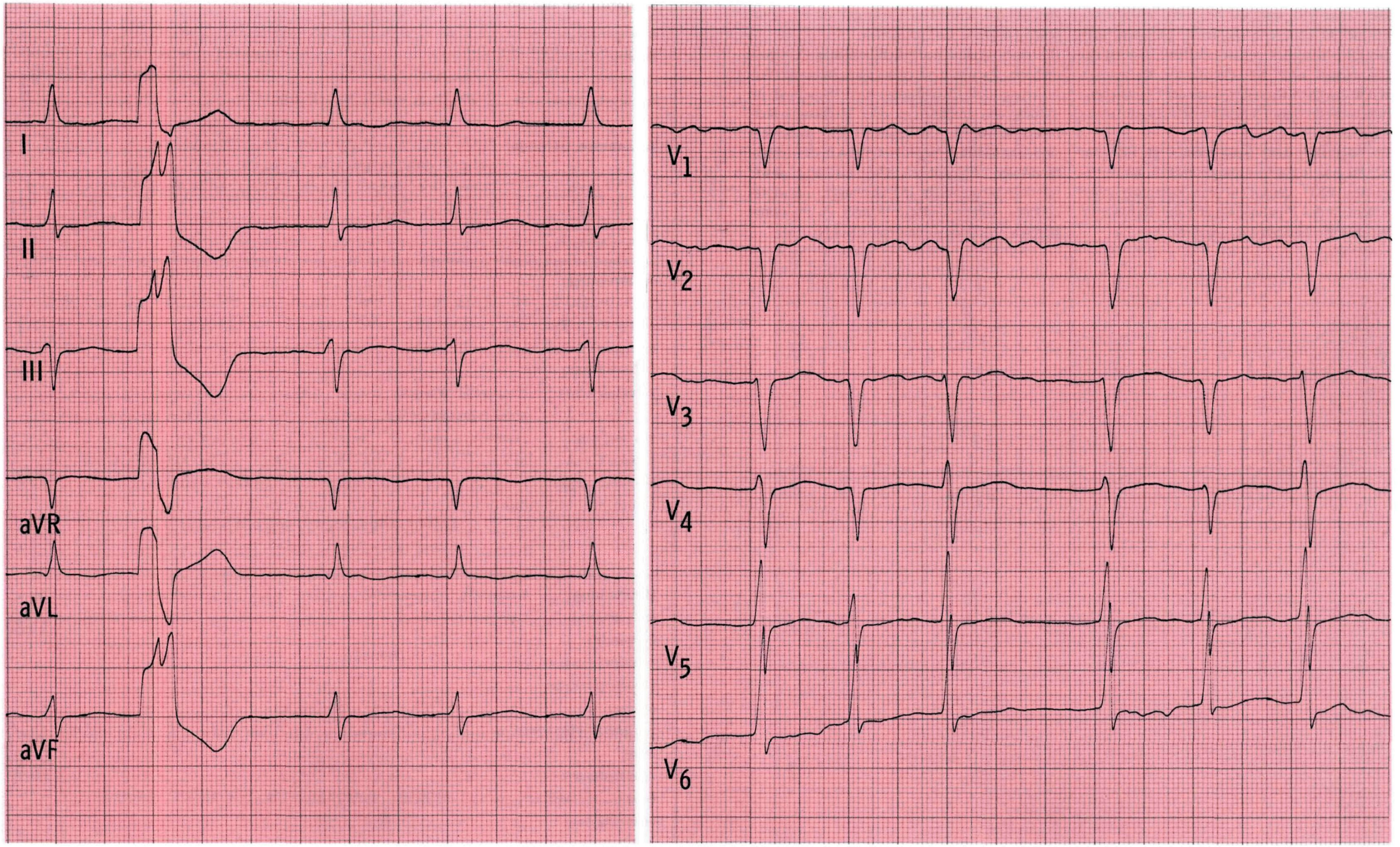
I
II
III
aVR
aVL
aVF
V1
V2
V3
V4
V5
V6

Bemerkungen

EKG Nr. 49

Die Achse QRS steht auf den meisten Ableitungen der Frontalebene senkrecht. Unterteilt man den QRS-Komplex in zwei Hälften, so zeigt der Initialvektor nach 50°, der Vektor der zweiten Hälfte des QRS-Komplexes aus der Frontalebene hinaus (S_I S_{II} S_{III}). Es handelt sich also um einen Sagittaltyp.

Ein Sagittaltyp kann (muß nicht!, vgl. EKG Nr. 32) für eine Rechtsbelastung sprechen. Im vorliegenden EKG deuten in der Zusammenschau außerdem das P-pulmonale und die Tachykardie auf eine Rechtsherzbelastung hin.

Der Befund verträgt sich sehr gut mit der klinischen Diagnose Cor pulmonale.

Bei einer akuten Rechtsherzbelastung (Lungenembolie, Pneumothorax) dagegen steht die Veränderung des EKG-Bildes zum Vorbefund im Vordergrund (Sagittaltyp oder Rechtsschenkelblock, der vorher nicht bestanden hat). Außerdem *sind sehr häufig T-Negativierungen in den rechtsthorakalen* Ableitungen (V_1 bis V_3) sowie infarktähnliche Bilder (ST-Hebungen) im supraapikalen Vorderwandbereich oder im inferioren Bereich charakteristisch (vgl. EKG Nr. 73).

Angaben zur Person:

Geschl. ♂ / 56 Jahre — 65 kg — 169 cm

Kreatinin: 0,8 (n=0,4-1,3) mg/dl — Hypertonie: ☒ ja ☐ nein ☐ labile

Kalium: 3,1 (n=3,5-5,5) mmol/l — aktueller RR: 160/90 mmHg

Herzwirksame Medikamente: Digoxin 3 x 0,1 mg, Diuretika

Anamnese, Befunde: Seit fast 20 Jahren Asthma bronchiale, seit 2 Jahren periphere Ödeme. Leber druckempfindlich, anhaltende Tachykardie, Cor pulmonale

Auswertung:

Zeiten: P: 0,09 PQ: 0,16 QRS: 0,09 QT: ~0,32 sec Frequenz 110 /min

Achsen: P: + 80 ° QRS: initial + 50°, +) ° T: flach ° +) terminal: sagittal

Hypertrophie-Indizes: Lewis: - mV Sokolow: - mV

Q-Zacken in BWA: -

R-Zuwachs in BWA: ☐ regelmäßig ☒ langsam ☐ schnell ☐ abrupt in V___ ☐ R-Verlust von V___ bis V___

☐ Kein R-Zuwachs von V___ bis V___ ☐ R-Reduktion von V___ bis V___

R/S-Umschlagzone: zwischen V___ und V___ bei V 4 ☐ bis V_6 nicht erreicht

S-Zacken in BWA: bis V 6: ☐ klein ☐ mittel ☒ groß Voltage: peripher 1,0 mV

Formveränderungen:

P: nicht verbreitert, deutlich überhöht

QRS: -

ST: leicht bogenförmig aszendierend V_3 - V_6

T: flach V_3 - V_6

Beurteilung: ☒ regelmäßig ☐ unregelmäßig ☐ normfrequent

☒ Sinusrhythmus ☐ absolute Arrhythmie ☐ ☐ bradykard ☒ tachykard

Extrasystolie: -

Intraatriale Leitungsstörungen: p - pulmonale

Überleitungsstörungen: -

Lagetyp: Sagittaltyp (S_I-S_{II}-S_{III}-Typ)

Intraventrikuläre Leitungsstörung: -

Infarkt: -

Hypertrophiezeichen: -

Erregungsrückbildungsstörungen: leichte, unspezifische, VW apikal-lateral

weitere Diagnosen: -

Hauptdiagnosen: Sagittaltyp, p - pulmonale (Befund wie bei Cor pulmonale)

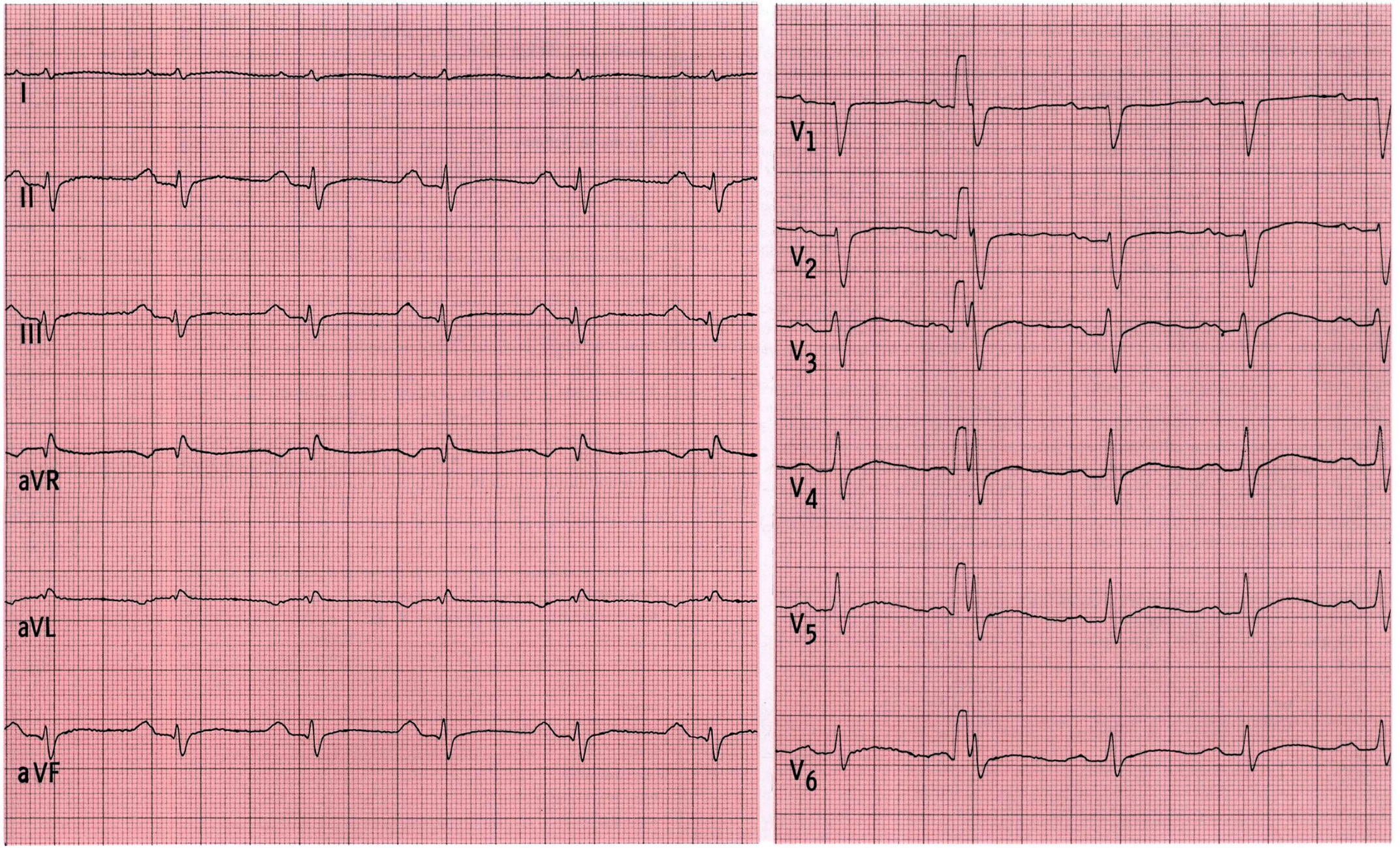
I
II
III
aVR
aVL
aVF
V1
V2
V3
V4
V5
V6

Bemerkungen

EKG Nr. 50

Achse P: Senkrecht auf Ableitung aVF in Richtung auf Ableitung I: 0°. Der kleinen positiven Welle geht ein kleiner negativer und ein isoelektrischer Anteil in Ableitung aVF voran. Betrachtet man in den Extremitätenableitungen gleichzeitig die letzte P-Welle in Ableitung I und die letzte P-Welle in Ableitung aVF, so stellt man fest, daß die P-Welle wesentlich früher beginnt, als man in der Ableitung aVF allein vermuten würde. Der kleine negative Anteil vor dem positiven gehört also tatsächlich zur P-Welle, die Fläche der Vorhofwelle ist deshalb in Ableitung aVF fast ±0 und die Achse P 0°. Es ist wichtig, die Begrenzung der Abschnitte der elektrischen Herzaktion jeweils in der Zusammenschau von mehreren Ableitungen festzulegen.

Achse QRS: In etwa senkrecht auf Ableitung aVF in Richtung auf Ableitung I: ca. 0°. In aVF ist jedoch die Fläche des QRS-Komplexes etwas mehr positiv, der Vektor zeigt also nicht um 90° weg von aVF, sondern schätzungsweise nur um 80°: Achse QRS: +10°. (+90° −90X +10°.)

Achse T: Senkrecht auf Ableitung III (man könnte auch in diesem Fall von aVF ausgehen), in Richtung auf Ableitung I: +30°. Die Negativität überwiegt in Ableitung III etwas, so daß der tatsächliche T-Vektor etwas mehr als um 90° von Ableitung III wegweist: 120° −90° −10° = +20°.

Die Überleitungszeit (PQ-Zeit) ist mit 0,13 sec bei einer Frequenz von 62 Aktionen in der Minute auffallend kurz. Für einen oberen AV-Knoten-Rhythmus ist eine Überleitungszeit von 0,13 sec jedoch etwas zu lang, es ist deshalb anzunehmen, daß das Erregungszentrum im unteren Vorhofbereich liegt. Es handelt sich möglicherweise um einen Sinus-coronarius-Rhythmus. Bei einem oberen AV-Knoten-Rhythmus ist die Achse der P-Welle meist sehr viel stärker nach links überdreht (−40° bis −90°) als im hier vorliegenden Beispiel (0°).

Die PQ-Zeit läßt sich in diesem EKG am besten in Ableitung I bestimmen, da infolge der elektrischen Achse der P-Welle der Anfang und das Ende der P-Welle in dieser Ableitung besser abzugrenzen sind als in Ableitung II, in der normalerweise die Zeitwerte ausgemessen werden.

Die ST-Strecken in den Ableitungen I, II, aVF und V_6 aszendieren etwas starr von minimal überhöhtem Abgang: Dieser Befund ist äußerst diskret und kann für sich alleine nicht als pathologisch gewertet werden. Der Patient war allerdings einige Wochen zuvor an einer exsudativen Perikarditis erkrankt; es handelt sich in diesem Fall also doch um „Restveränderungen" nach einer Perikarditis.

PQ-Zeiten und Achsen der P-Wellen bei supraventrikulären Rhythmen:

	PQ-Zeit	Achse P
– Sinusrhythmus:	frequenzabhängig	normal
– Sinus coronarius:	0,13 sec	ca. −30°
– LGL-Syndrom:	0,10–0,12 sec	normal
– WPW-Syndrom:	0,10 sec	normal, Deltawelle
– oberer AV-Knoten:	0,10 sec	ca. −90°

Angaben zur Person:

Geschl. ♂ / 17 Jahre — 70,6 kg — 177 cm

Kreatinin: 1,2 (n=0,4-1,3) mg/dl — Hypertonie: ☐ ja ☒ nein ☐ labile

Kalium: 4,6 (n=3,5-5,5) mmol/l — aktueller RR: 130/70 mmHg

Herzwirksame Medikamente: keine

Anamnese, Befunde: Normal großes Herz, Zustand nach vor zwei Monaten abgelaufener Perikarditis (EKG Nr. 60) keine Beschwerden mehr

Auswertung:

Zeiten: P: 0,10 PQ: 0,13 QRS: 0,09 QT: 0,40 sec Frequenz 61 /min

Achsen: P: 0 ° QRS: + 10 ° T: + 20 °

Hypertrophie-Indizes: Lewis: 1,5 mV Sokolow: 2,4 mV

Q-Zacken in BWA: q V_6

R-Zuwachs in BWA: ☒ regelmäßig ☐ langsam ☐ schnell ☐ abrupt in V____ ☐ R-Verlust von V____ bis V____ ☐ Kein R-Zuwachs von V____ bis V____ ☐ R-Reduktion von V____ bis V____

R/S-Umschlagzone: zwischen V 3 und V 4 bei V____ ☐ bis V_6 nicht erreicht

S-Zacken in BWA: bis V 6: ☒ klein ☐ mittel ☐ groß Voltage: peripher: 1,5 mV / proximal: 3,8 mV

Formveränderungen: P: –

QRS: –

ST: –

T: –

Beurteilung: ☒ regelmäßig ☐ unregelmäßig ☒ normfrequent

☒ Sinusrhythmus ? ☐ absolute Arrhythmie ☒ Diff.Diag: Vorhof- bzw. Sinus-coronarius-Rhythmus ☐ bradykard ☐ tachykard

Extrasystolie: –

Intraatriale Leitungsstörungen: atypische Erregungsausbreitung (s.o., Achse P 0°)

Überleitungsstörungen: sehr kurze Überleitungszeit bei einer Frequenz von 61/min

Lagetyp: Linkstyp

Intraventrikuläre Leitungsstörung: –

Infarkt: –

Hypertrophiezeichen: –

Erregungsrückbildungsstörungen: –

weitere Diagnosen: –

Hauptdiagnosen: Vorhofrhythmus / Sinus-coronarius-Rhythmus

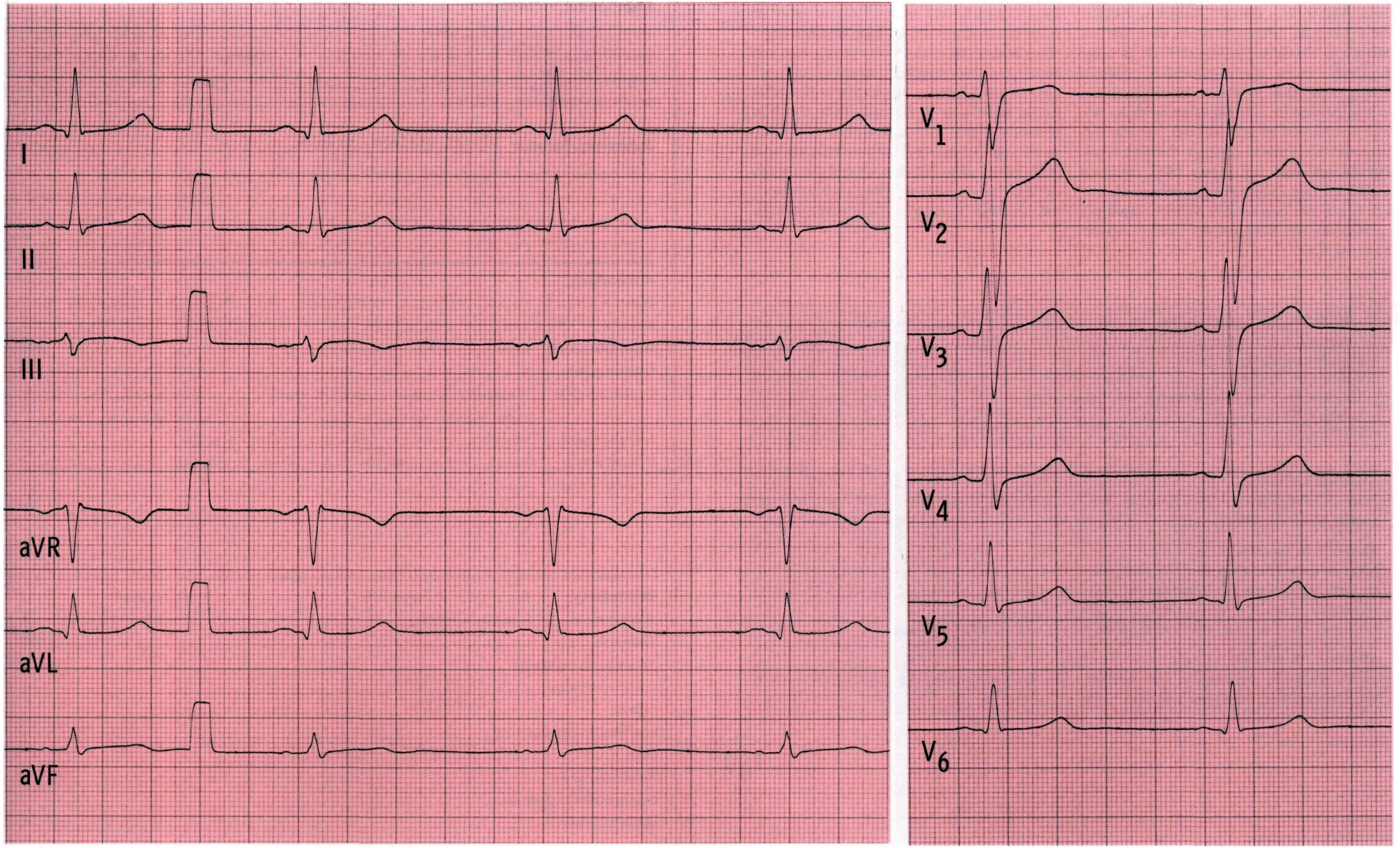
I
II
III
aVR
aVL
aVF
V1
V2
V3
V4
V5
V6

Bemerkungen

EKG Nr. 51

Jeder P-Welle folgt ein QRS-Komplex, lediglich die PQ-Zeit ist verlängert: AV-Block I. Grades. Meist sind sowohl der AV-Block I. als auch der II. Grades durch Digitaliseinwirkung bedingt. Häufig sieht man in diesen Fällen außerdem andere Zeichen für eine Digitaliseinwirkung wie z.B. muldenförmige ST-Senkungen. In dem vorliegenden EKG fehlen derartige Veränderungen. Der Patient, von dem dieses EKG registriert wurde, hat kein Digitalis eingenommen, vermutlich liegen hier degenerative Veränderungen des AV-Knotens mit konsekutiver Überleitungsverzögerung vor.

Die in V_6 noch recht großen S-Zacken lassen an einen Rechtsschenkelblock oder an einen Sagittaltyp denken. Da beides nicht vorliegt, muß man auch einen linksanterioren Hemiblock in Erwägung ziehen, hierfür ist die elektrische Herzachse jedoch nicht weit genug nach links überdreht (Forderung: über –30° hinaus). Bei einer QRS-Achse von –10° bis –30° kann es S-Zacken noch in V_6 geben, ohne daß eine der drei oben aufgezählten Besonderheiten (Rechtsschenkelblock, linksanteriorer Hemiblock, Sagittaltyp) vorliegt.

AV-Block I (vgl. S. 20) Ursachen:
- hoher Vagotonus (Sportler)
- Digitaliseinwirkung
- β-Blocker-Therapie
- Therapie mit Calciumantagonisten vom Verapamiltyp
- koronare Herzkrankheit
- Myokarditis

AV-Block I. Grades:
Jeder P-Welle folgt ein QRS-Komplex, PQ-Zeit verlängert (Grenzwerte s. Tab. ausklappbare vordere innere Umschlagseite)

AV-Block II. Grades:
Nicht jeder P-Welle folgt ein QRS-Komplex:
a): Wenckebach-Periodik: Zunahme der P-Q-Zeit von Aktion zu Aktion, bis eine Überleitung ausfällt
b): Mobitz-Typ: nur jede x-te (zweite, dritte etc.) P-Welle wird übergeleitet

AV-Block III. Grades:
totaler AV-Block: vollständige Unterbrechung der Erregungsüberleitung, Eigenrhythmus von Vorhöfen und Kammern ohne Relation

Angaben zur Person:

Geschl. ♂ / 69 Jahre — 51 kg — 175 cm

Kreatinin: 13,8 (n=0,4-1,3) mg/dl — Hypertonie: ☐ ja ☒ nein ☐ labile

Kalium: 5,2 (n=3,5-5,5) mmol/l — aktueller RR: 155/80 mmHg

Herzwirksame Medikamente: keine

Anamnese, Befunde: Blasenkarzinom, Urämie

Auswertung:

Zeiten: P: 0,12 PQ: 0,22 QRS: 0,09 QT: 0,35 sec Frequenz 84 /min

Achsen: P: + 40 ° QRS: - 10 ° T: + 30 °

Hypertrophie-Indizes: Lewis: 1,4 mV Sokolow: - mV

Q-Zacken in BWA: -

R-Zuwachs in BWA: ☐ regelmäßig ☒ langsam ☐ schnell ☐ abrupt in V____ ☐ R-Verlust von V____ bis V____

☐ Kein R-Zuwachs von V____ bis V____ ☐ R-Reduktion von V____ bis V____

R/S-Umschlagzone: zwischen V____ und V____ bei V 4 ☐ bis V_6 nicht erreicht

S-Zacken in BWA: bis V 6: ☐ klein ☒ mittel ☐ groß Voltage: o.B.

Formveränderungen: P: -

QRS: -

ST: -

T: -

Beurteilung:

☒ regelmäßig ☐ unregelmäßig ☒ normfrequent

☒ Sinusrhythmus ☐ absolute Arrhythmie ☐ ☐ bradykard ☐ tachykard

Extrasystolie: -

Intraatriale Leitungsstörungen: -

Überleitungsstörungen: I. Grades

Lagetyp: Linkstyp

Intraventrikuläre Leitungsstörung: -

Infarkt: -

Hypertrophiezeichen: -

Erregungsrückbildungsstörungen: -

weitere Diagnosen: -

Hauptdiagnosen: AV-Block I. Grades

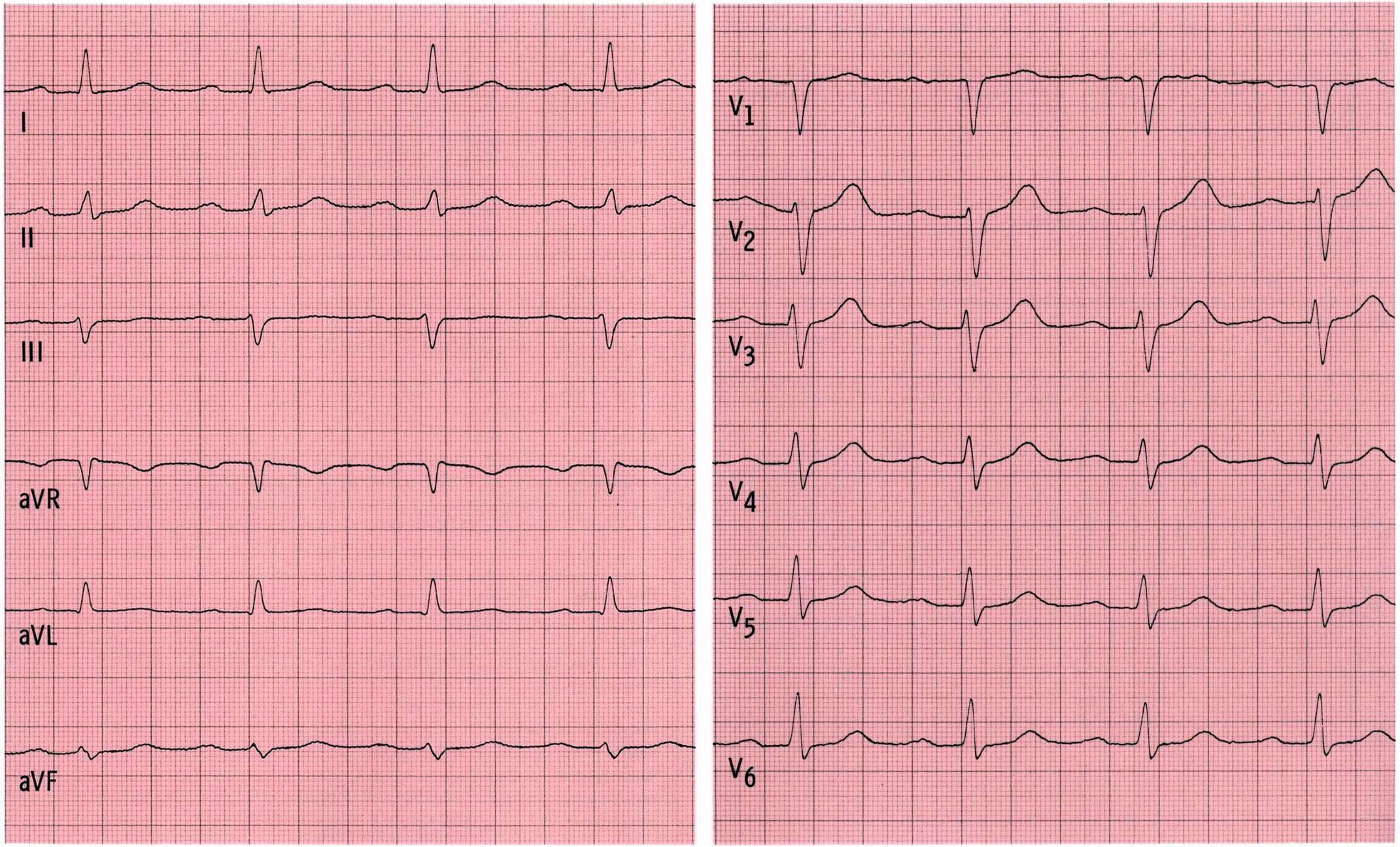
I
II
III
aVR
aVL
aVF
V1
V2
V3
V4
V5
V6

Bemerkungen

EKG Nr. 52

Besonders auffällig in diesem EKG ist die QT-Verlängerung, die auf die ausgeprägte Hypokalzämie zurückzuführen ist. Bei extremen Hypokalzämien (z.B. bei fortgeschrittener Niereninsuffizienz) kann außerdem eine erhebliche QRS-Verbreiterung auftreten: In solchen Fällen ist eine sofortige Calciumsubstitution i.v. erforderlich. In dem vorliegenden Fall handelt es sich um einen Hypoparathyreoidismus.
Die $\overline{QT}$-Zeit ist genauso wie die $\overline{PQ}$-Zeit frequenzabhängig (siehe Tabelle auf Umschlaginnenklappe).

Das **unten abgebildete EKG** wurde von derselben Patientin einen Monat später registriert, sämtliche Elektrolytwerte lagen zu diesem Zeitpunkt im Normbereich.
Zeitwerte: P: 0,10; PQ: 0,21; QRS: 0,08; QT: 0,36 sec. f: 67/min.
Achsen: P: +60°; QRS: 0°; T: zu flach.
Diagnose: Regelmäßiger Sinusrhythmus, Linkstyp, AV-Block I. Grades (Grenzwert), keine Hypertrophiezeichen. Deutliche, unspezifische Erregungsrückbildungsstörungen im Vorderwandapikal- bis -lateralbereich.

EKG Nr. 52a

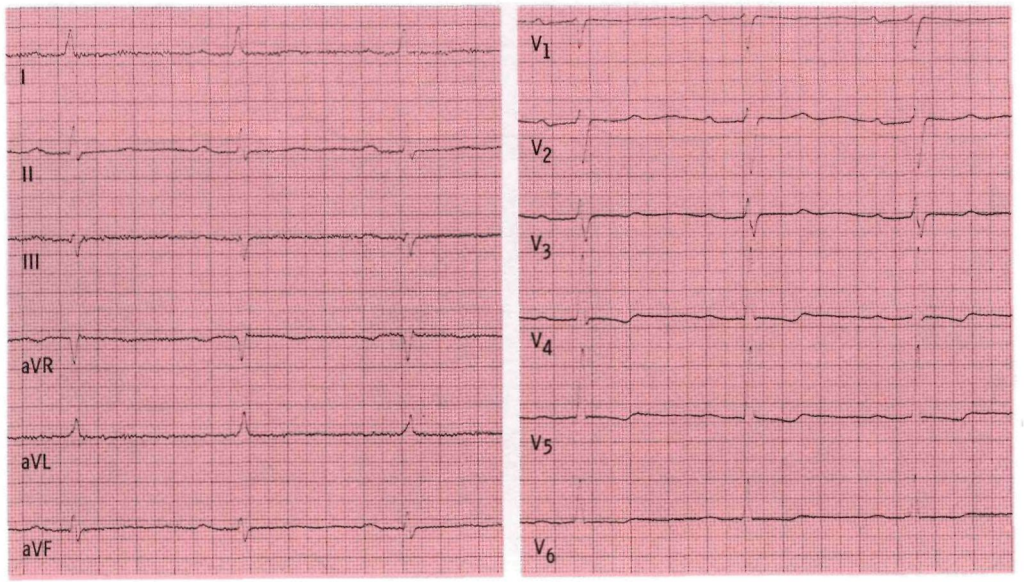

Angaben zur Person:

Geschl. ♀ / 45 Jahre — 68 kg — 174 cm
Kreatinin: 1,4 (n=0,4-1,3) mg/dl — Hypertonie: ☐ ja ☒ nein ☐ labile
Kalium: 3,4 (n=3,5-5,5) mmol/l — aktueller RR: 100/60 mmHg
Herzwirksame Medikamente: keine

Anamnese, Befunde: Einweisung in komatösem Zustand,
Herz und Lunge o.B., Phosphatspiegel 2,2 mmol/l (n=0,8-1,4 mmol/l)
Calciumspielgel 1,2 mmol/l (n = 2,2-2,75 mmol/l)
Hypoparathyreoidismus

Auswertung:

Zeiten: P: 0,10-0,11 PQ: 0,18 QRS: 0,07 QT: 0,52 sec Frequenz 81 /min
Achsen: P: + 50 ° QRS: - 10 ° T: -130 °
Hypertrophie-Indizes: Lewis: 0,8 mV Sokolow: 1,4 mV
Q-Zacken in BWA: q V_5 V_6
R-Zuwachs in BWA: ☐ regelmäßig ☒ langsam ☐ schnell ☐ abrupt in V___ ☐ R-Verlust von V___ bis V___
☐ Kein R-Zuwachs von V___ bis V___ ☐ R-Reduktion von V___ bis V___
R/S-Umschlagzone: zwischen V___ und V___ bei V 4 ☐ bis V_6 nicht erreicht
S-Zacken in BWA: bis V 6: ☒ klein ☐ mittel ☐ groß Voltage: o.B.
Formveränderungen: P: deutlich biphasisch V_1
QRS: -
ST: minimal gesenkt, gestreckt-konvexbogig V_3-V_6
T: terminal tief negativ V_4-V_6, flach negativ V_3

Beurteilung:

☒ regelmäßig ☐ unregelmäßig ☒ normfrequent
☒ Sinusrhythmus ☐ absolute Arrhythmie ☐ ☐ bradykard ☐ tachykard
Extrasystolie: -
Intraatriale Leitungsstörungen: geringe, jedoch kein typisches p - mitrale
Überleitungsstörungen: -
Lagetyp: Linkstyp
Intraventrikuläre Leitungsstörung: -
Infarkt: -
Hypertrophiezeichen: -
Erregungsrückbildungsstörungen: deutliche Verzögerung der Erregungsrückbildung,
weitere Diagnosen: deutliche, vom Außenschichtischämietyp, VW apikal-lateral; (wie bei Hypokalzämie)
Hauptdiagnosen: Erregungsrückbildungsverzögerung und -störung

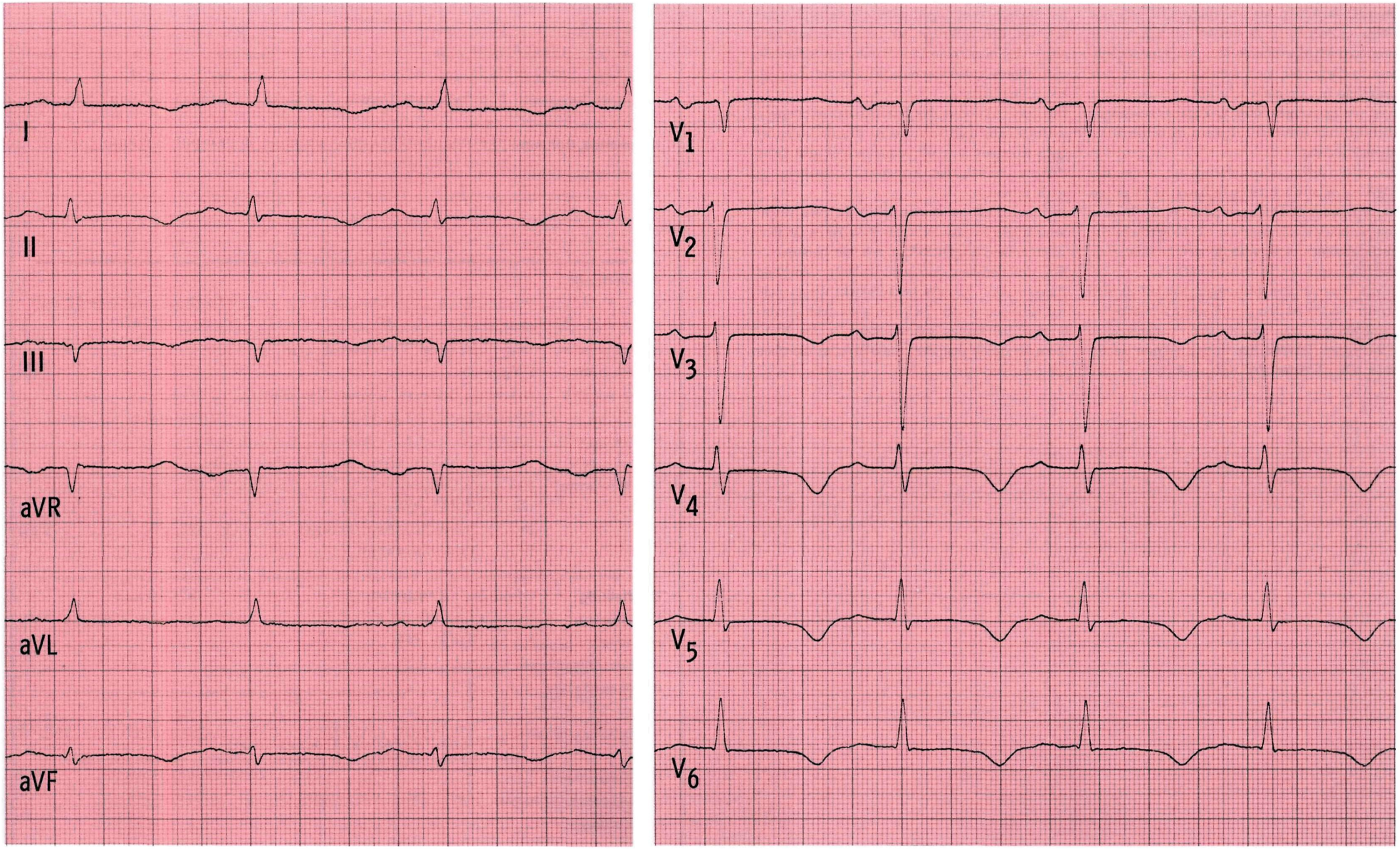
I
II
III
aVR
aVL
aVF
V1
V2
V3
V4
V5
V6

Bemerkungen

EKG Nr. 53

Breite Q-Zacken in den Ableitungen III, aVF und kleine Q-Zacken in II weisen auf einen alten inferioren Myokardinfarkt hin. Jede hier abgebildete Q-Zacke für sich allein wäre nicht sehr auffallend (da sie nicht sehr tief und breit sind), aber die genannten drei Q-Zacken zusammen sind doch ein Hinweis auf einen alten inferioren Myokardinfarkt.

Bei einer steiltypischen Herzachse ist in den BWA ein relativ schneller R-Zuwachs zu erwarten. In diesem EKG fällt auf, daß der R-Zuwachs von V_1 bis V_3 sehr langsam ist. Möglicherweise (nicht absolut sicher) verbirgt sich hierhinter ein alter supraapikaler Vorderwandinfarkt.

In den Extremitätenableitungen handelt es sich bei der vierten Aktion um eine supraventrikuläre Extrasystole, man sieht die vorangehende P-Welle der T-Welle der dritten Aktion aufsitzend. Die T-Welle der dritten Aktion in den Extremitätenableitungen unterscheidet sich deutlich von den T-Wellen der beiden vorangegangenen Aktionen, man kann daraus mit Sicherheit rückschließen, daß hier eine P-Welle aufsitzt (vgl. EKG Nr. 14).

Die letzte Aktion in den Extremitätenableitungen ist zweifellos eine ventrikuläre Extrasystole, der QRS-Komplex ist stark verbreitert, es geht keine P-Welle voraus, die Erregungsrückbildung ist stark verändert.

Die letzte Aktion in den BWA ist eine supraventrikuläre Extrasystole; eine P-Welle ist deutlich zu erkennen, der QRS-Komplex ist schlank.

Ein definierbares intraventrikuläres Blockbild (Links- oder Rechtsschenkelblock) liegt nicht vor, dennoch ist der QRS-Komplex deutlich verbreitert, die Erregungsausbreitung in den Kammern ist durch den alten Infarkt (oder die alten Infarkte) verzögert.

Angaben zur Person:

Geschl. ♂ / 86 Jahre — 61 kg 170 cm

Kreatinin: 1,6 (n=0,4-1,3) mg/dl — Hypertonie: ☐ ja ☒ nein ☐ labile

Kalium: 3,7 (n=3,5-5,5) mmol/l — aktueller RR: 130/80 mmHg

Herzwirksame Medikamente: bis zur Einweisung 0,2mg/Tag - Digoxinspiegel 3,6ng/ml

Anamnese, Befunde: Niereninsuffizienz, leichte Herzinsuffizienz, Arteriosklerose

Auswertung:

Zeiten: P: 0,10 PQ: 0,16 QRS: 0,13 QT: ~0,35 sec Frequenz ~80 /min

Achsen: P: + 60 ° QRS: + 80 ° T: ~-60 ° (flach)

Hypertrophie-Indizes: Lewis: - 0,3 mV Sokolow: 2,5 mV

Q-Zacken in BWA: q V_2 - V_6

R-Zuwachs in BWA: ☐ regelmäßig ☒ langsam ☐ schnell ☐ abrupt in V___ ☐ R-Verlust von V___ bis V___

☐ Kein R-Zuwachs von V___ bis V___ ☐ R-Reduktion von V___ bis V___

R/S-Umschlagzone: zwischen V 3 und V 4 bei V___ ☐ bis V_6 nicht erreicht

S-Zacken in BWA: bis V 5: ☐ klein ☐ mittel ☒ groß Voltage: o.B.

Formveränderungen:

P: -

QRS: Q III aVF, q II

ST: muldenförmig gesenkt II III aVF V_6

T: flach positiv V_6

Beurteilung:

☐ regelmäßig ☒ unregelmäßig ☒ normfrequent

☒ Sinusrhythmus ☐ absolute Arrhythmie ☐ ☐ bradykard ☐ tachykard

Extrasystolie: SVES, VES

Intraatriale Leitungsstörungen: -

Überleitungsstörungen: -

Lagetyp: Steiltyp

Intraventrikuläre Leitungsstörung: deutliche intraventrikuläre Ausbreitungsverzögerung ohne typisches Blockbild bei

Infarkt: ~~altem inferiorem Myokardinfarkt, Verdacht auf~~

Hypertrophiezeichen: - alten Vorderwandinfarkt

Erregungsrückbildungsstörungen: deutliche, vom Digitalistyp, inferolateral

weitere Diagnosen: -

Hauptdiagnosen: Herzinfarkte, ES, intraventrikuläre Ausbreitungsstörung

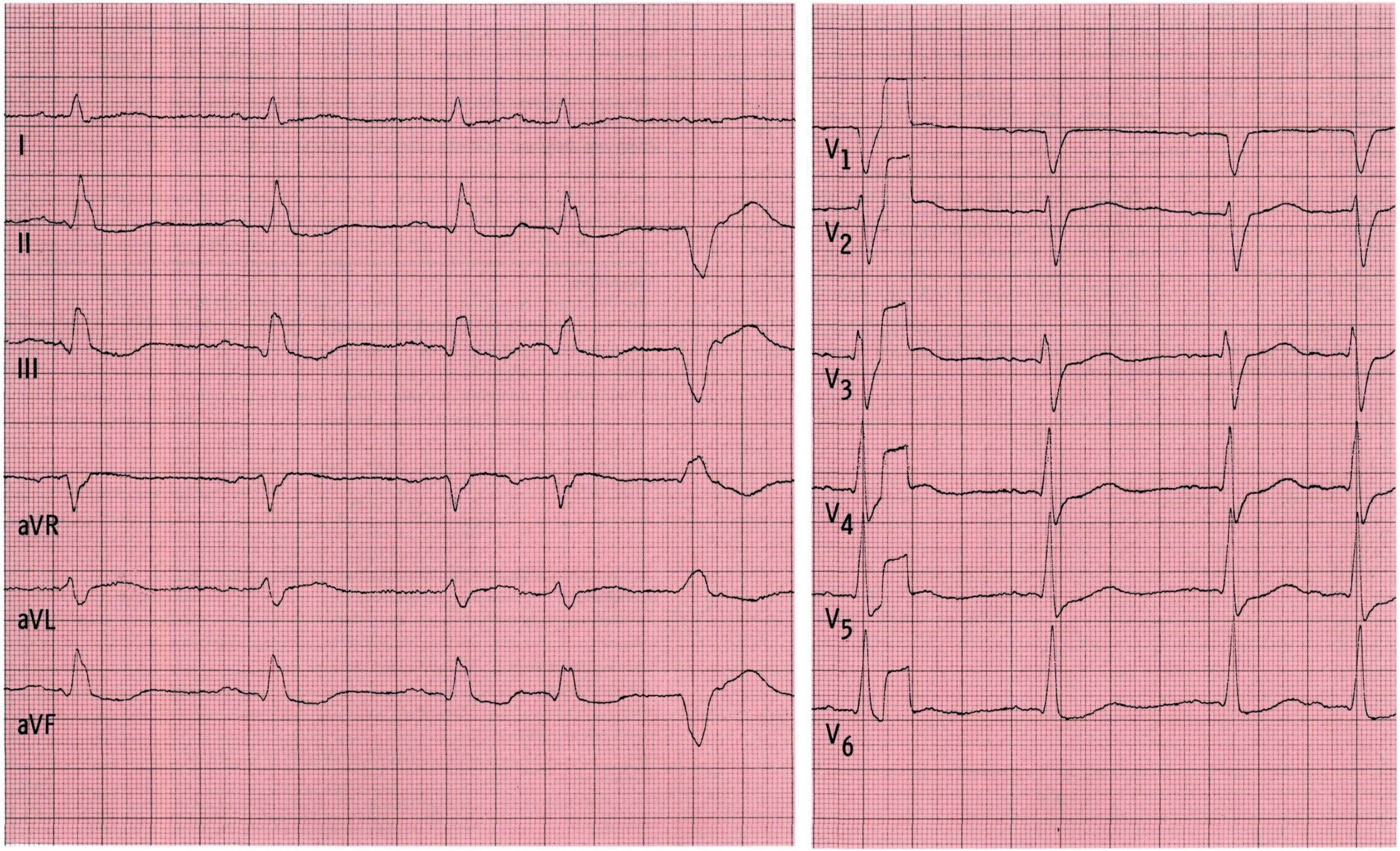
I
II
III
aVR
aVL
aVF
V1
V2
V3
V4
V5
V6

Bemerkungen

EKG Nr. 54

Die Abstände zwischen den „Normalaktionen" sind verschieden groß, P-Wellen sind nicht zu erkennen, es handelt sich um ein feines Vorhofflimmern.

Ein frischer inferiorer Myokardinfarkt ist mit Sicherheit zu erkennen, die ST-Strecken sind noch etwas angehoben in den Ableitungen II, III und aVF, die anschließenden T-Wellen andeutungsweise negativ (Ableitung II). Breite Q-Zacken sind in den genannten Ableitungen ebenfalls zu sehen. Es handelt sich um ein Stadium I–II, da die Entwicklung schon mehr zu Stadium II fortgeschritten ist, kann man auch Stadium (I–II)–II sagen.

In den Extremitätenableitungen sind in kurzer Folge aufeinander vier ventrikuläre Extrasystolen zu sehen, deren enorme Breite darauf hindeuten kann, daß ihr Erregungszentrum tief in den Ventrikeln liegt. In den BWA ist nur die erste Aktion einer derartigen Salve (abgeschnitten) abgebildet, ein Rechtsschenkelblock ist hier, wie auch in den Extremitätenableitungen, deutlich zu erkennen – das Zentrum dieser Aktionen liegt demnach im linken Ventrikel.

Spiegelbildlich zu den ST-Hebungen im inferioren Bereich sind im anterioren Bereich ST-Senkungen zu sehen.

Zum Lagetyp: Für einen Sagittaltyp (S_I-Q_{III}-Typ, der hier durchaus in Frage käme) fehlen die bis V_6 tief durchgehenden S-Zacken. Man muß diskutieren, ob es sich dennoch um einen Sagittaltyp handelt und ob das Fehlen der S-Zacken im Vorderwandlateralbereich eventuell eine andere Ursache hat (z.B. durch den beschriebenen Infarkt).

Eine antiarrhythmische Therapie wurde auf der Intensivstation mit Xylocain intravenös eingeleitet.

Angaben zur Person:

Geschl. ♀ / 66 Jahre — 87 kg — 172 cm

Kreatinin: 1,3 (n=0,4-1,3) mg/dl — Hypertonie: ☐ ja ☒ nein ☐ labile

Kalium: 4,1 (n=3,5-5,5) mmol/l — aktueller RR: 120/80 mmHg

Herzwirksame Medikamente: keine

Anamnese, Befunde: Schwere Angina-pectoris-Anfälle seit vier Tagen

Auswertung:

Zeiten: P: – PQ: – QRS: ~ 0,11 QT: ~ 0,34 sec — Supraventrikulärer Rhythmus: Frequenz ~ 70 /min

Achsen: P: – ° QRS: initial -20°, terminal +80 ° T: + 160 ° — Ventrikuläre Salve: ~170/min

Hypertrophie-Indizes: Lewis: – mV Sokolow: – mV

Q-Zacken in BWA: qV_6

R-Zuwachs in BWA: ☐ regelmäßig ☒ langsam ☐ schnell ☐ abrupt in V___ ☐ R-Verlust von V___ bis V___

☐ Kein R-Zuwachs von V___ bis V___ ☐ R-Reduktion von V___ bis V___

R/S-Umschlagzone: zwischen V 3 und V 4 bei V___ ☐ bis V_6 nicht erreicht

S-Zacken in BWA: bis V 6: ☒ klein ☐ mittel ☐ groß Voltage: o.B.

Formveränderungen: P: Flimmern

QRS: Q II III aVF

ST: ~~(V4) 0,25 mV gesenktem Abgang steil deszendierend~~ minimale horizontale Hebung III, aVF, II; von um max. V_3 - V_6, leicht horizontal gesenkt in I und aVL

T: präterminal tief negativ V_3 - V_6

Beurteilung: ☐ regelmäßig ☐ unregelmäßig ☒ normfrequent

☐ Sinusrhythmus ☒ absolute Arrhythmie ☒ Vorhofflimmern ☐ bradykard ☐ tachykard

Extrasystolie: Salve von VES mit RSB-Bild (Ursprung im LV)

Intraatriale Leitungsstörungen: Vorhofflimmern

Überleitungsstörungen: -

Lagetyp: Sagittaltyp ?

Intraventrikuläre Leitungsstörung: -

Infarkt: inferiorer Myokardinfarkt Stadium (I-II) - II

Hypertrophiezeichen: -

Erregungsrückbildungsstörungen: schwere, vom Außenschichtläsions- und -ischämietyp im inferioren Bereich, spiegelbildliche Veränderungen VW (I aVL), außerdem schwere vom Innenschichtläsionstyp und unspezifische VW apikal-lateral

weitere Diagnosen:

Hauptdiagnosen: Absolute Arrhythmie, VES-Salve, Myokardinfarkt, Erregungsrückbildungsstörungen

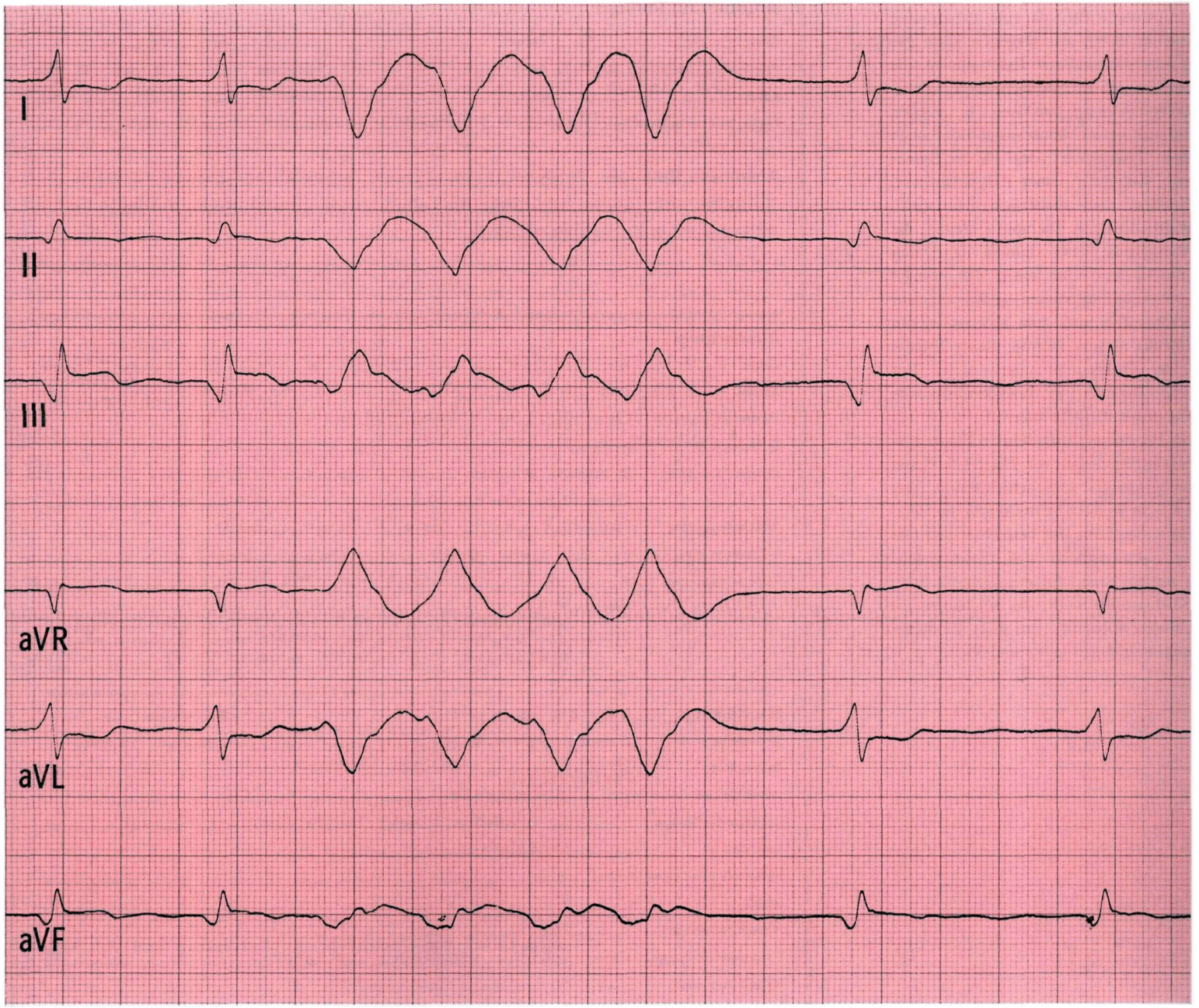
I
II
III
aVR
aVL
aVF

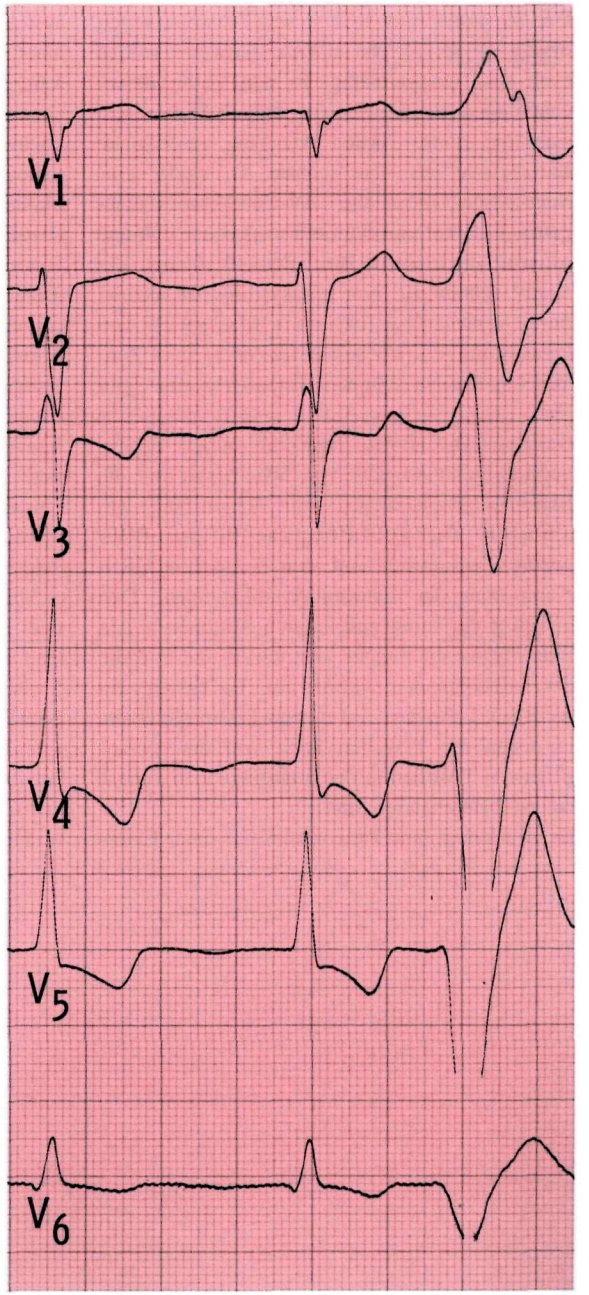
V1
V2
V3
V4
V5
V6

Bemerkungen

EKG Nr. 55

Der Sinusrhythmus scheint streckenweise regelmäßig zu sein (siehe BWA), zeitweise jedoch auch sehr unregelmäßig. In den Extremitätenableitungen (Schreibgeschwindigkeit 25 mm/sec) sieht die fünfte Aktion wie eine ventrikuläre Extrasystole aus. Die sechste ist wieder eine Sinusaktion (deutliche AV-Überleitungsverzögerung), daraufhin fällt die Sinusfrequenz ab und es setzt ein ventrikulärer Ersatzrhythmus, der relativ schnell ist, ein: parasystolischer akzelerierter ventrikulärer Rhythmus. Man spricht von Parasystolie, da nebeneinander (para) zwei Zentren mit ähnlich schneller Impulsfrequenz agieren.

Beachte: Die BWA sind mit einer Papiervorlaufgeschwindigkeit von 50 mm/sec und die Extremitätenableitungen mit 25 mm/sec geschrieben. Die QRS-Komplexe in den BWA gehören zusammen mit den *schlanken* QRS-Komplexen der Extremitätenableitungen! Den T-Wellen der supraventrikulären Aktionen in den Extremitätenableitungen sitzt jeweils die P-Welle der nachfolgenden Aktion auf. Es besteht ein AV-Block I. Grades (den Beweis liefern die BWA, in denen die P-Wellen noch von den vorangehenden T-Wellen in deren absteigenden Schenkel zu differenzieren sind).

Es ist wichtig, eine Parasystolie von einer Extrasystolie zu unterscheiden, da eine Parasystolie nicht therapiebedürftig ist. Dagegen kann bei sehr häufigen, ventrikulären Extrasystolen die Gefahr bestehen, daß sie eine tachykarde, ventrikuläre Rhythmusstörung auslösen. In solchen Fällen wird man neben membranstabilisierenden Maßnahmen (Ausgleich des Säure-Basen-Haushaltes, Korrektur einer Hypokaliämie, Sauerstoffzufuhr) noch zusätzlich eine spezifische antiarrhythmische Therapie einleiten, die bei der Parasystolie nicht sinnvoll ist. Durch Antiarrhythmika wird zum einen das primäre Erregungszentrum (Sinusknoten) gedämpft (mehr als ein tertiäres Zentrum), zum anderen wirken Antiarrhythmika negativ inotrop: Beide Effekte sind bei der Parasystolie unerwünscht. Der Einsatz von Digitalis als bradykardisierende Substanz ist ebenfalls nicht sinnvoll.

Beide in der Beurteilung aufgeführten Erregungsrückbildungsformen liegen vor. Die ST-Strecken sind eindeutig gesenkt: Innenschichtläsion. Versetzt man z. B. in V_5 die ST-Strecken in die Höhe der isoelektrischen Linie und betrachtet dann die T-Welle, so wird deutlich, daß diese gleichschenklig negativ sind: Außenschichtischämie. Bei der ST-Aszension in V_1 bis V_3 handelt es sich – zumindest teilweise – um spiegelbildliche Veränderungen zu denen in V_5 und V_6.

Angaben zur Person:

Geschl. ♂ / 47 Jahre — 63 kg — 172 cm

Kreatinin: 0,7 (n=0,4-1,3) mg/dl — Hypertonie: ☐ ja ☒ nein ☐ labile

Kalium: 3,8 (n=3,5-5,5) mmol/l — aktueller RR: 110/90 mmHg

Herzwirksame Medikamente: Digoxin 2 x 0,2 mg

Anamnese, Befunde: Schwerer Alkoholismus, echokardiographisch deutlich vergrößerter linker Ventrikel mit ubiquitärer Hypokinesie, Verdacht auf alkoholische Myokardiopathie

Auswertung:

Zeiten: P: 0,12 — PQ: ~ 0,34 — QRS: ~0,10 — QT: 0,22 sec — Sinus-Frequenz ~90 /min

Achsen: P: + 90 ° — QRS: + 70 ° — T: ~+ 90 ° — Ventrikelzentrum: ~80/'

Hypertrophie-Indizes: Lewis: - mV — Sokolow: 3,8 mV

Q-Zacken in BWA: q V_6

R-Zuwachs in BWA: ☒ regelmäßig ☒ langsam ☐ schnell ☐ abrupt in V___ ☐ R-Verlust von V___ bis V___

☐ Kein R-Zuwachs von V___ bis V___ ☐ R-Reduktion von V___ bis V___

R/S-Umschlagzone: zwischen V 4 und V 5 — bei V___ ☐ bis V_6 nicht erreicht

S-Zacken in BWA: bis V 5: ☐ klein ☒ mittel ☐ groß Voltage: hoch

Formveränderungen:

P: in II T-Wellen aufsitzend; in V_1 bis V_3 biphasisch

QRS: Q III

ST: vom gesenkten Abgang konvexbogig deszendierend in V_5 V_6; in V_5 um 0,2mV gesenkt

T: präterminal bis terminal negativ V_5 V_6

Beurteilung:

☐ regelmäßig ☒ unregelmäßig — ☒ normfrequent

☒ Sinusrhythmus + ☐ absolute Arrhythmie — ☒ parasystolischer akzelerierter ventrikulärer Rhythmus — ☐ bradykard ☐ tachykard

Extrasystolie: VES = Parasystolen

Intraatriale Leitungsstörungen: p - mitrale

Überleitungsstörungen: I. Grades mit sehr langer Überleitungszeit

Lagetyp: Steiltyp

Intraventrikuläre Leitungsstörung: -

Infarkt: -

Hypertrophiezeichen: LVH

Erregungsrückbildungsstörungen: deutliche, vom Innenschichtläsionstyp und vom Außenschichtischämietyp, VW lateral

weitere Diagnosen: -

Hauptdiagnosen: Parasystolie, LVH, AV-Block I, Erregungsrückbildungsstörungen

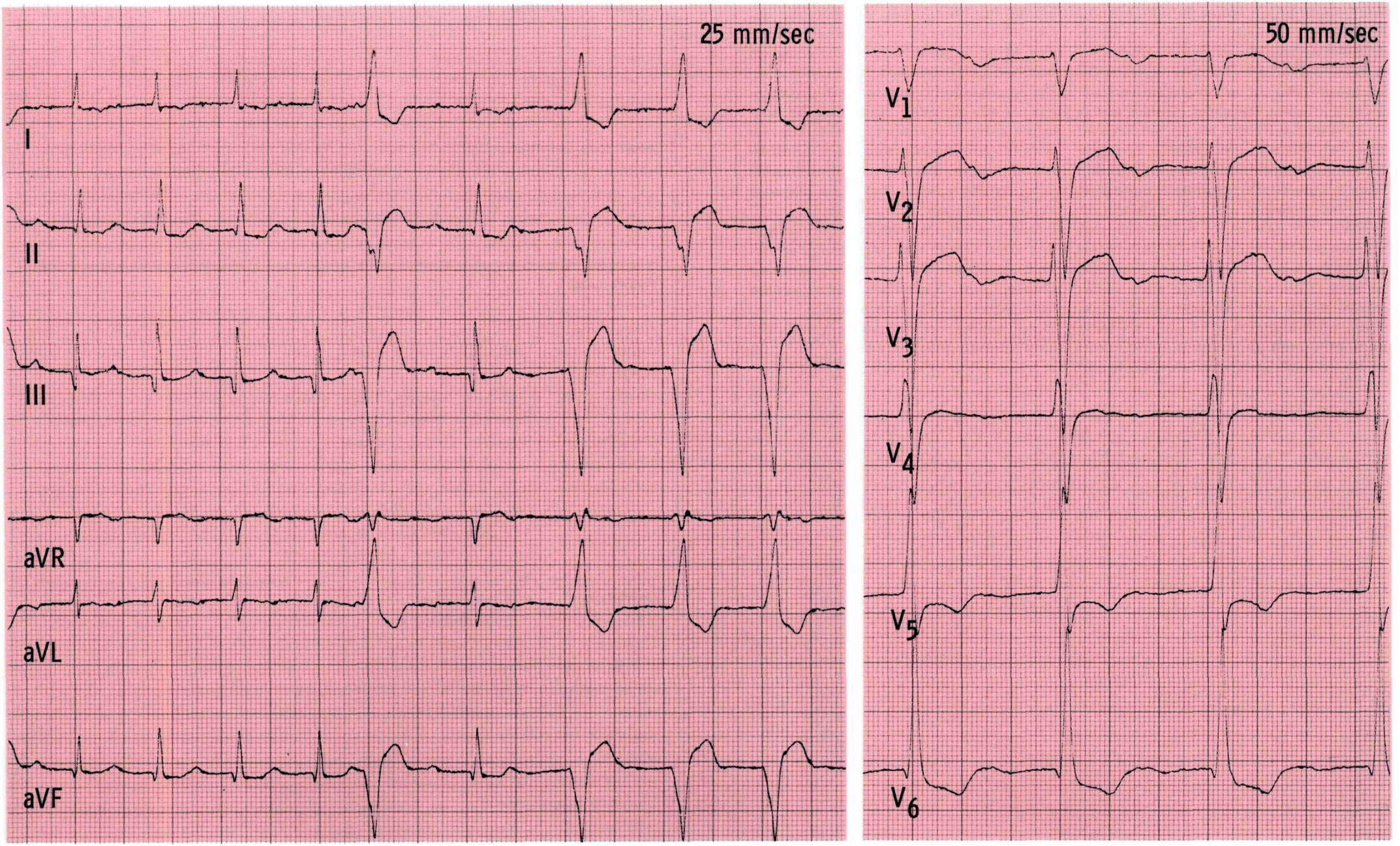
25 mm/sec
I
II
III
aVR
aVL
aVF
50 mm/sec
V1
V2
V3
V4
V5
V6

Bemerkungen

EKG Nr. 56

Schrittmacher-EKGs sind schon auf den ersten Blick leicht zu erkennen. Fast senkrecht laufenden Strichen (Schrittmacherimpulsen) folgen verbreiterte, deformierte Kammerkomplexe. Die Erregungsrückbildung ist entsprechend der veränderten Erregungsausbreitung ebenfalls gestört. Im vorliegenden Beispiel hat der Schrittmacher ganz die Führung übernommen, herzeigeninduzierte Aktionen kommen nicht vor. Man sieht lediglich in regelmäßigem Abstand voneinander mit einer Frequenz von 65 Aktionen/min P-Wellen. Um diese sicher zu erkennen, muß man sich in diesem Fall die ST-T-Strecken genau ansehen: In der ersten Aktion ist die P-Welle kurz vor dem Gipfel der T-Welle zu sehen, in der zweiten Aktion direkt auf dem Gipfel, in der dritten Aktion kurz nach dem Gipfel der T-Welle. Keine supraventrikuläre Erregung (P-Welle) wird zu den Ventrikeln übergeleitet. Entweder handelt es sich um einen totalen AV-Block oder das Überleitungssystem ist noch teilweise refraktär: Hier ist zur genauen Rhythmusbeurteilung ein langer Streifen erforderlich.

Die Schrittmacherfrequenz beträgt 70 Aktionen/min, ist also nur wenig schneller als die herzeigene (Sinus-)Frequenz. Es handelt sich um einen 1-Kammer-Schrittmacher, der ventrikulär stimuliert, also um einen VVI-Schrittmacher (VVI bedeutet sowohl Stimulations- als auch Detektorfunktion auf Ventrikelebene).

Liegen geordnete Vorhofaktionen vor, so wird man einen Schrittmacher implantieren, der sowohl auf Vorhof- als auch auf Ventrikelebene Detektor- und Stimulationsfunktion ausüben kann, also einen DDD-Schrittmacher.

In dem vorliegenden Fall war die Vorhofsonde nicht zu plazieren (relativ selten).

Angaben zur Person:

Geschl. ♂ / 70 Jahre — 78 kg — 176 cm

Kreatinin: 1,1 (n=0,4-1,3 mg/dl — Hypertonie: ☐ ja ☒ nein ☐ labile

Kalium: 4,2 (n=3,5-5,5) mmol/l — aktueller RR: 140/90 mmHg

Herzwirksame Medikamente: keine

Anamnese, Befunde: Eingewiesen in die chirurgische Abteilung wegen bei Sturz zugezogener Platzwunde am Kopf. Im EKG AV-Block III; ventrikulärer Ersatzrhythmus 36/'. Am selben Tag Schrittmacherimplantation

Auswertung:

Zeiten: P:___ PQ:___ QRS:___ QT:___ sec — SM-Frequenz 70 /min

Achsen: P:___° QRS:___° T:___° — Vorhoffrequenz: 65/min

Hypertrophie-Indizes: ~~Lewis~~:___ mV ~~Sokolow~~:___ mV

Q-Zacken in BWA:

R-Zuwachs in BWA: ☐ regelmäßig ☐ langsam ☐ schnell ☐ abrupt in V___ ☐ R-Verlust von V___ bis V___ ☐ Kein R-Zuwachs von V___ bis V___ ☐ R-Reduktion von V___ bis V___

R/S-Umschlagzone: zwischen V___ und V___ bei V___ ☐ bis V_6 nicht erreicht

S-Zacken in BWA: bis V___: ☐ klein ☐ mittel ☐ groß Voltage: o.B.

Formveränderungen: P: Jedem Schrittmacher-Impuls folgt ein verbreiterter QRS: und deformierter QRS-Komplex. P-Wellen sind ST: gelegentlich zu sehen, sie ziehen jedoch keine T: "eigenen" Kammerkomplexe nach sich.

Beurteilung: ☒ regelmäßig ☐ unregelmäßig — ☒ normfrequent

☐ Sinusrhythmus ☐ absolute Arrhythmie ☒ Schrittmacher-Rhythmus — ☐ bradykard ☐ tachykard

Extrasystolie:

Intraatriale Leitungsstörungen:

Überleitungsstörungen: keine herzeigenen Kammeraktionen

Lagetyp:

Intraventrikuläre Leitungsstörung:

Infarkt:

Hypertrophiezeichen:

Erregungsrückbildungsstörungen:

weitere Diagnosen:

Hauptdiagnosen: SM-EKG

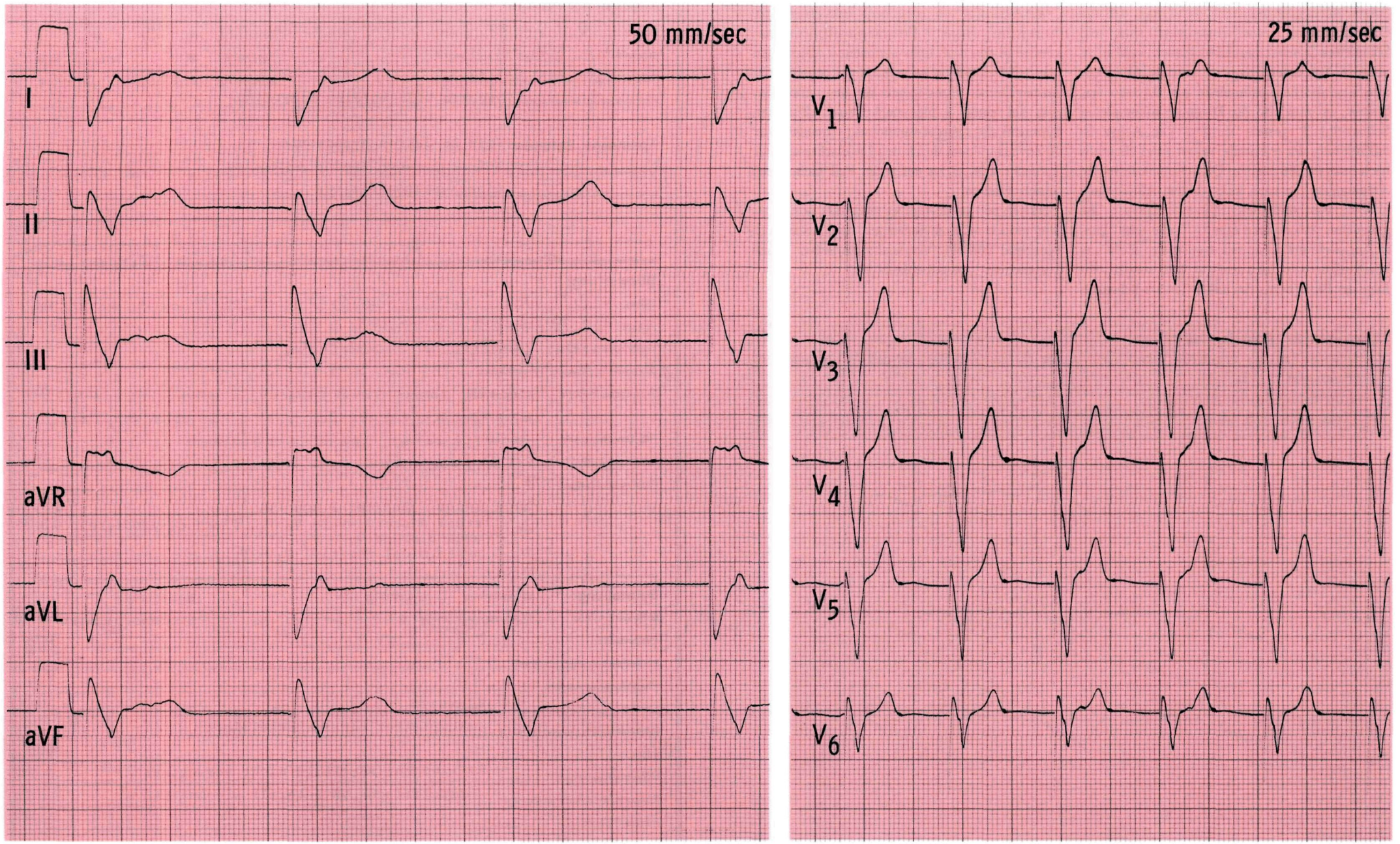
50 mm/sec
I
II
III
aVR
aVL
aVF
25 mm/sec
V1
V2
V3
V4
V5
V6

Bemerkungen

EKG Nr. 57

Schon auf den ersten Blick sieht man, daß die QRS-Komplexe etwas verbreitert sind, ein komplettes Schenkelblockbild jedoch wohl nicht vorliegt. Bei einer Frequenz von 84 Aktionen/min sind die QRS-Komplexe mit 0,10 sec verbreitert, es muß also die Diagnose inkompletter Schenkelblock gestellt werden. Die Achse ist linkstypisch, der terminale Vektor zeigt ebenfalls nach links (große positive QRS-Komplexe in den Ableitungen, die nach links zeigen, Ableitungen I, aVL, V_6). Außerdem fällt auf, daß vor den genannten Ableitungen eine Q-Zacke fehlt. Dies ist nur so zu erklären, daß das Septum nicht wie gewöhnlich von links nach rechts, sondern infolge der Blockierung des linken Tawara-Schenkels „falsch herum" von rechts nach links erregt wird. Außerdem liegen Erregungsrückbildungsstörungen in den nach links gerichteten Ableitungen vor (ST-Deszension zu präterminal negativem T, unspezifische Erregungsrückbildungsstörungen) wie bei einem Linksschenkelblock. Ein alter, supraapikaler Vorderwandinfarkt (mangelhafter R-Zuwachs) kann durch den Linksschenkelblock verdeckt sein, er ist auf jeden Fall nicht sicher auszuschließen.

Beide Hypertrophie-Indizes sind stark positiv, sie sind jedoch nicht zu verwerten, da ein Schenkelblockbild vorliegt. Vergleiche EKG Nr. 18 mit komplettem Linksschenkelblock.

Inkompletter Linksschenkelblock:
- fehlender initialer (septaler) Vektor nach rechts (keine Q-Zacken in den linksgerichteten Ableitungen I, aVL, V_6)
- verbreiterter QRS-Komplex

vgl. grauer Kasten S. 18

Angaben zur Person:

Geschl. ♀ / 82 Jahre — 64 kg — 162 cm

Kreatinin: 1,0 (n=0,4-1,3) mg/dl — Hypertonie: ☒ ja ☐ nein ☐ labile

Kalium: 4,0 (n=3,5-5,5) mmol/l — aktueller RR: 190/100 mmHg

Herzwirksame Medikamente: Digoxin 0,25 mg/die, Diuretika

Anamnese, Befunde:

Seit 25 Jahren Hypertonie.
Aufnahme wegen Angina pectoris,
Linksherzinsuffizienz

Auswertung:

Zeiten: P: 0,11 PQ: 0,16 QRS: 0,10 QT: ~0,36 sec Frequenz 84 /min

Achsen: P: + 50 ° QRS: - 10 ° T: + 140 °

Hypertrophie-Indizes: Lewis: 2,9 mV Sokolow: ~5,4 mV

Q-Zacken in BWA: keine

R-Zuwachs in BWA: ☐ regelmäßig ☐ langsam ☐ schnell ☐ abrupt in V____ ☐ R-Verlust von V____ bis V____
☒ Kein R-Zuwachs von V 1 bis V 3 ☐ R-Reduktion von V____ bis V____

R/S-Umschlagzone: zwischen V 3 und V 4 bei V____ ☐ bis V_6 nicht erreicht

S-Zacken in BWA: bis V 4: ☒ klein ☐ mittel ☐ groß Voltage: o.B.

Formveränderungen:
P: -
QRS: keine Q-Zacken: I und aVL
ST: steil deszendierend V_5 V_6, flach deszendierend V_4, aszendierend V_1 - V_3
T: präterminal negativ V_4 - V_6

Beurteilung:

☒ regelmäßig ☐ unregelmäßig ☒ normfrequent

☒ Sinusrhythmus ☐ absolute Arrhythmie ☐ ☐ bradykard ☐ tachykard

Extrasystolie: -

Intraatriale Leitungsstörungen: -

Überleitungsstörungen: -

Lagetyp: Linkstyp

Intraventrikuläre Leitungsstörung: inkompletter Linksschenkelblock

Infarkt: -

Hypertrophiezeichen: Indizes bei Blockbild nicht verwertbar

Erregungsrückbildungsstörungen: (unspezifische VW lateral) wie bei LSB

weitere Diagnosen: -

Hauptdiagnosen: inkompletter Linksschenkelblock

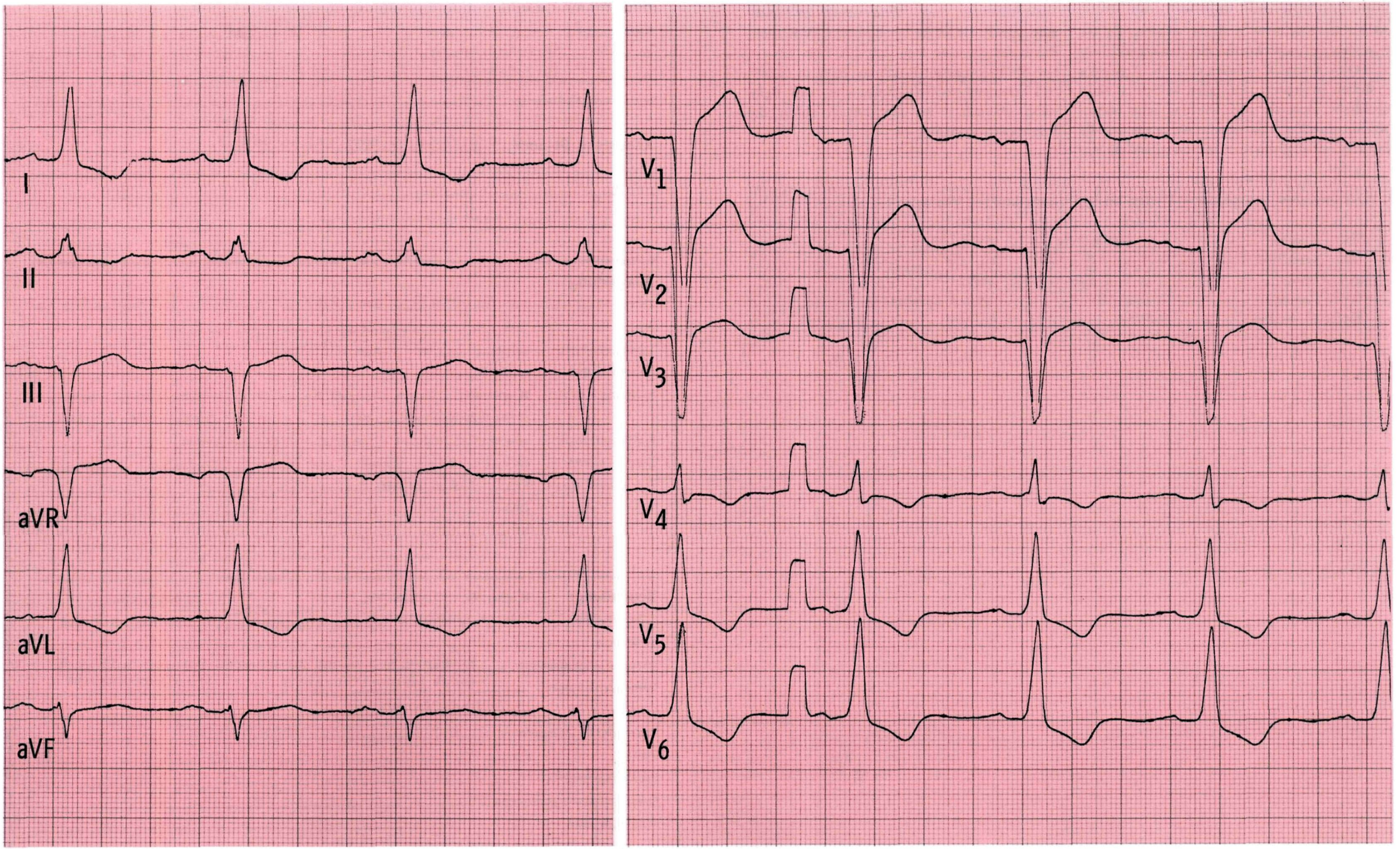
I
II
III
aVR
aVL
aVF
V1
V2
V3
V4
V5
V6

Bemerkungen

EKG Nr. 58

Differentialdiagnostisch muß an einen oberen AV-Knoten-Rhythmus gedacht werden, da die P-Wellen bei sehr kurzer Überleitungszeit vor dem QRS-Komplex zu sehen sind. Die Achse der P-Wellen ist jedoch nicht sehr weit nach links überdreht, nicht so weit, wie das beim oberen AV-Knoten-Rhythmus üblich ist, auch ist die PQ-Zeit mit 0,12 bis 0,13 sec für einen unteren Vorhofrhythmus bzw. Sinus-coronarius-Rhythmus typisch, sie ist für einen oberen AV-Knoten-Rhythmus etwas zu lang (vgl. EKG Nr. 12).
Der Sinus-coronarius-Rhythmus hatte in diesem Fall keine pathologische Bedeutung, unter Belastung übernahm der Sinusknoten sofort die Schrittmacherfunktion.

PQ-Zeiten und Achsen der P-Wellen bei supraventrikulären Rhythmen:

	PQ-Zeit	Achse P
– Sinusrhythmus:	frequenzabhängig	normal
– Sinus coronarius/Vorhof	0,13 sec	ca. –30°
– LGL-Syndrom:	0,10–0,12 sec	normal
– WPW-Syndrom:	0,10 sec	normal, Deltawelle
– oberer AV-Knoten:	0,10 sec	ca. –90°

Angaben zur Person:

Geschl. ♀ / 29 Jahre — 54 kg — 170 cm

Kreatinin: 0,7 (n=0,4-1,3) mg/dl — Hypertonie: ☐ ja ☒ nein ☐ labile

Kalium: 4,1 (n=3,5-5,5) mmol/l — aktueller RR: 120/70 mmHg

Herzwirksame Medikamente: keine

Anamnese, Befunde: Ureterstein, Herz und Lunge o.B.

Auswertung:

Zeiten: P: 0,10 PQ: 0,12-0,13 QRS: 0,08 QT: 0,35 sec Frequenz 68 /min

Achsen: P: - 30 ° QRS: + 50 ° T: 0 °

Hypertrophie-Indizes: Lewis: - mV Sokolow: 3,2 mV

Q-Zacken in BWA: q V_5 V_6

R-Zuwachs in BWA: ☒ regelmäßig ☐ langsam ☐ schnell ☐ abrupt in V____ ☐ R-Verlust von V____ bis V____

☐ Kein R-Zuwachs von V____ bis V____ ☐ R-Reduktion von V____ bis V____

R/S-Umschlagzone: zwischen V 2 und V 3 bei V____ ☐ bis V_6 nicht erreicht

S-Zacken in BWA: bis V 5: ☒ klein ☐ mittel ☐ groß Voltage: o.B.

Formveränderungen: P: siehe Achse P

QRS: -

ST: -

T: -

Beurteilung: ☒ regelmäßig ☐ unregelmäßig ☒ normfrequent

☐ Sinusrhythmus ☐ absolute Arrhythmie ☒ Vorhof- bzw. Sinus-coronarius-Rhythmus ☐ bradykard ☐ tachykard

Extrasystolie: -

Intraatriale Leitungsstörungen: Erregung von einem im unteren Bereich gelegenen Vorhofzentrum

Überleitungsstörungen: kurze Überleitungszeit

Lagetyp: Indifferenztyp

Intraventrikuläre Leitungsstörung: -

Infarkt: -

Hypertrophiezeichen: -

Erregungsrückbildungsstörungen: -

weitere Diagnosen: -

Hauptdiagnosen: Vorhofrhythmus / Sinus-coronarius-Rhythmus

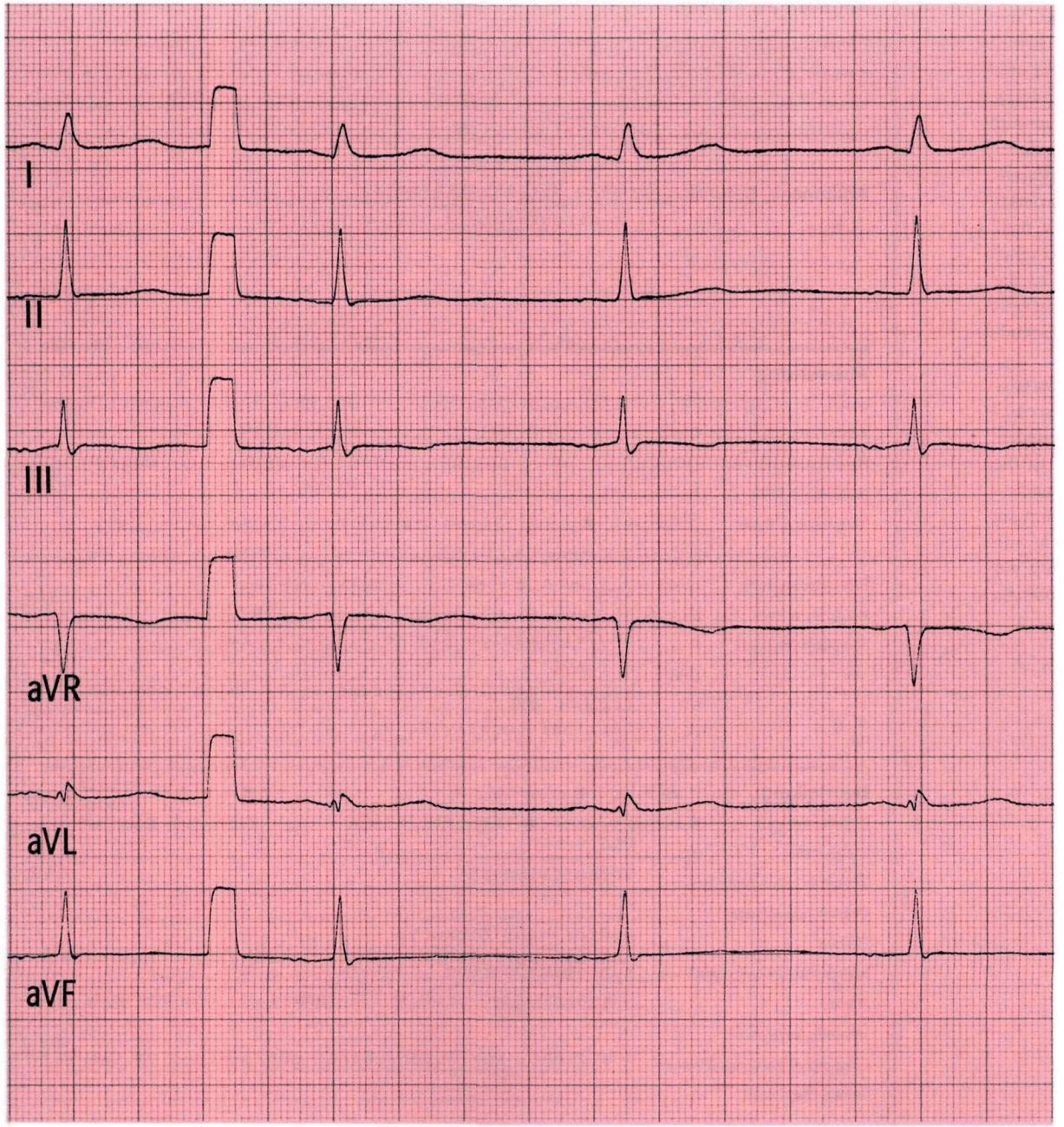
I
II
III
aVR
aVL
aVF

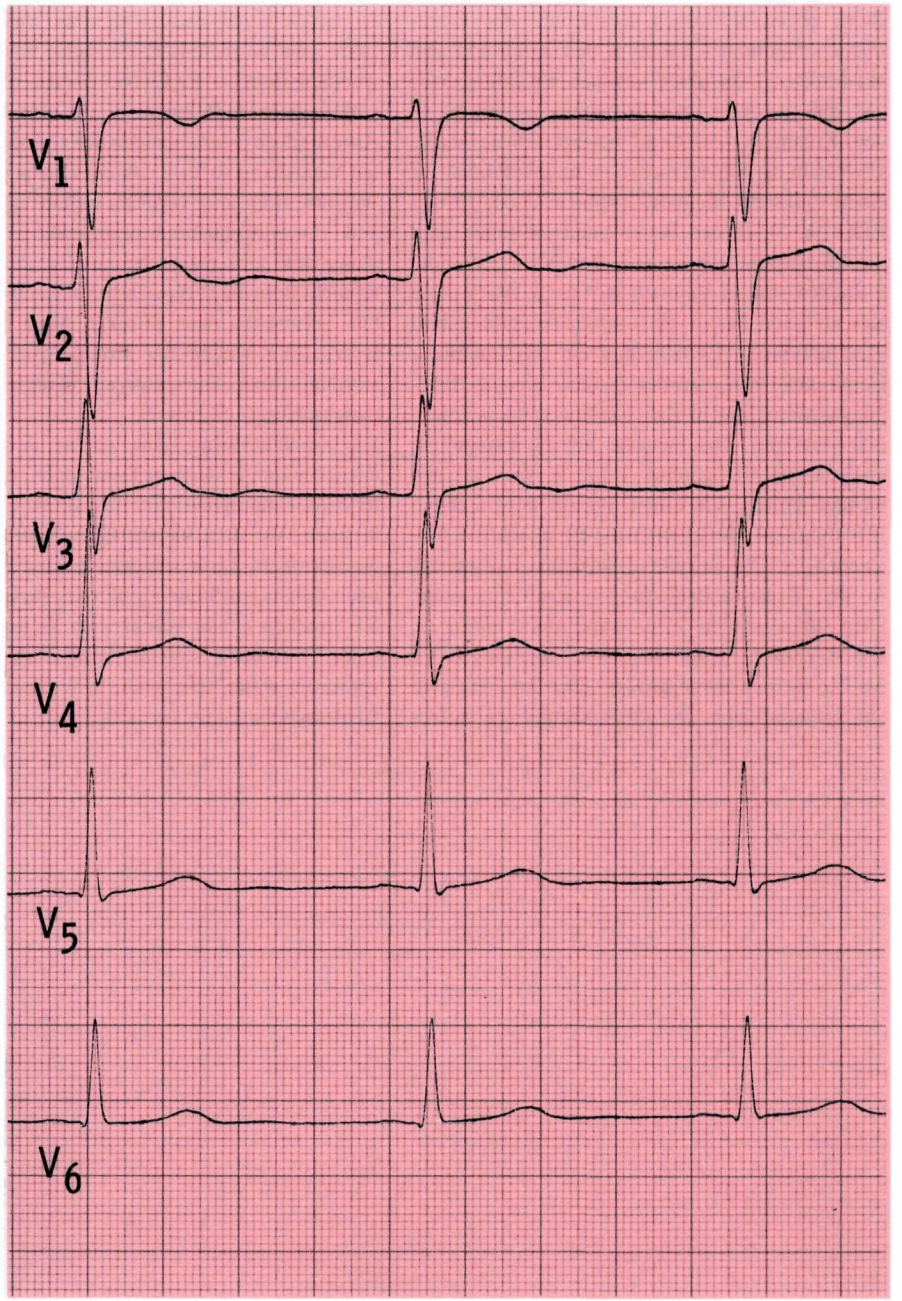
V1
V2
V3
V4
V5
V6

Bemerkungen

EKG Nr. 59

Beim ersten flüchtigen Betrachten der Extremitätenableitungen hat man den Eindruck, daß ein Linksschenkelblock vorliegt. Es fällt jedoch auf, daß die Achse der Erregungsausbreitung in den Kammern –50 Grad beträgt. Diese starke Überdrehung der Herzachse ist ungewöhnlich für einen Linksschenkelblock (vgl. EKG Nr. 18 und EKG Nr. 5). In den Brustwandableitungen liegt die RS-Umschlagszone zwischen V_5 und V_6, die S-Zacken sind in V_6 noch sehr groß. Auch diese Konstellation ist für ein Linksschenkelblockbild ganz untypisch. Es liegt hier ein linksanteriorer Hemiblock vor, darüber hinaus ist die Erregungsausbreitung in den Kammern noch erheblich verzögert. Die Ursache für die Erregungsausbreitungsverzögerung kann – wie in den meisten Fällen – in einem Infarkt liegen, durch den möglicherweise auch dieses Blockbild entstanden ist. Der auffallend langsame R-Zuwachs in den Brustwandableitungen kann für einen alten supraapikalen Vorderwandinfarkt sprechen. Die R-Zacken in den Brustwandableitungen V_1 bis V_4 werden zwar größer, aber im Vergleich zur Gesamtfläche des QRS-Komplexes nimmt die Größe der R-Zacken nicht zu (vgl. EKG mit LAH und normalem R-Zuwachs in den Brustwandableitungen EKG Nr. 3, 10, 45 und mit pathologischem R-Zuwachs EKG Nr. 77 und 93). Aufgrund des vorliegenden EKG kann man nur die Vermutung äußern, daß ein alter supraapikaler Vorderwandinfarkt vorliegt, da bei einer derartigen Erregungsausbreitungsstörung die Infarktdiagnostik sehr erschwert ist. Der ST-T-Verlauf ist nicht unbedingt typisch für einen Infarkt (oder ein Aneurysma nach Infarkt). Auch hier ist die Beurteilung wegen der Erregungsausbreitungsstörung (und konsekutiver Erregungsrückbildungsstörung) erschwert.

Die isoelektrische Linie ist in den Extremitätenableitungen schwer festzulegen, da die elektrischen Kammeraktionen fast direkt aneinandergrenzen. Vor dem vierten QRS-Komplex ist die isoelektrische Linie dagegen gut zu erkennen – nach derartigen Stellen muß man suchen, um die ST-Strecken genau beschreiben zu können. Von einer ST-Hebung oder -Senkung kann man ja nur sprechen, wenn man weiß, in welcher Höhe die isoelektrische Linie verläuft.

Angaben zur Person:

Geschl. ♂ / 72 Jahre — 90,8 kg — 182 cm

Kreatinin: 1,9 (n=0,4-1,3) mg/dl — Hypertonie: ☐ ja ☒ nein ☐ labile

Kalium: 4,1 (n=3,5-5,5) mmol/l — aktueller RR: 140/90 mmHg

Herzwirksame Medikamente: Digoxin 1 x 0,1 mg

Anamnese, Befunde: Globale Herzinsuffizienz, Niereninsuffizienz bei Urolithiasis

Auswertung:

Zeiten: P: – PQ: – QRS: 0,14 QT: ~ 0,34 sec Frequenz 90-135 /min

Achsen: P: – ° QRS: – 50 ° T: + 150 °

Hypertrophie-Indizes: Lewis: – mV Sokolow: – mV nicht verwertbar wegen Blockbildes

Q-Zacken in BWA: –

R-Zuwachs in BWA: ☐ regelmäßig ☒ langsam ☐ schnell ☐ abrupt in V___ ☐ R-Verlust von V___ bis V___

☐ Kein R-Zuwachs von V1 bis V3 ☐ R-Reduktion von V___ bis V___

R/S-Umschlagzone: zwischen V5 und V6 bei V___ ☐ bis V_6 nicht erreicht

S-Zacken in BWA: bis V6: ☐ klein ☐ mittel ☒ groß Voltage: o.B.

Formveränderungen:

P: ungleichmäßige flache Flimmerwellen

QRS: q I aVL

ST: konvexbogig deszendierend V_5 V_6 leicht gehoben in III und aVF

T: terminal negativ V_5 V_6

Beurteilung: ☐ regelmäßig ☒ unregelmäßig ☒ normfrequent stark wechselnd

☐ Sinusrhythmus ☒ absolute Arrhythmie ☒ Vorhofflimmern ☐ bradykard ☒ tachykard

Extrasystolie: VES

Intraatriale Leitungsstörungen: Vorhofflimmern

Überleitungsstörungen: –

Lagetyp: überdrehter Linkstyp

Intraventrikuläre Leitungsstörung: LAH mit sehr starker intraventrikulärer Ausbreitungsverzögerung

Infarkt: supraapikaler, Stadium III kann durch LAH verdeckt sein

Hypertrophiezeichen: –

Erregungsrückbildungsstörungen: deutliche, vom Außenschichtischämietyp, VW lateral

weitere Diagnosen: –

Hauptdiagnosen: abs. Arrhythmie, LAH, VES, Erregungsrückbildungsstörung

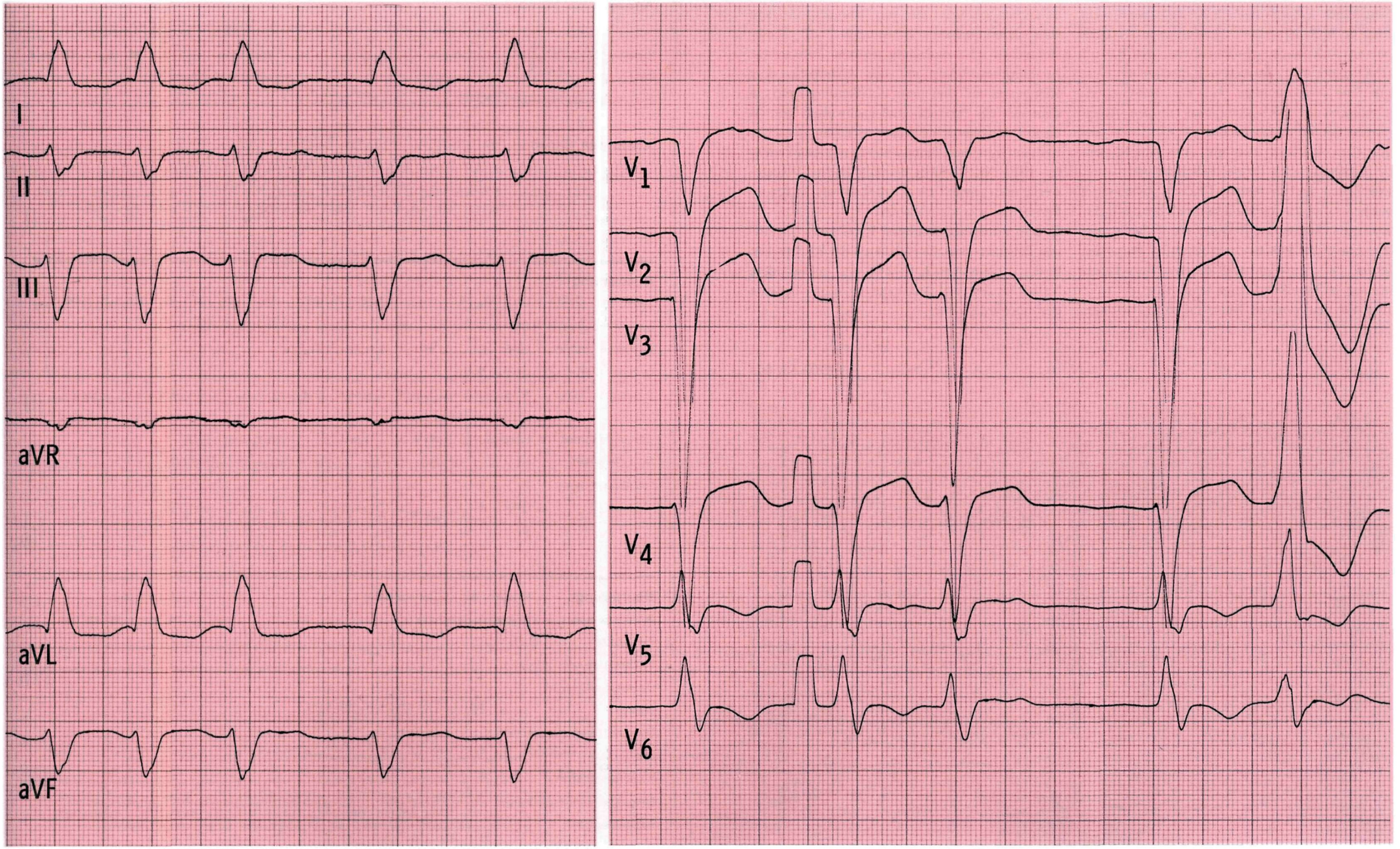
I
II
III
aVR
aVL
aVF
V1
V2
V3
V4
V5
V6

Bemerkungen

EKG Nr. 60

Gegenüber dem Vergleichsbefund zu diesem EKG (s. EKG Nr. 50) ist die Voltage in den peripheren Ableitungen (Frontalebene) mit 0,9 mV relativ niedrig. Es handelt sich hier jedoch nicht um eine Niedervoltage, bei der die Gesamtamplitude des QRS-Komplexes in den Ableitungen der Frontalebene 0,6 mV nicht übersteigen darf. Es liegt also nur eine Amplitudenverminderung zum Vergleichsbefund vor.

Die Zeiten sind in diesem EKG in Ableitung I ausgemessen, da sich in diesem Fall bei der linkstypischen Achse der P-Welle die P-Welle und damit auch die PQ-Zeit am sichersten abgrenzen lassen. Die Zeitwerte sind für eine Tachykardie normal (s. Tabelle vorderer Umschlag).

Erst auf den zweiten Blick fallen die leichten ST-Hebungen bzw. die von erhöhtem Abgang starr aszendierenden ST-Strecken auf. Dieser Befund ist sehr verdächtig für eine Perikarditis. In Zusammenschau mit der Anamnese, dem Röntgenbefund und dem Echokardiogramm, in dem sich der Perikarderguß nachweisen läßt, ist diese Diagnose sicher. Auch in Zusammenschau mit dem Vergleichsbefund von demselben Patienten EKG Nr. 50 (dort deutlich höhere Voltagewerte und keine Tachykardie) ist die Diagnose Pericarditis exsudativa sicher.

In dem **unten abgebildeten EKG** eines 53jährigen Patienten sind die Hebungen der ST-Strecken in den Ableitungen I, II, aVF und insbesondere V_4 bis V_6 sehr viel deutlicher, auch hier lag eine Perimyokarditis vor.

EKG Nr. 60a

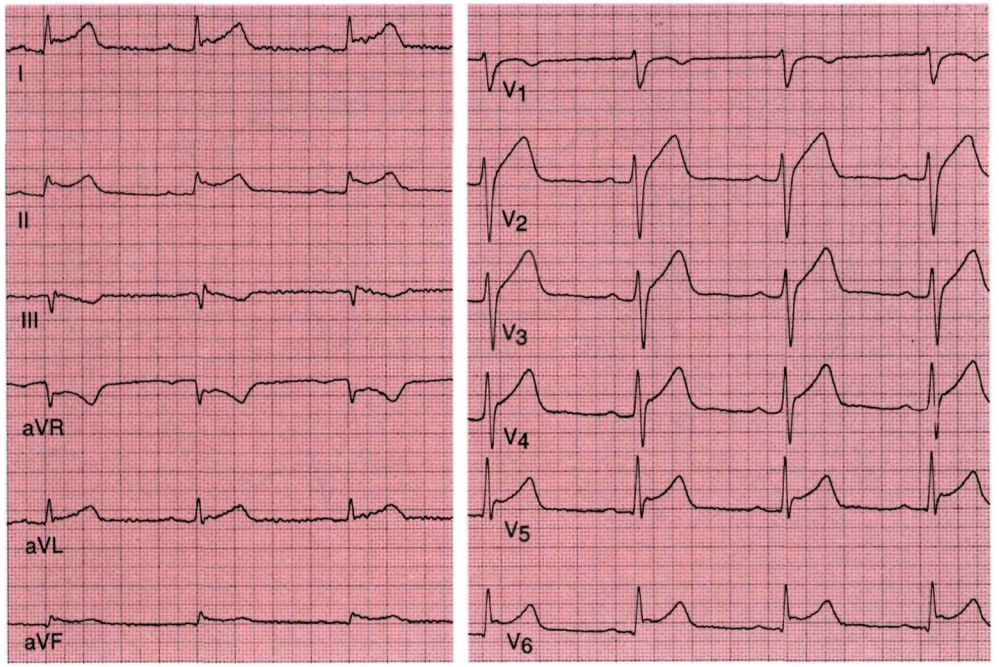

Angaben zur Person:

Geschl. ♂ / 17 Jahre — 70,6 kg — 177 cm

Kreatinin: 1,2 (n=0,4-1,3) mg/dl — Hypertonie: ☐ ja ☒ nein ☐ labile

Kalium: 4,6 (n=3,5-5,5) mmol/l — aktueller RR: 130/70 mmHg

Herzwirksame Medikamente: keine

Anamnese, Befunde: Mit sieben Jahren Gelenkrheumatismus.
Seit zwei Wochen intrathorakale Schmerzen.
Deutliche Verbreiterung des Herzens.
Vgl. EKG-Befund zwei Monate später: EKG Nr. 50

Auswertung:

Zeiten: P: 0,09 PQ: 0,14 QRS: 0,09 QT: 0,32 sec Frequenz 105 /min

Achsen: P: - 10 ° QRS: + 30 ° T: + 40 °

Hypertrophie-Indizes: Lewis: - mV Sokolow: - mV

Q-Zacken in BWA: q V_5 V_6

R-Zuwachs in BWA: ☒ regelmäßig ☐ langsam ☐ schnell ☐ abrupt in V____ ☐ R-Verlust von V____ bis V____
☐ Kein R-Zuwachs von V____ bis V____ ☐ R-Reduktion von V____ bis V____

R/S-Umschlagzone: zwischen V____ und V____ bei V 3 ☐ bis V_6 nicht erreicht

S-Zacken in BWA: bis V 5: ☒ klein ☐ mittel ☐ groß Voltage: periphere: 0,8-0,9 mV; proximale: 1,8 mV

Formveränderungen:
P: -
QRS: -
ST: von leicht überhöhtem Abgang flach aszendierend: I, II, aVF, V_2-V_6
T: mit ST-Hebung/Aszension verschmolzen

Beurteilung:

☒ regelmäßig ☐ unregelmäßig ☐ normfrequent
☒ Sinusrhythmus ☐ absolute Arrhythmie ☐ ☐ bradykard ☒ tachykard

Extrasystolie: -
Intraatriale Leitungsstörungen: -
Überleitungsstörungen: -
Lagetyp: Indifferenz-Linkstyp
Intraventrikuläre Leitungsstörung: -
Infarkt: -
Hypertrophiezeichen: -
Erregungsrückbildungsstörungen: geringgradige, vom Außenschichtläsionstyp im inferioren und im VW Supraapikal-lateral-Bereich; außerdem ~~Voltageminderung im Vergleich zum Vorbefund~~ EKG Nr. 50
weitere Diagnosen:

Hauptdiagnosen: in Zusammenschau mit Vergleichsbefund: Verdacht auf Pericarditis exsudativa (s. EKG Nr. 50)

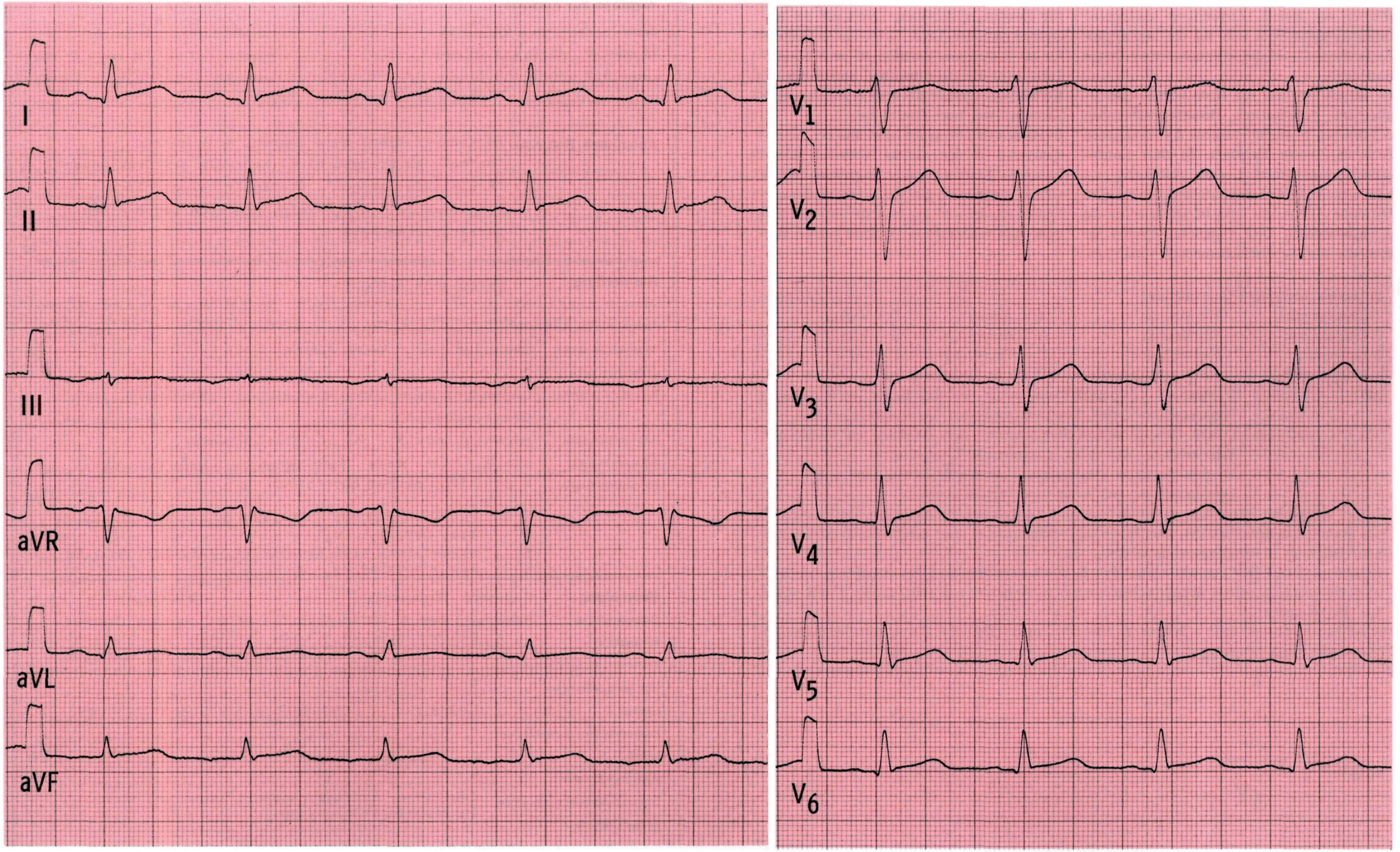
I
II
III
aVR
aVL
aVF
V1
V2
V3
V4
V5
V6

Bemerkungen

EKG Nr. 61

Die in der Rubrik Auswertung angegebene Beschreibung bezieht sich auf die herzeigenen Aktionen, nicht auf die schrittmacherinduzierten Aktionen.

Es handelt sich hier um einen normal funktionierenden ventrikulären Bedarfsschrittmacher, der aussetzt, wenn die Frequenz der herzeigenen Aktionen 70/min übersteigt. Zu einer Kombinationssystole kommt es, wenn gleichzeitig eine herzeigene und eine Schrittmacheraktion einsetzt. Die dritte Aktion von links ist schmaler als die vorangegangenen QRS-Komplexe, obwohl ihr ebenfalls ein Schrittmacherimpuls vorausgeht.

Die Erregungsrückbildung ähnelt der der herzeigenen Aktionen. Diese Konstellation (Kriterien für ein herzeigenes Zentrum als auch für einen künstlichen Herzschrittmacher) spricht für eine Kombinationssystole, das heißt eine Erregung der Kammern von zwei Zentren aus.

Es handelt sich um einen Schrittmacher mit einer transvenös in den rechten Ventrikel gelegten Elektrode. Kommt keine herzeigene ventrikuläre Aktion zustande, so gibt der Schrittmacher einen Impuls ab, der von der Batterie über die Elektrode zum ventrikulären Myokard geleitet wird.

Schrittmachertypen (Nomenklatur)

1. Stimulationsort	V = Ventrikel	A = Atrium	D = V+A
2. Detektionsort	V = Ventrikel	A = Atrium	D = V+A
3. Betriebsart	I = Inhibition	T = Triggerung	D = I+T
4. Programmierbarkeit	P = programmierbar	M = multiprogrammierbar	

z.B.: VVI-SM: Stimulationsort Ventrikel, Detektionsort Ventrikel, Betriebsart Inhibition

AAI-SM: Stimulationsort Vorhof, Detektionsort Vorhof, Betriebsart Inhibition

DDD-SM: D heißt Doppelt, sowohl Stimulation als auch Detektion auf Vorhof- und Ventrikelebene, Betriebsart Inhibition und Triggerung = „physiologischer Schrittmacher" mit sowohl Stimulations- und Detektorfunktion auf Vorhof- und Ventrikelebene

Liegen regelrechte Vorhofaktionen im EKG vor und mangelt es lediglich an der Überleitung von den Vorhöfen zu dem Ventrikel, dann ist ein DDD-Schrittmacher ideal, sofern die Vorhofaktionen unter Belastung in der Frequenz ansteigen.

Ist diese bedarfsgemäße Frequenzanpassung z.B. durch einen kranken Sinusknoten eingeschränkt, so ist ein frequenzadaptives Schrittmachersystem wünschenswert: z.B. DDD-R oder VVI-R (R für rate, Herzfrequenz).

Die Frequenzadaption kann z.B. über die Messung der QT-Zeit, über das Atemminutenvolumen oder die Muskelarbeit erfolgen.

Angaben zur Person:

Geschl. ♀ / 77 Jahre — 69 kg — 165 cm

Kreatinin: 1,0 (n=0,4-1,3) mg/dl — Hypertonie: ☐ ja ☒ nein ☐ labile

Kalium: 3,9 (n=3,5-5,5) mmol/l — aktueller RR: 140/70 mmHg

Herzwirksame Medikamente: Digoxin erst seit zwei Tagen

Anamnese, Befunde: Herzinsuffizienz seit Jahren, seit kurzem "Neigung zu Bradykardie". Mehrmals gestürzt wegen "Kreislaufstörungen". Stationär gelegentlich Frequenzabfall auf 32/min. EKG nach Legen eines Herzschrittmachers

Auswertung: herzeigene Aktionen

Zeiten: P: ? PQ: ? QRS: 0,07 QT: 0,40 sec — SM-Frequenz 67 /min

Achsen: P: zu flach QRS: - 10 ° T: - 100 ° — SM-Aktionen mit LSB-Bild

Hypertrophie-Indizes: Lewis: 1,4 mV Sokolow: 2,4 mV

Q-Zacken in BWA: -

R-Zuwachs in BWA: ☐ regelmäßig ☒ langsam ☐ schnell ☐ abrupt in V___ ☐ R-Verlust von V___ bis V___

☐ Kein R-Zuwachs von V___ bis V___ ☐ R-Reduktion von V___ bis V___

R/S-Umschlagzone: zwischen V 3 und V 4 bei V___ ☐ bis V_6 nicht erreicht

S-Zacken in BWA: bis V 6: ☐ klein ☒ mittel ☐ groß Voltage: o.B.

Formveränderungen:

P: nicht sicher abgrenzbar

QRS: -

ST: von um ca. 0,1mV gesenkten Abgang deszendierend II, ~~III, aVF, V_2 - V_6~~

T: präterminal tief negativ II, III, aVF, V_3 - V_6 flach negativ V_2

Beurteilung: ☐ regelmäßig ☐ unregelmäßig ☒ normfrequent

☐ Sinusrhythmus ☐ absolute Arrhythmie ☒ Bedarfs-SM-Rhythmus ☐ bradykard ☐ tachykard

Extrasystolie: mit herzeigenen -(5.und 8.Aktion) und Kombinations-

Intraatriale Leitungsstörungen: - systolen (3. Aktion von links)

Überleitungsstörungen: ?

Lagetyp: Linkstyp regelrecht funktionierender ventrikulärer Bedarfsschrittmacher

Intraventrikuläre Leitungsstörung: -

Infarkt: -

Hypertrophiezeichen: -

Erregungsrückbildungsstörungen: deutliche, diffuse, unspezifische und vom Innenschichtläsionstyp

weitere Diagnosen:

Hauptdiagnosen: SM, Erregungsrückbildungsstörungen

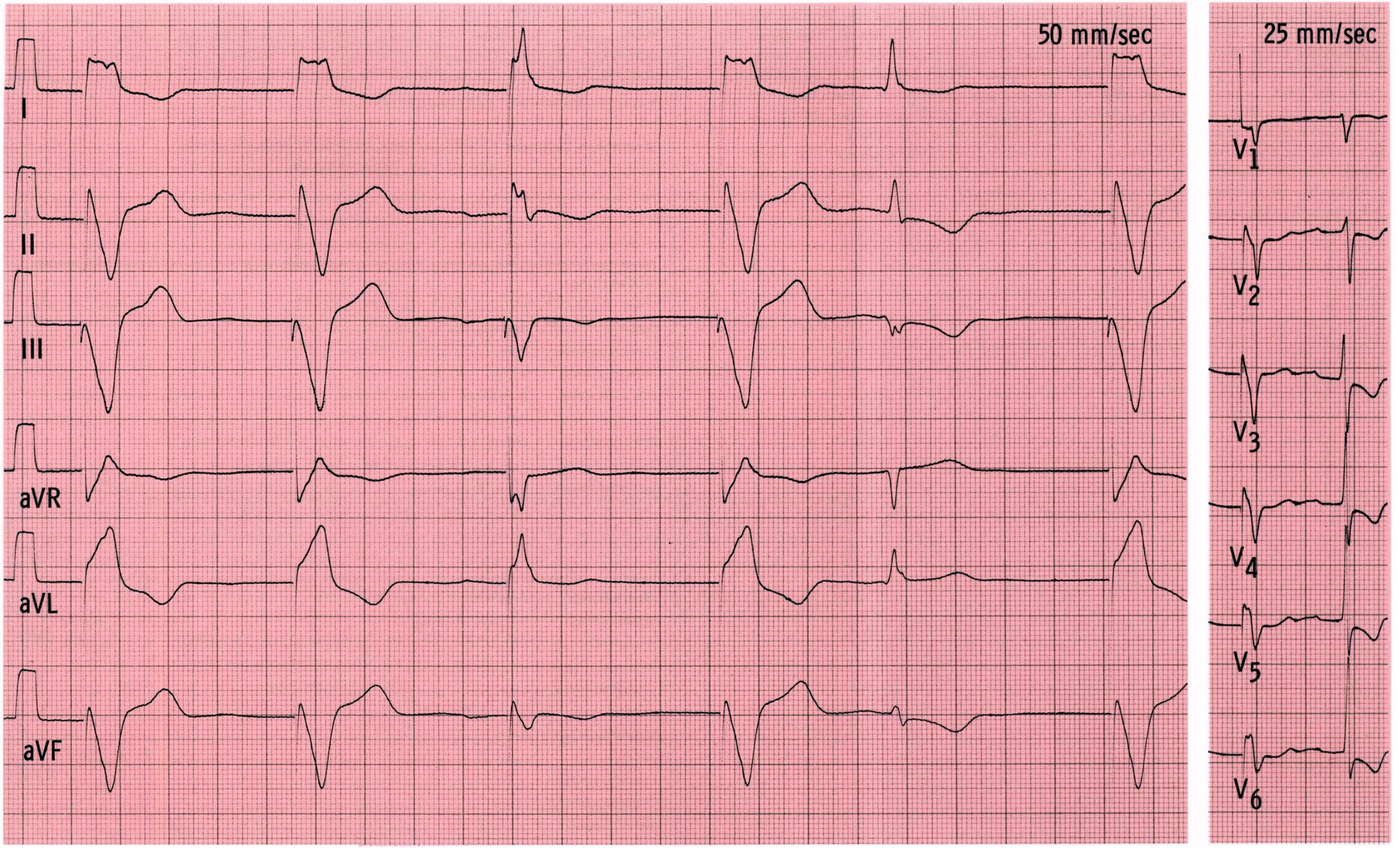
50 mm/sec
25 mm/sec
I
II
III
aVR
aVL
aVF
V1
V2
V3
V4
V5
V6

Bemerkungen

EKG Nr. 62

Die ventrikulären Extrasystolen sind leicht zu erkennen, die supraventrikulären Extrasystolen werden jedoch häufig übersehen. Sowohl in den Extremitätenableitungen (zweitletzte Aktion) als auch in den BWA (zweite Aktion von links) ist je eine supraventrikuläre Extrasystole abgebildet. Die QRS-Komplexe sind im Vergleich zu denen der breiten ventrikulären Extrasystolen sehr schlank. Außerdem ist eine vorangehende P-Welle in beiden Ebenen zu erkennen: Bei den BWA sieht man in V_1 eine deutliche P-Welle, in den Extremitätenableitungen ist die P-Welle nur durch Vergleich der T-Wellen der vorangegangenen Aktion mit denen anderer Normalaktionen zu erkennen: Vor der Extrasystole ist die T-Welle der vorangegangenen Aktion deutlich breiter und plumper, dies ist ein Hinweis darauf, daß hier die P-Welle der Extrasystole aufsitzt.
Sowohl den ventrikulären als auch den supraventrikulären Extrasystolen folgt eine kompensatorische Pause.

Angaben zur Person:

Geschl. ♂ / 69 Jahre — 69,4 kg — 179 cm

Kreatinin: 0,9 (n=0,4-1,3) mg/dl — Hypertonie: ☐ ja ☒ nein ☐ labile

Kalium: 4,7 (n=3,5-5,5) mmol/l — aktueller RR: 130/90 mmHg

Herzwirksame Medikamente: β-Rezeptoren-Blocker

Anamnese, Befunde: Abklärung von Herzrhythmusstörungen, chronische Pankreatitis

Auswertung:

Zeiten: P: 0,09 PQ: 0,14 QRS: 0,08 QT: 0,36 sec Frequenz 72 /min

Achsen: P: + 80 ° QRS: + 70 ° T: + 60 °

Hypertrophie-Indizes: Lewis: - mV Sokolow: 2,4 mV

Q-Zacken in BWA: q V_6

R-Zuwachs in BWA: ☒ regelmäßig ☐ langsam ☐ schnell ☐ abrupt in V____ ☐ R-Verlust von V____ bis V____

☐ Kein R-Zuwachs von V____ bis V____ ☐ R-Reduktion von V____ bis V____

R/S-Umschlagzone: zwischen V 3 und V 4 bei V____ ☐ bis V_6 nicht erreicht

S-Zacken in BWA: bis V 5: ☒ klein ☐ mittel ☐ groß Voltage: o.B.

Formveränderungen: P: -

QRS: -

ST: -

T: -

Beurteilung: ☒ regelmäßig ☐ unregelmäßig ☒ normfrequent

☒ Sinusrhythmus ☐ absolute Arrhythmie ☐ ☐ bradykard ☐ tachykard

Extrasystolie: VES und SVES im "Extremitätenstreifen" 2 monomorphe VES

Intraatriale Leitungsstörungen: - im "Extremitätenstreifen" 1 SVES

Überleitungsstörungen: - im BWA-Streifen 1 SVES

Lagetyp: Steiltyp

Intraventrikuläre Leitungsstörung: -

Infarkt: -

Hypertrophiezeichen: -

Erregungsrückbildungsstörungen: -

weitere Diagnosen: -

Hauptdiagnosen: VES und SVES

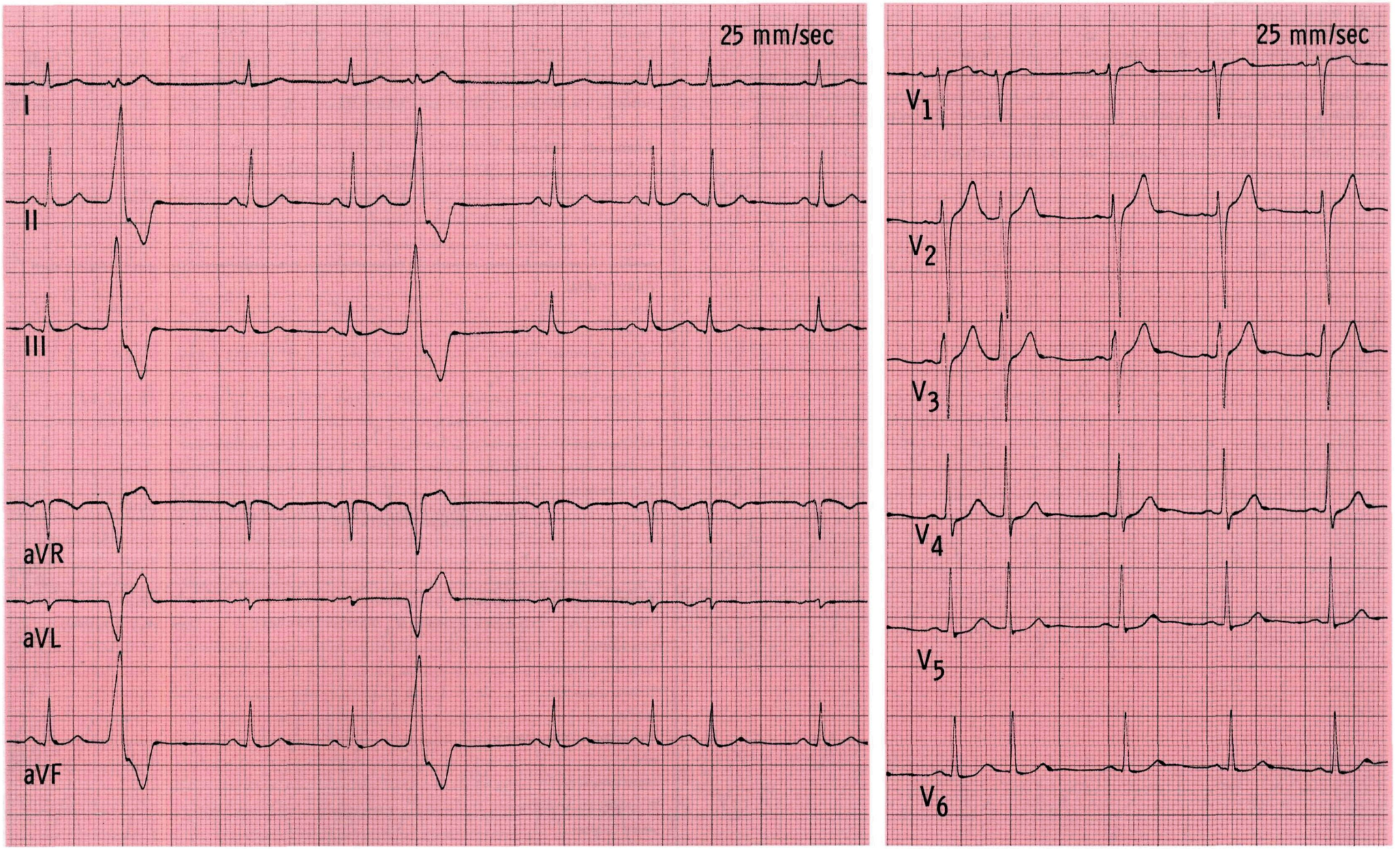
25 mm/sec
I
II
III
aVR
aVL
aVF
25 mm/sec
V1
V2
V3
V4
V5
V6

Bemerkungen

EKG Nr. 63

In der Regel handelt es sich bei derartigen, in Haarnadelform aneinandergelegten Kurven um ein Kammerflattern. Der bedrohliche Allgemeinzustand des Patienten spricht ebenfalls für diese lebensbedrohliche Rhythmusstörung.

In seltenen Fällen kann man derartige Kurven auch bei Patienten registrieren, denen es dabei deutlich besser geht als diesem Patienten, die ansprechbar sind und über keine wesentlichen Beschwerden klagen. In solchen Fällen kann es sich dann auch einmal um eine supraventrikuläre Tachykardie mit einem Schenkelblockbild handeln. Eine Differenzierung ist jedoch aufgrund dieser klinischen Beobachtungen nicht möglich, bedeutsam ist in erster Linie die ventrikuläre Kontraktionsfunktion.

Angaben zur Person:

Geschl. ♂ / 61 Jahre — 78,5 kg — 170 cm

Kreatinin: 1,2 (n=0,4-1,3 mg/dl — Hypertonie: ☒ ja ☐ nein ☐ labile

Kalium: 3,6 (n=3,5-5,5) mmol/l — aktueller RR: 165/95 mmHg

Herzwirksame Medikamente: Digoxin 2 x 0,2 mg

Anamnese, Befunde: Koronare Herzkrankheit, Diabetes mellitus, Hyperlipidämie, plötzlich eintretende Bewußtlosigkeit bei tachykarder Rhythmusstörung

Auswertung:

Zeiten: P: – PQ: – QRS: ~0,13 QT: 0,28 sec Frequenz 200-220 /min

Achsen: P: – ° QRS: – 70 ° T: ? °

Hypertrophie-Indizes: Lewis: – mV Sokolow: – mV (nicht verwertbar)

Q-Zacken in BWA: QS V_6 (R versenkt)

R-Zuwachs in BWA: ☐ regelmäßig ☐ langsam ☐ schnell ☐ abrupt in V___ ☐ R-Verlust von V 5 bis V 6

☐ Kein R-Zuwachs von V___ bis V___ ☐ R-Reduktion von V 3 bis V 5

R/S-Umschlagzone: zwischen V___ und V___ bei V___ ☐ bis V_6 nicht erreicht

S-Zacken in BWA: bis V 6: ☐ klein ☐ mittel ☒ groß Voltage: hoch

Formveränderungen: P: –

QRS: verbreiterte QRS-Komplexe haarnadelförmig aneinandergereiht

ST: –

T: –

Beurteilung: ☐ regelmäßig ☐ unregelmäßig ☐ normfrequent

☐ Sinusrhythmus ☐ absolute Arrhythmie ☒ Kammerflattern ☐ bradykard ☐ tachykard

Extrasystolie: –

Intraatriale Leitungsstörungen: –

Überleitungsstörungen: –

Lagetyp: –

Intraventrikuläre Leitungsstörung: –

Infarkt: –

Hypertrophiezeichen: –

Erregungsrückbildungsstörungen: –

weitere Diagnosen: –

Hauptdiagnosen: Kammerflattern

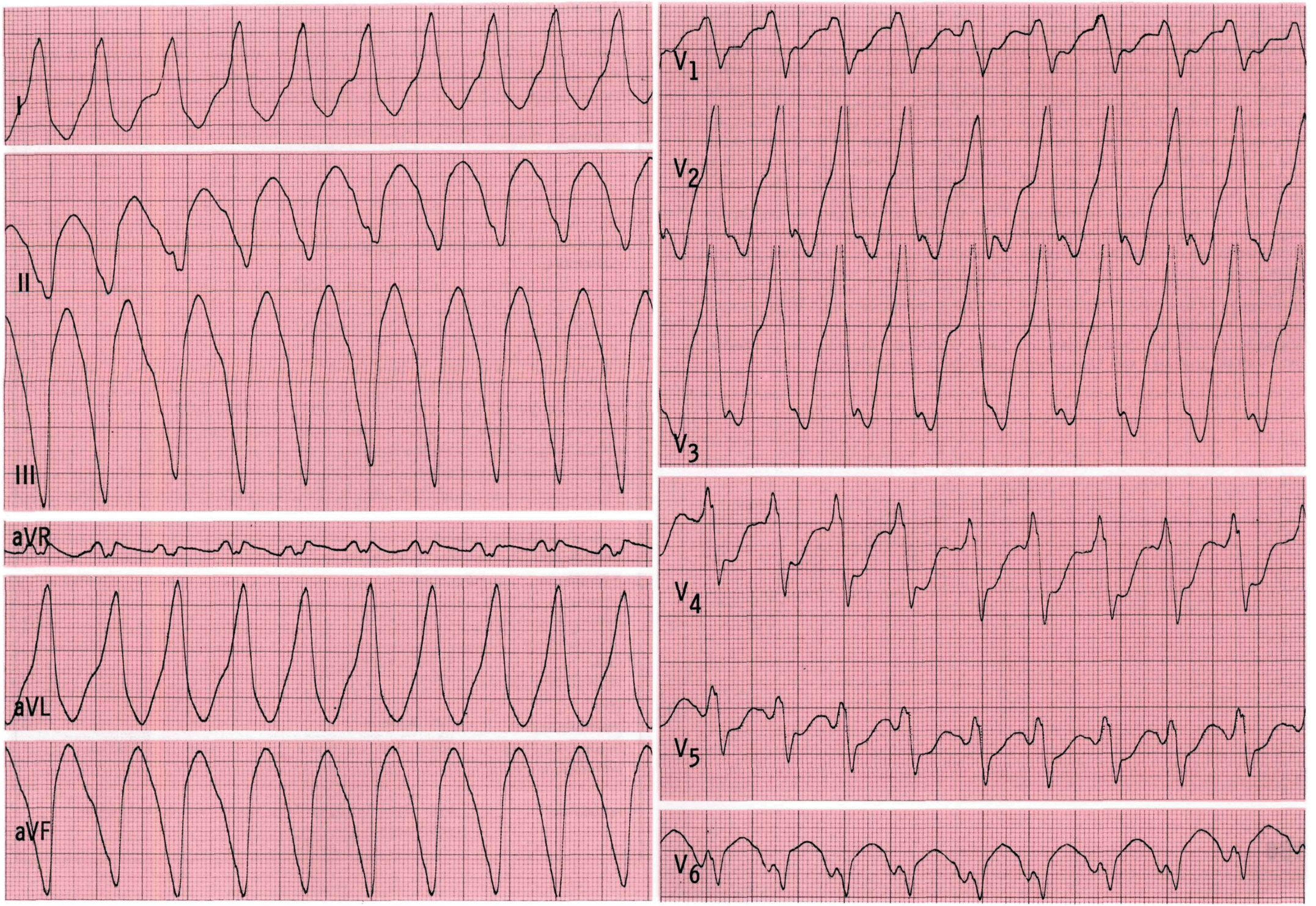
I
II
III
aVR
aVL
aVF
V1
V2
V3
V4
V5
V6

Bemerkungen

EKG Nr. 64

Der Sokolow-Index (Index für linksventrikuläre Hypertrophie) ist mit 5,3 mV stark positiv ($SV_1 + RV_5$ oder RV_6). Für den Sokolow-Index darf nur die S-Zacke in V_1, nicht aber die von V_2 verwandt werden, lediglich zwischen V_5 und V_6 kann die größere R-Zacke gewählt werden. Bei jugendlichen Patienten mit steiltypischer Herzachse ist der Sokolow-Index gelegentlich positiv, ohne daß eine linksventrikuläre Hypertrophie vorliegt. Der Lewis-Index ist weit seltener falsch positiv (vgl. EKG Nr. 11).

Auch hier sind die Erregungsrückbildungsstörungen nicht Teil der linksventrikulären Hypertrophie, sie sind als gesonderte Störungen aufzufassen, wenn sie auch – was hier naheliegt – durch die Hypertrophie bedingt sind (Mangeldurchblutung bei stark hypertrophiertem Myokard). Die ST-Strecken sind in V_4 bis V_6 horizontal gesenkt, es besteht kein Zweifel an der Erregungsrückbildungsstörung vom Innenschichtläsionstyp in V_4 bis V_6. Noch eindrucksvoller als die ST-Strecken-Veränderung ist die Negativierung der T-Wellen. Sie sind tief negativ in V_3 bis V_6 und sehen auf den ersten Blick wie präterminal negative T-Wellen aus. Zur Beurteilung der T-Wellen sollte man jedoch auf jeden Fall die ST-Strecken zur isoelektrischen Linie verlagern. Es wird dann deutlich, daß die T-Wellen gleichschenklig negativ sind und daß hiermit eine Erregungsrückbildungsstörung vom Außenschichtischämietyp vorliegt.

Die P-Welle ist verbreitert, ein Doppelgipfel kommt in den Ableitungen I und II nicht mehr deutlich zum Vorschein, in den BWA sieht man jedoch einen deutlich biphasischen Verlauf und einen sehr deutlichen zweiten negativen Anteil, der den hypertrophierten linken Vorhof repräsentiert: P-mitrale.

Die Bradykardie ist eine häufige Begleiterscheinung der Hypertonie.

Angaben zur Person:

Geschl. ♀ / 68 Jahre — 67,7 kg — 152 cm

Kreatinin: 3,6 (n=0,4-1,3) mg/dl — Hypertonie: ☒ ja ☐ nein ☐ labile

Kalium: 4,2 (n=3,5-5,5) mmol/l — aktueller RR: 200/120 mmHg

Herzwirksame Medikamente: Nitrate, β-Rezeptoren-Blocker

Anamnese, Befunde: Renale Hypertonie, Angina pectoris

Auswertung:

Zeiten: P: 0,11-0,12 PQ: 0,18 QRS: 0,09 QT: ~0,50 sec Frequenz 56 /min

Achsen: P: + 40 ° QRS: + 40 ° T: - 160 °

Hypertrophie-Indizes: Lewis: 1,1 mV Sokolow: 5,3 mV

Q-Zacken in BWA: q V_5 V_6

R-Zuwachs in BWA: ☒ regelmäßig ☐ langsam ☐ schnell ☐ abrupt in V____ ☐ R-Verlust von V____ bis V____

☐ Kein R-Zuwachs von V____ bis V____ ☐ R-Reduktion von V____ bis V____

R/S-Umschlagzone: zwischen V____ und V____ bei V 3 ☐ bis V_6 nicht erreicht

S-Zacken in BWA: bis V 6: ☒ klein ☐ mittel ☐ groß Voltage: o.B.

Formveränderungen:

P: biphasisch V_1

QRS: -

ST: gesenkt und konvexbogig deszendierend V_3 - V_6

T: fast gleichschenklig negatives T in V_3 - V_6

Beurteilung:

☒ regelmäßig ☐ unregelmäßig ☐ normfrequent

☒ Sinusrhythmus ☐ absolute Arrhythmie ☐ ☒ bradykard ☐ tachykard

Extrasystolie: -

Intraatriale Leitungsstörungen: p - mitrale

Überleitungsstörungen: -

Lagetyp: Indifferenztyp

Intraventrikuläre Leitungsstörung: -

Infarkt: -

Hypertrophiezeichen: LVH (schwere)

Erregungsrückbildungsstörungen: deutliche vom Außenschichtischämietyp und weniger stark ausgeprägte vom Innenschichtläsionstyp, VW apikal-lateral

weitere Diagnosen: -

Hauptdiagnosen: LVH, Sinusbradykardie, Erregungsrückbildungsstörungen

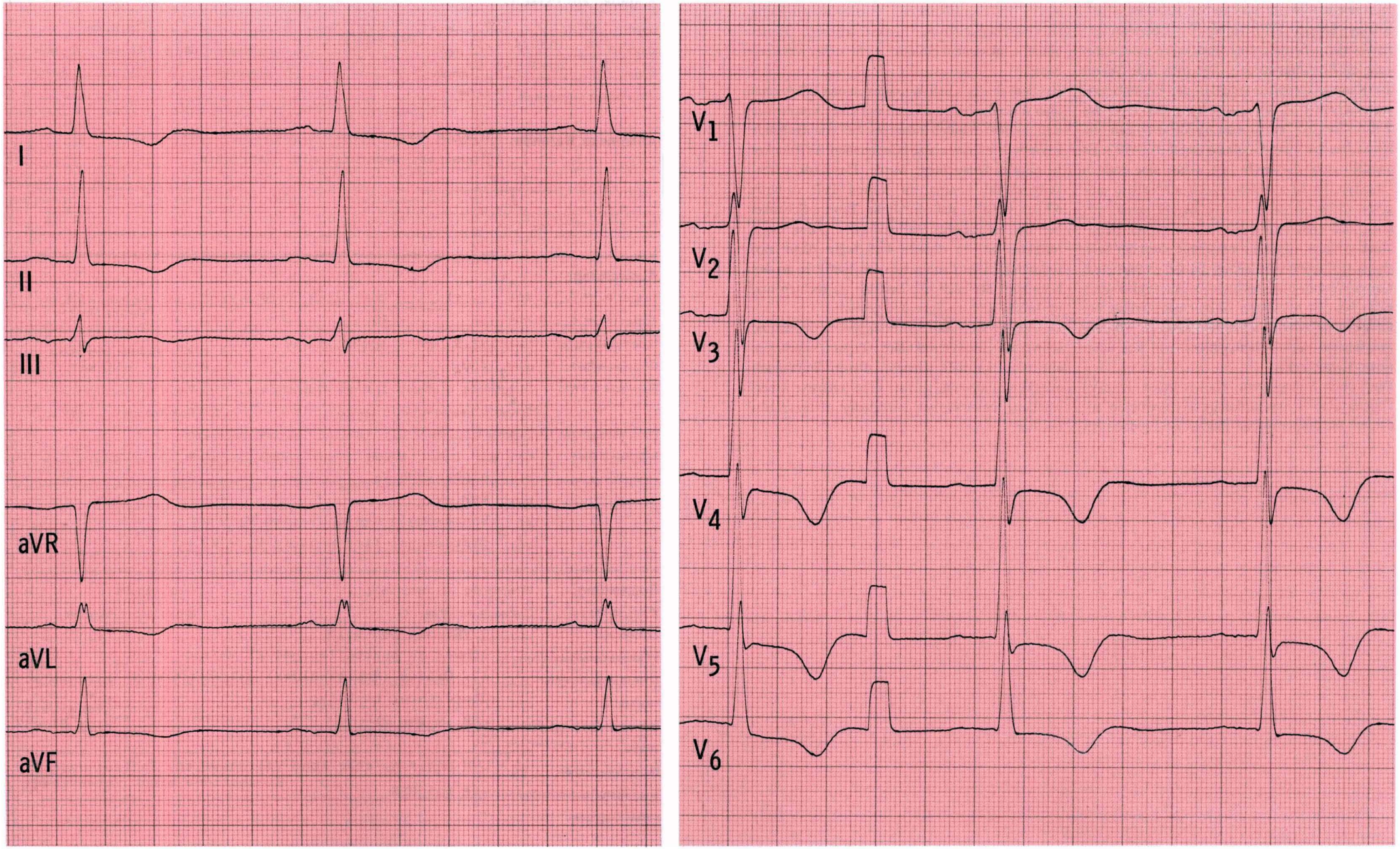
I
II
III
aVR
aVL
aVF
V1
V2
V3
V4
V5
V6

Bemerkungen

EKG Nr. 65

Jede zweite P-Welle wird zu den Kammern übergeleitet (AV-Block II. Grades, 2:1-Überleitung). Es besteht außerdem eine intraventrikuläre Erregungsausbreitungsstörung. Der terminale Vektor der Kammerkomplexe zeigt in der Frontalebene nach rechts (R′-Zacke in Ableitung III). Trotz des Wilson-Blockes kann man in diesem Fall die Herzachse mit einer Gradzahl angeben (–40°). Es handelt sich demnach um einen überdrehten Linkstyp. Es ist zweifelhaft, ob man allein aufgrund dieser Tatsache mit Sicherheit annehmen kann, daß gleichzeitig ein linksanteriorer Hemiblock vorliegt. In der Frontalebene ist in der nach rechts gerichteten Ableitung III ein (wenn auch kleiner) Vektor nach rechts zu sehen (vgl. jedoch EKG Nr. 38: terminaler Vektor nach rechts bei Rechtsschenkelblock allein und EKG Nr. 70: hier zweifelsfrei Rechtsschenkelblock und linksanteriorer Hemiblock).

Die hohen Voltagewerte (Lewis-Index 1,9 mV) können eine linksventrikuläre Hypertrophie andeuten, die Hypertrophie-Indizes sind jedoch bei einer intraventrikulären Ausbreitungsstörung (Rechtsschenkelblock, linksanteriorer Hemiblock, Linksschenkelblock) nicht sicher verwertbar.

Bei dem dritten QRS-Komplex in den BWA kann man diskutieren, ob es sich um eine ventrikuläre Extrasystole handelt oder ob die vorangehende P-Welle trotz des sonst bestehenden AV-Blockes II. Grades übergeleitet wurde. Das Linksschenkelblockbild könnte im letzten Fall dadurch erklärt werden, daß der linke Tawara-Schenkel bei der ungewohnt frühzeitigen Aktion noch refraktär ist. In diesem Fall wäre dann also sowohl die Überleitung von den Vorhöfen zu den Kammern als auch die Leitung im rechten und im linken Tawara-Schenkel gestört!

Da unklare Bewußtseinstrübungen vorliegen und schwerste intraventrikuläre Leitungsstörungen auf eine kardiale Genese dieser Schwindelattacken hindeuten, ist hier eine intensive Überwachung unverzüglich einzuleiten (Herzschrittmacher?).

Angaben zur Person:

Geschl. ♂ / 50 Jahre — 111 kg — 190 cm

Kreatinin: 1,0 (n=0,4-1,3) mg/dl — Hypertonie: ☒ ja ☐ nein ☐ labile

Kalium: 4,1 (n=3,5-5,5) mmol/l — aktueller RR: 130/60 mmHg

Herzwirksame Medikamente: keine

Anamnese, Befunde: Aufnahme wegen Schwindelgefühl und Herzstichen. Adipositas, Hyperurikämie, Varicosis

Auswertung:

Zeiten: P: ~0,11 PQ: +) QRS: 0,14 QT: 0,46 sec — Vorhof-Frequenz 68 /min

Achsen: P: ~+ 30° QRS: - 40 ° T: + 50 ° — Ventrikel-Frequenz 34/min

Hypertrophie-Indizes: Lewis: 1,9 mV Sokolow: - mV

+) nach jeder zweiten P-Welle 0,20 sec

Q-Zacken in BWA: q V_2 - V_6

R-Zuwachs in BWA: ☐ regelmäßig ☐ langsam ☐ schnell ☐ abrupt in V____ ☐ R-Verlust von V____ bis V____

☐ Kein R-Zuwachs von V1 bis V6 ☐ R-Reduktion von V____ bis V____

R/S-Umschlagzone: zwischen V____ und V____ bei V____ ☐ bis V_6 nicht erreicht

S-Zacken in BWA: bis V6: ☐ klein ☒ mittel ☐ groß Voltage: hoch

Formveränderungen:

P: biphasisch V_1

QRS: rsR' V_1

ST: konvexbogig deszendierend V_1 - V_3

T: präterminal tief negativ V_1 - V_3

Beurteilung:

☒ regelmäßig ☐ unregelmäßig ☐ normfrequent

☒ Sinusrhythmus ☐ absolute Arrhythmie ☐ ☒ bradykard ☐ tachykard

Extrasystolie: 1 VES mit LSB-Bild

Intraatriale Leitungsstörungen: schwer zu beurteilen bei 25 mm/sec

Überleitungsstörungen: II. Grades (Mobitz-Block) 2:1-Überleitung) inkomplet-

Lagetyp: überdrehter Linkstyp) ter tri-faszikulä-

Intraventrikuläre Leitungsstörung: RSB (+ LAH ?)) rer Block?

Infarkt: -

Hypertrophiezeichen: LVH möglich, sehr hohe Voltagewerte, Indizes wegen Blockbildes nicht verwertbar

Erregungsrückbildungsstörungen: wie bei RSB

weitere Diagnosen: -

Hauptdiagnosen: RSB (+LAH ?), AV-Block II, VES

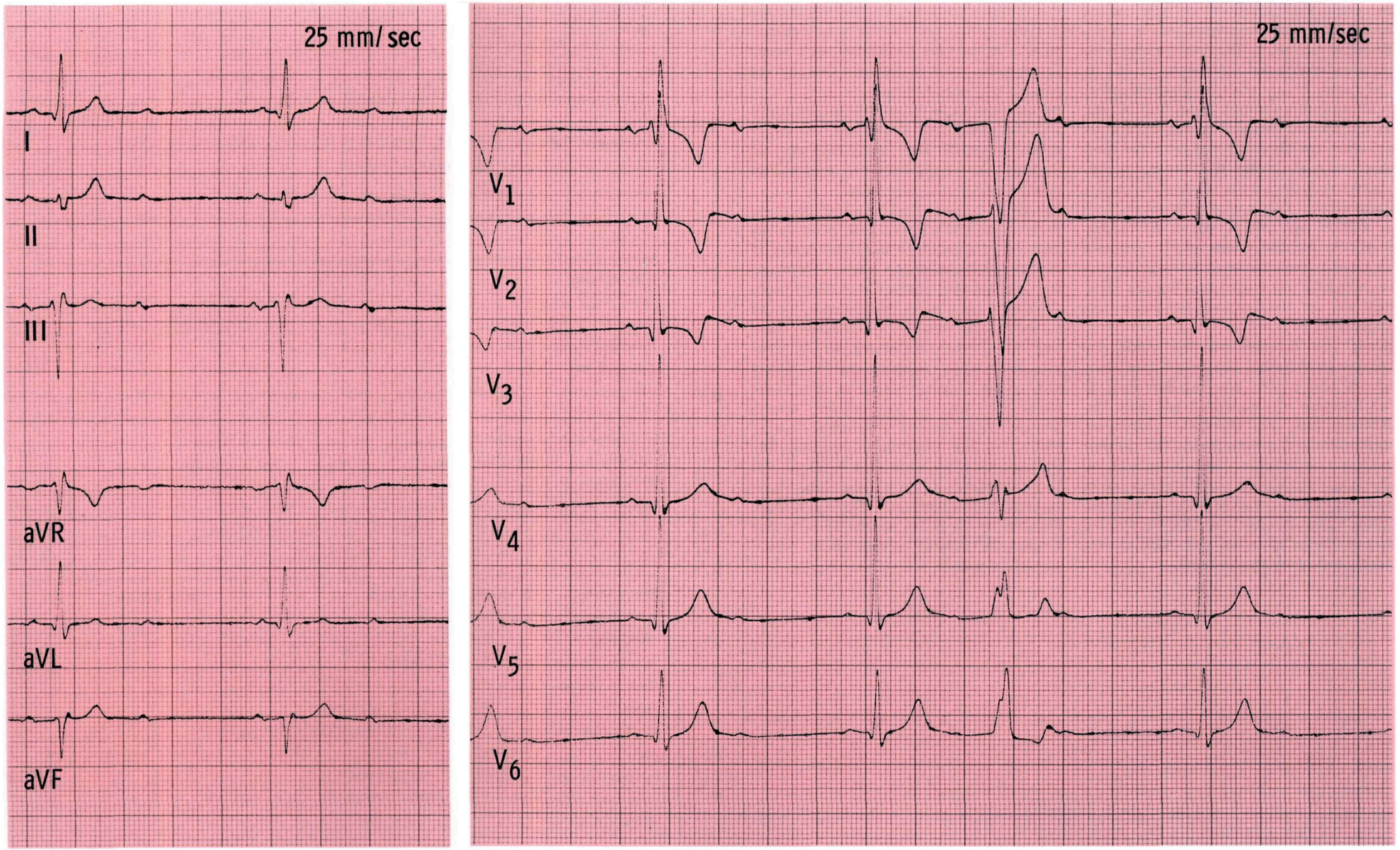
25 mm/sec
I
II
III
aVR
aVL
aVF
25 mm/sec
V1
V2
V3
V4
V5
V6

Bemerkungen

EKG Nr. 66

Bei einem Rechtsschenkelblock zeigt der terminale Vektor der Erregungsausbreitung in den Kammern nach rechts. Die Folge ist eine große positive Zacke in den Ableitungen V_1 und III. Das Fehlen der für einen Rechtsschenkelblock typischen großen positiven Zacke in III beweist, daß der terminale Vektor hier noch durch einen linksanterioren Hemiblock nach links oben vorne abgedreht wird. In den BWA ist der Rechtsschenkelblock durch die terminale große positive Zacke trotz des linksanterioren Hemiblocks noch zu erkennen (vgl. EKG Nr. 45), da die V_1-Elektrode dicht über dem rechten Ventrikel aufgesetzt wird. Die Extremitätenelektroden liegen so weit entfernt, daß in der Frontalebene dagegen vektoriell nur der linksanteriore Hemiblock zum Tragen kommt.

Häufig sind Schenkelblockbilder durch eine koronare Herzkrankheit und deren Folgen (Herzinfarkt) bedingt. Die Erregungsausbreitung in den Kammern ist dann gestört und diese Veränderung kann ein Infarktbild vollkommen überdecken. In dem vorliegenden EKG ist trotz des (sogar bifaszikulären) Blockbildes noch der alte apikale und supraapikale Vorderwandinfarkt durch sehr große Q-Zacken in den Ableitungen V_1 bis V_4 zu erkennen (vgl. EKG Nr. 39). Bei derartig großen Q-Zacken muß auch an eine Aneurysmabildung gedacht werden.

Die P-Wellen sind in Ableitung II deutlich doppelgipflig, sie sind verbreitert und haben in V_1 einen biphasischen Verlauf. Der zweite Anteil ist besonders deutlich negativ. Dies ist das typische Bild eines P-mitrale.

Bei der ersten Aktion in den BWA handelt es sich um eine ventrikuläre Extrasystole, die davorstehende P-Welle kann zum Zeitpunkt des Einsetzens der ventrikulären Aktion noch nicht in den Kammern fortgeleitet sein.

Zu einer Erregungsausbreitungsstörung wie Rechts- oder Linksschenkelblock gehört immer auch eine Erregungsrückbildungsveränderung. In den Brustwandableitungen, deren Elektroden über dem verspätet erregten Muskelareal liegen (V_1 und V_2 beim Rechtsschenkelblock, V_5 und V_6 beim Linksschenkelblock), verläuft die Richtung der Erregungsrückbildung der der Erregungsausbreitung entgegengesetzt. In diesem EKG ist die Erregungsrückbildung über V_1–V_3 hinaus auch noch in V_4 verändert (deszendierende ST-Strecken, T präterminal negativ). Hierin ist eine zusätzliche Erregungsrückbildungsstörung zu sehen (vgl. EKG Nr. 38: Rechtsschenkelblock ohne zusätzliche Erregungsrückbildungsstörung). Der zusätzliche linksanteriore Hemiblock ist für die veränderte Erregungsrückbildung ebenfalls nicht verantwortlich zu machen.

Angaben zur Person:

Geschl. ♂ / 86 Jahre — 74 kg — 164 cm

Kreatinin: 1,4 (n=0,4-1,3) mg/dl — Hypertonie: ☐ ja ☒ nein ☐ labile

Kalium: 4,5 (n=3,5-5,5) mmol/l — aktueller RR: 140/90 mmHg

Herzwirksame Medikamente: Diuretika, Digoxin 2 x 0,1 mg

Anamnese, Befunde: Globale Herzinsuffizienz, Diabetes mellitus, zerebrale Ischämie

Auswertung:

Zeiten: P: 0,12 PQ: 0,18 QRS: 0,14 QT: 0,44 sec Frequenz 83 /min

Achsen: P: + 60 ° QRS: - 90 ° T: ~+ 90 °

Hypertrophie-Indizes: Lewis: - mV Sokolow: - mV

Q-Zacken in BWA: Q V_1 - V_5

R-Zuwachs in BWA: ☐ regelmäßig ☐ langsam ☐ schnell ☐ abrupt in V____ ☐ R-Verlust von V____ bis V____

☐ Kein R-Zuwachs von V____ bis V____ ☐ R-Reduktion von V 4 bis V 5

R/S-Umschlagzone: zwischen V____ und V____ bei V____ ☐ bis V_6 nicht erreicht

S-Zacken in BWA: bis V 6: ☐ klein ☐ mittel ☒ groß Voltage: o.B.

Formveränderungen:

P: doppelgipflig II, biphasisch V_1

QRS: QR-Komplex V_1 - V_4

ST: deszendierend V_1 - V_4, starr V_6

T: präterminal negativ V_1 - V_4

Beurteilung: ☒ regelmäßig ☐ unregelmäßig ☒ normfrequent

☒ Sinusrhythmus ☐ absolute Arrhythmie ☐ ☐ bradykard ☐ tachykard

Extrasystolie: 1 VES

Intraatriale Leitungsstörungen: p - mitrale

Überleitungsstörungen: -

Lagetyp: überdrehter Linkstyp

Intraventrikuläre Leitungsstörung: RSB LAH (bifaszikulärer Block)

Infarkt: ausgedehnter VW-Infarkt Stadium III, Verdacht auf Aneurysma

Hypertrophiezeichen: nicht verwertbar

Erregungsrückbildungsstörungen: deutliche, unspezifische, apikal

weitere Diagnosen: -

Hauptdiagnosen: Herzinfarkt, bifaszikulärer Block, p - mitrale, Aneurysma

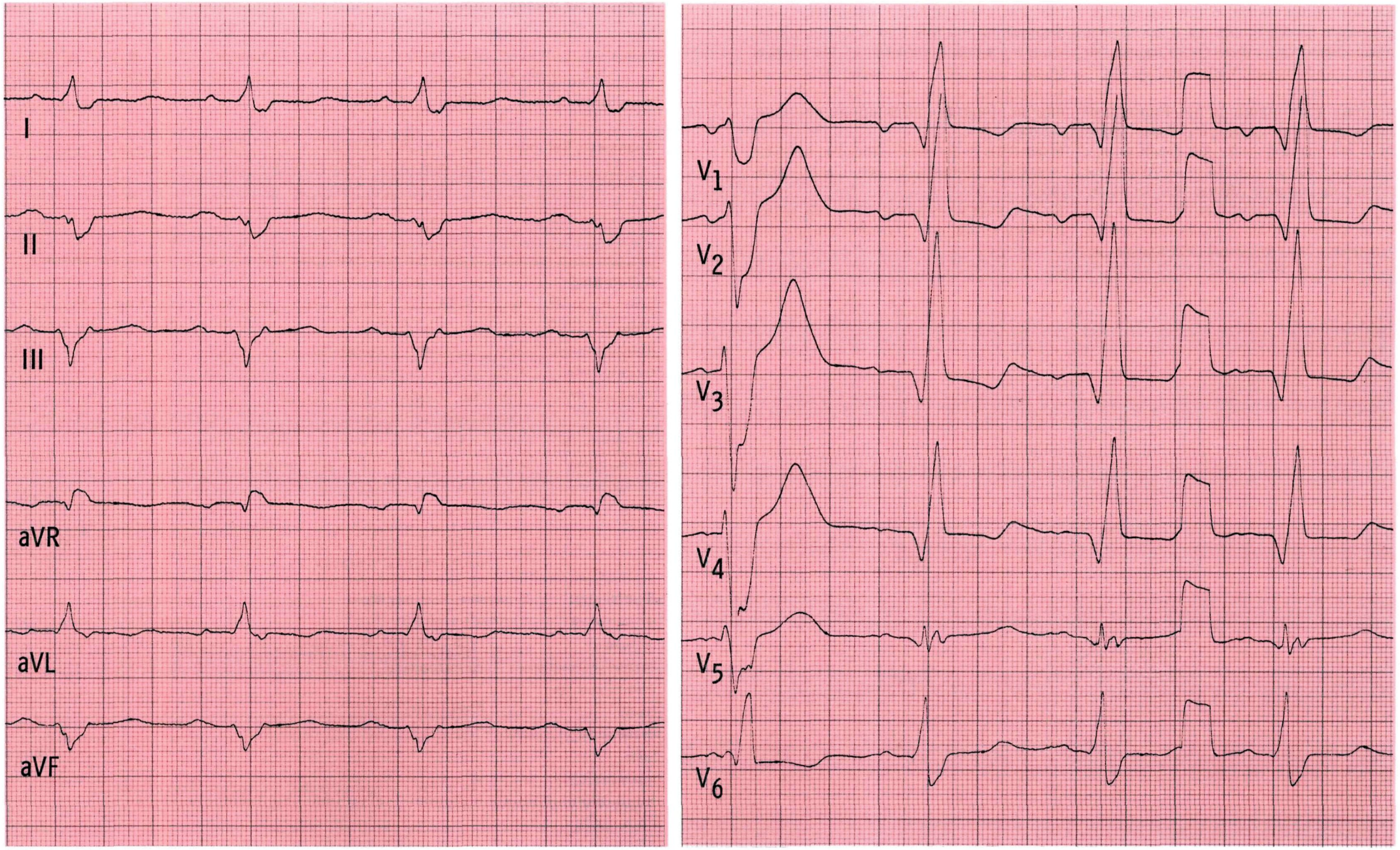
I
II
III
aVR
aVL
aVF
V1
V2
V3
V4
V5
V6

Bemerkungen

EKG Nr. 67

Bei der zweiten Aktion in den Extremitätenableitungen handelt es sich um eine vorzeitige Aktion (Extrasystole), deren QRS-Komplex sehr breit ist und der keine P-Welle vorangeht: ventrikuläre Extrasystole.
Auch die fünfte Aktion in den Extremitätenableitungen ist eine vorzeitig einfallende Aktion. Wenn man mit dem Steckzirkel abmißt, erkennt man jedoch, daß der erste Anteil der Aktion eine P-Welle im normalen Abstand von der vorangegangenen Aktion beinhaltet. Es schließt sich ein im Vergleich zu den Normalaktionen deutlich deformierter und verbreiterter QRS-Komplex an.

Die Erregungsrückbildung unterscheidet sich (wie man in Ableitung I am deutlichsten sieht) etwas von der der Normalaktionen. Die Ventrikel wurden hier sowohl von supraventrikulär als auch gleichzeitig von einem ventrikulären Zentrum aus erregt: Es handelt sich um eine Kombinationssystole.
In den BWA ist die zweite Aktion von links eine ventrikuläre Extrasystole mit Linksschenkelblock.
Bei dem nicht verbreiterten, sehr hohen, spitzen P handelt es sich um ein typisches P-pulmonale.

Angaben zur Person:

Geschl. ♂ / 58 Jahre — 57 kg 176 cm

Kreatinin: 0,8 (n=0,4-1,3) mg/dl — Hypertonie: ☐ ja ☒ nein ☐ labile

Kalium: 3,5 (n=3,5-5,5) mmol/l — aktueller RR: 140/85 mmHg

Herzwirksame Medikamente: Digoxin 2 x 0,2 mg

Anamnese, Befunde: Silikose, häufiges "Herzstolpern", anfallsartige Tachykardien

Auswertung:

Zeiten: P: 0,09 PQ: 0,14 QRS: 0,09 QT: 0,32 sec Frequenz 96 /min

Achsen: P: + 80 ° QRS: + 70 ° T: nicht bestimmbar, zu flach

Hypertrophie-Indizes: Lewis: - mV Sokolow: - mV

Q-Zacken in BWA: q V_6

R-Zuwachs in BWA: ☐ regelmäßig ☒ langsam ☐ schnell ☐ abrupt in V___ ☐ R-Verlust von V___ bis V___

☐ Kein R-Zuwachs von V___ bis V___ ☐ R-Reduktion von V___ bis V___

R/S-Umschlagzone: zwischen V 4 und V 5 bei V___ ☐ bis V_6 nicht erreicht

S-Zacken in BWA: bis V 6: ☐ klein ☒ mittel ☐ groß Voltage: o.B.

Formveränderungen:
P: schlankes hohes P
QRS: -
ST: minimal gesenkt und konvexbogig verlaufend V_4-V_6, andeutungsweise muldenförmig gesenkt II III aVF
T: präterminal negativ V_4 - V_6

Beurteilung:

☒ regelmäßig ☐ unregelmäßig ☒ normfrequent

☒ Sinusrhythmus ☐ absolute Arrhythmie ☐ ☐ bradykard ☐ tachykard

Extrasystolie: VES, in den Ableitungen der Frontalebene ist die fünfte ES eine Kombinationssystole

Intraatriale Leitungsstörungen: p-pulmonale

Überleitungsstörungen: -

Lagetyp: Steiltyp

Intraventrikuläre Leitungsstörung: -

Infarkt: -

Hypertrophiezeichen: -

Erregungsrückbildungsstorungen: leichte, unspezifische im Inferolateralbereich; außerdem Digitalistyp im inferioren Bereich

weitere Diagnosen:

Hauptdiagnosen: VES, Kombinationssystole, Erregungsrückbildungsstörungen

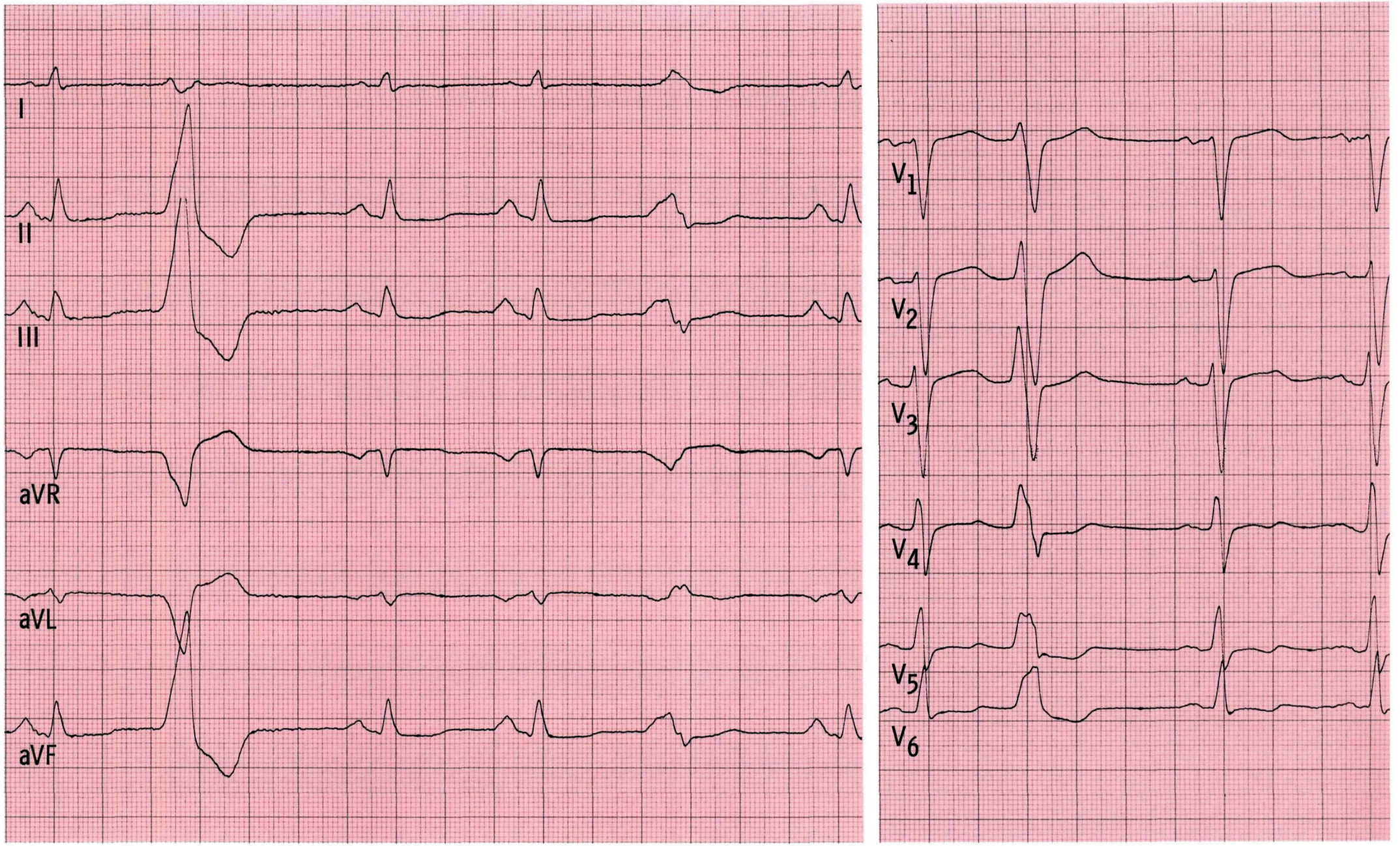
I
II
III
aVR
aVL
aVF
V1
V2
V3
V4
V5
V6

Bemerkungen

EKG Nr. 68

Periphere Niedervoltage, Sagittaltyp und Tachykardie weisen auf eine chronische Rechtsherzbelastung bei Lungenemphysem hin. Die periphere Niedervoltage ist dadurch bedingt, daß das Herz von der äußeren Thoraxwand infolge des Lungenemphysems entfernt liegt. Einen ähnlichen Effekt würde eine tiefe Fettschicht hervorrufen oder auch ein Perikarderguß.

Die Erregungsrückbildungsstörungen vom Innenschichtläsionstyp vom supraapikalen Vorderwand- bis zum Lateralbereich stehen nicht in Zusammenhang mit der chronischen Rechtsherzbelastung (Koronarinsuffizienz?).

In diesem EKG könnte man zunächst eine Achse QRS von +40° bis +50° ermitteln, wenn man die hier bei Niedervoltage kleinen Q-Zacken in Ableitung III und die S-Zacken in Ableitung I übersieht. Bei der Auswertung der Brustwandableitungen sollten jedoch die in V_6 noch deutlichen S-Zacken sowie die nach links verschobene R/S-Umschlagszone auffallen: Es kann sich nur um einen Sagittaltyp handeln. Ein linksanteriorer Hemiblock, bei dem die letztgenannten Veränderungen ebenfalls zu sehen sind, scheidet aus, da keinesfalls ein überdrehter Linkstyp vorliegt. Eigentlich sollte beim S_IQ_{III}-Typ die Fläche der S-Zacken in Ableitung I und die der Q-Zacken in Ableitung III gleich groß (oder zumindest fast gleich groß) sein. In dem vorliegenden EKG ist die S-Zacke in Ableitung I größer, dennoch ist ein Sagittaltyp anzunehmen, da weitere Kriterien damit übereinstimmen: mit einer Gradzahl nicht bestimmbare Herzachse, noch deutliche S-Zacken in V_6.

Angaben zur Person:

Geschl. ♂ / 52 Jahre — 51 kg — 164 cm

Kreatinin: 0,9 (n=0,4-1,3) mg/dl — Hypertonie: ☐ ja ☒ nein ☐ labile

Kalium: 3,8 (n=3,5-5,5) mmol/l — aktueller RR: 120/70 mmHg

Herzwirksame Medikamente: keine

Anamnese, Befunde: Fortgeschrittenes Lungenemphysem, Asthma bronchiale

Auswertung:

Zeiten: P: 0,10 PQ: 0,15 QRS: 0,07 QT: 0,28 sec Frequenz 102 /min

Achsen: P: + 40 ° QRS: $S_I\ Q_{III}$ ° T: ~- 70 °

Hypertrophie-Indizes: Lewis: - mV Sokolow: - mV

Q-Zacken in BWA: -

R-Zuwachs in BWA: ☒ regelmäßig ☐ langsam ☐ schnell ☐ abrupt in V____ ☐ R-Verlust von V____ bis V____

☐ Kein R-Zuwachs von V____ bis V____ ☐ R-Reduktion von V____ bis V____

R/S-Umschlagzone: zwischen V 3 und V 4 bei V____ ☐ bis V_6 nicht erreicht

S-Zacken in BWA: bis V 6: ☐ klein ☒ mittel ☐ groß Voltage: peripher 0,35 mV

Formveränderungen: P: -

QRS: -

ST: horizontal gesenkt V_2 - V_6 (maximal 0,1 mV V_4)

T: präterminal negativ V_2 - V_6

Beurteilung:

☒ regelmäßig ☐ unregelmäßig ☐ normfrequent

☒ *Sinusrhythmus* ☐ *absolute Arrhythmie* ☐ ☐ *bradykard* ☒ *tachykard*

Extrasystolie: -

Intraatriale Leitungsstörungen: -

Überleitungsstörungen: -

Lagetyp: Sagittaltyp periphere Niedervoltage

Intraventrikuläre Leitungsstörung: -

Infarkt: -

Hypertrophiezeichen: -

Erregungsrückbildungsstörungen: deutliche, vom Innenschichtläsionstyp, VW supraapikal-lateral

weitere Diagnosen: -

Hauptdiagnosen: Sagittaltyp, Erregungsrückbildungsstörungen

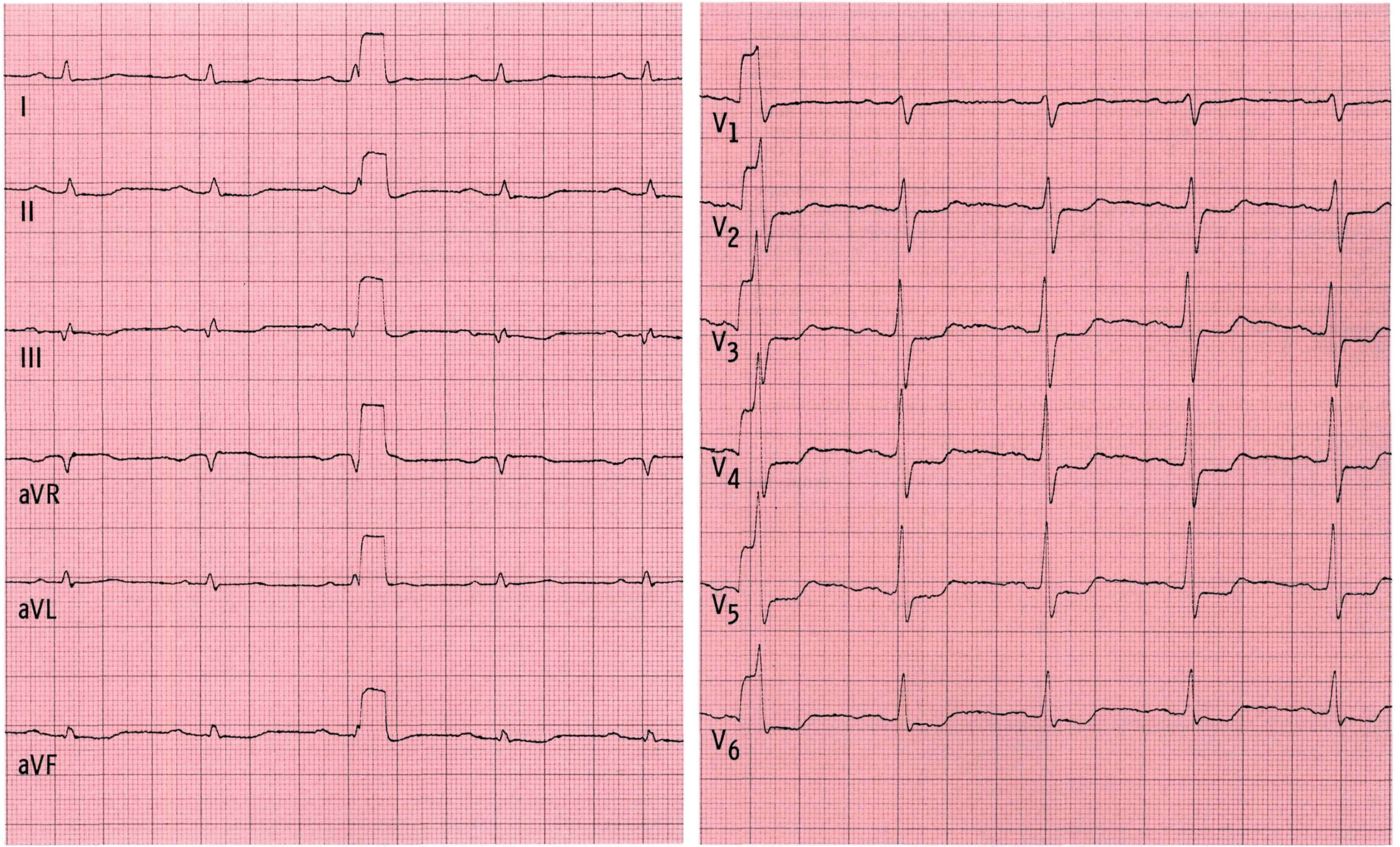
I
II
III
aVR
aVL
aVF
V1
V2
V3
V4
V5
V6

Bemerkungen

EKG Nr. 69

Es ist anzunehmen, daß der inkomplette Rechtsschenkelblock durch die anamnestisch bekannten, rezidivierenden Lungenembolien (Rechtsherzbelastung) entstanden ist. Es fällt hier auf, daß in der Ableitung, in der die größte R′-Zacke vorliegt (V_1), die nachfolgende T-Welle positiv ist, obwohl sie bei dem Schenkelblockbild hier auf jeden Fall negativ sein müßte. Es handelt sich um spiegelbildliche Veränderungen der gleichschenklig negativen T-Wellen im Vorderwand-apikal- bis -lateralbereich, die auf eine koronare Durchblutungsstörung zurückzuführen sind (Angina pectoris in der Anamnese). Die myokardspezifischen Enzyme waren negativ, es lag also kein Außenschichtinfarkt vor, sondern lediglich Erregungsrückbildungsstörungen vom Außenschichtischämietyp – diese Differenzierung (Infarkt–Ischämie) ist nicht anhand des EKG, sondern nur durch Angaben über den Verlauf der myokardspezifischen Enzyme möglich. Die Erregungsüberleitungszeit ist auffallend kurz, die Achse der P-Welle ist „verdreht". Entweder liegt das Erregungszentrum im unteren Vorhofbereich oder im Sinus coronarius. Die R-Reduktion von V_1 bis V_2 ist auch für einen inkompletten Rechtsschenkelblock zu abrupt (vgl. EKG Nr. 44, und EKG Nr. 38, s. auch EKG unten), so daß zumindest der Verdacht auf einen alten supraapikalen Infarkt ausgesprochen werden muß. Bei einer akuten Rechtsherzbelastung sind T-Negativierungen (u.a.) vor allem im supraapikalen-apikalen Vorderwandbereich – und zwar von V_1 bis V_4 abnehmend – zu sehen. Der vorliegende EKG-Streifen spricht demnach gegen eine akute Rechtsherzbelastung.

In dem zwei Monate später registrierten EKG haben sich die T- Wellen in den Brustwandableitungen wieder aufgerichtet. Die Patientin war beschwerdefrei.
Zeitwerte: P: 0,10; PQ: 0,19; QRS: 0,09; QT: ca. 0,36 sec. f: 80/min.
Achsen: P: –30°; QRS: +10°/+180°; T: +40°.

EKG Nr. 69a

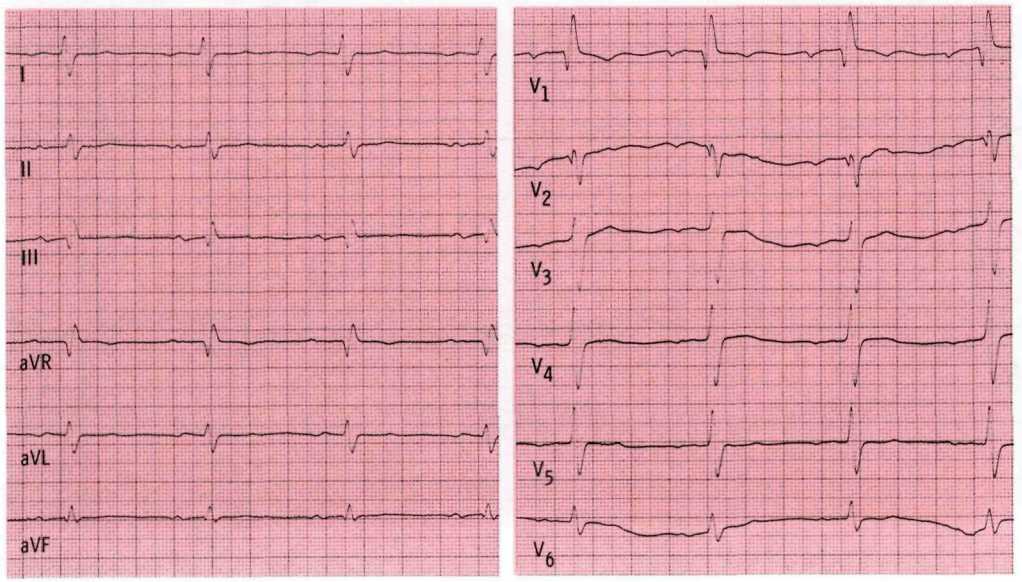

Angaben zur Person:

Geschl. ♀ / 79 Jahre — 76 kg — 168 cm
Kreatinin: 1,2 (n=0,4-1,3) mg/dl — Hypertonie: ☐ ja ☒ nein ☐ labile
Kalium: 4,2 (n=3,5-5,5) mmol/l — aktueller RR: 140/95 mmHg
Herzwirksame Medikamente: Digoxin 3 x 0,1 mg, Nitrate

Anamnese, Befunde: Seit Jahren Angina pectoris,
Ulcera crurum bei Varicosis,
rezidivierende Lungenembolien

Auswertung: III

Zeiten: P: 0,10 PQ: 0,13 QRS: 0,09 QT: ~0,34 sec Frequenz 83 /min
Achsen: P: - 20 ?° QRS: initial +10°, terminal +180° T: - 160 °
Hypertrophie-Indizes: Lewis: - mV Sokolow: - mV
Q-Zacken in BWA: q V_6
R-Zuwachs in BWA: ☐ regelmäßig ☒ langsam ☐ schnell ☐ abrupt in V____ ☐ R-Verlust von V____ bis V____
☐ Kein R-Zuwachs von V____ bis V____ ☒ R-Reduktion von V 1 bis V 2
R/S-Umschlagzone: zwischen V 5 und V 6 bei V____ ☐ bis V_6 nicht erreicht
S-Zacken in BWA: bis V 6: ☐ klein ☐ mittel ☒ groß Voltage: o.B.
Formveränderungen: P: in V_1 zweiter Anteil positiv
QRS: rSR' V_1
ST: gesenkter Abgang V_3-V_5, konvexbogiger Verlauf V_2-V_6
T: gleichschenklig tief negativ bei V_3-V_6,
(paradox) positiv V_1 (bei RSB)

Beurteilung:

☒ regelmäßig ☐ unregelmäßig ☒ normfrequent
☐ Sinusrhythmus ☐ absolute Arrhythmie ☒ Vorhofrhythmus oder Sinus-coronarius-Rhythmus ☐ bradykard ☐ tachykard
Extrasystolie: -
Intraatriale Leitungsstörungen: atypische Vorhoferregung bei im unteren Vorhofbereich gelegenem Erregungszentrum
Überleitungsstörungen: kurze Überleitungszeit
Lagetyp: initial linkstypisch, dann überdreht rechtstypisch durch:
Intraventrikuläre Leitungsstörung: i.RSB
Infarkt: Verdacht auf supraapikalen VW-Infarkt Stadium III
Hypertrophiezeichen: -
Erregungsrückbildungsstörungen: deutliche, vom Außenschichtischämietyp, VW apikal-lateral
weitere Diagnosen: -
Hauptdiagnosen: Vorhofrhythmus, i.RSB, Erregungsrückbildungs-störungen

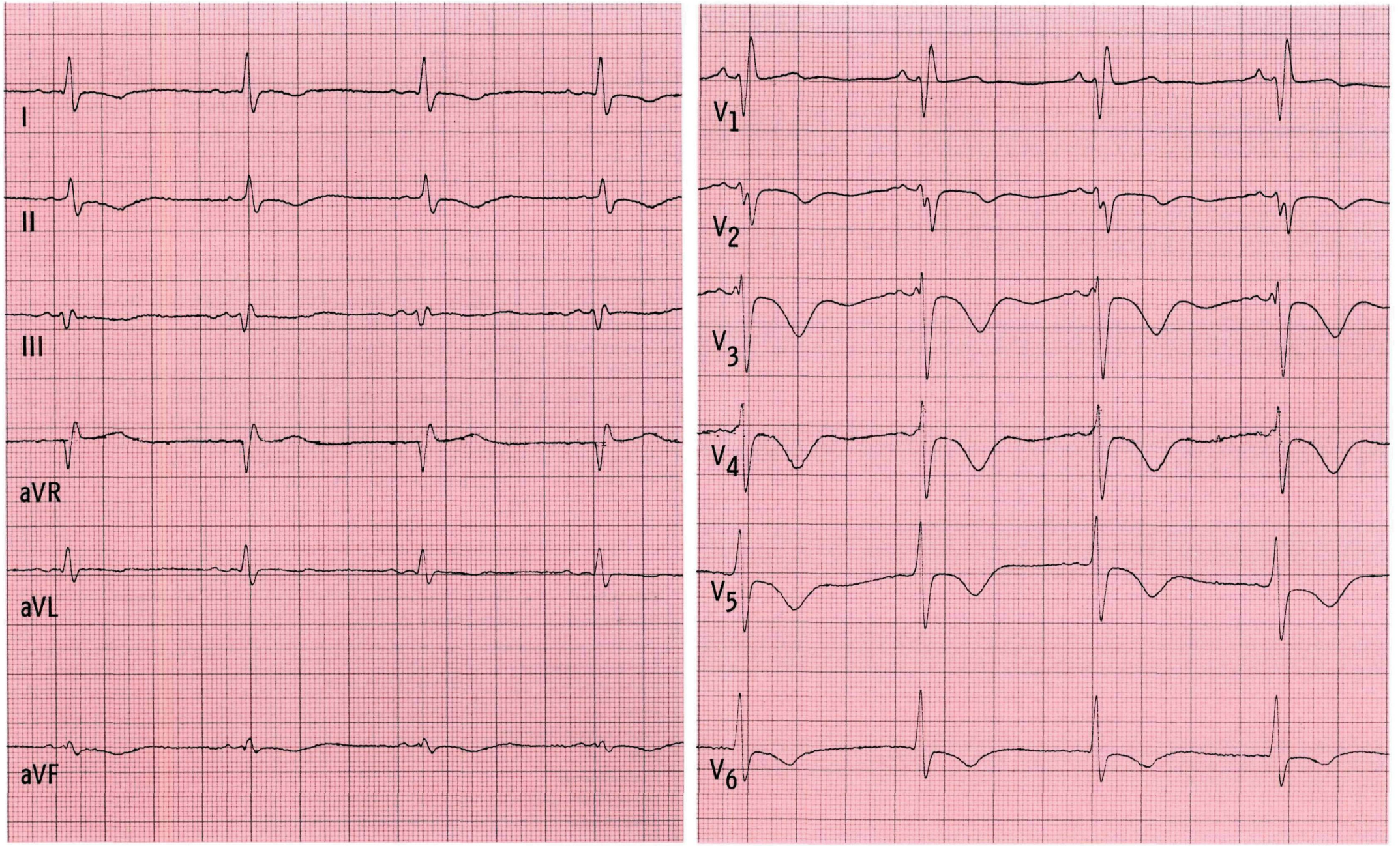
I
II
III
aVR
aVL
aVF
V1
V2
V3
V4
V5
V6

Bemerkungen

EKG Nr. 70

Mißt man die Dauer der P-Wellen in Ableitung II aus, ohne die anderen Ableitungen zu beachten, so kommt man auf einen Wert von 0,05 sec. Die erste Abhebung der P-Wellen von der isoelektrischen Linie sieht man jedoch in der Ableitung III; in dieser Ableitung ist der zweite Anteil der P-Welle negativ und das Ende der P-Welle erst am Ende dieses negativen Anteils festzusetzen.

Ob die Erregungsrückbildungsstörungen Ausdruck einer koronaren Herzkrankheit sind, kann erst nach einer entsprechend langen Digitalispause bei normalen Elektrolytwerten entschieden werden.

Der AV-Block I. Grades ist vermutlich ebenfalls auf die Digitaliseinwirkung zurückzuführen.

Ein alter inferiorer Infarkt kann nicht sicher ausgeschlossen werden. Es gibt keine sicheren Kriterien der Größe der Q-Zacken (Infarkt-Q) in den inferioren Ableitungen (II, III, aVF), auch winzige Q-Zacken können Residuen eines alten Infarktes sein.

Angaben zur Person:

Geschl. ♀ / 76 Jahre — 52 kg — 165 cm

Kreatinin: 0,9 (n=0,4-1,3) mg/dl — Hypertonie: ☐ ja ☒ nein ☐ labile

Kalium: 4,1 (n=3,5-5,5) mmol/l — aktueller RR: 130/70 mmHg

Herzwirksame Medikamente: 0,2 mg Digoxin/die

Anamnese, Befunde: Zustand nach Kolonsegmentresektion bei Adenokarzinom der linken Flexur vor 2 Jahren. Sonst keine pathologischen Befunde, keine Beschwerden (eigentlich keine Indikation zur Digitalistherapie)

Auswertung:

Zeiten: P: 0,12 PQ: 0,23 QRS: 0,09 QT: 0,39 sec Frequenz 60 /min

Achsen: P: + 10 ° QRS: + 80 ° T: flach °

Hypertrophie-Indizes: Lewis: - 0,6 mV Sokolow: 1,5 mV

Q-Zacken in BWA: kleine, V6

R-Zuwachs in BWA: ☒ regelmäßig ☐ langsam ☐ schnell ☐ abrupt in V____ ☐ Kein R-Zuwachs von V____ bis V____ ☐ R-Reduktion von V____ bis V____ ☐ R-Verlust von V____ bis V____

R/S-Umschlagzone: zwischen V 3 und V 4 bei V____ ☐ bis V_6 nicht erreicht

S-Zacken in BWA: bis V 5: ☒ klein ☐ mittel ☐ groß Voltage:

Formveränderungen:
P: biphasisch in III, nicht jedoch in V_1
QRS:
ST: deszendierend in I, II, III, aVF, V_3-V_6
T: deutlich präterminal negativ in V_3-V_6

Beurteilung:

☒ regelmäßig ☐ unregelmäßig — ☒ normfrequent

☒ Sinusrhythmus ☐ absolute Arrhythmie ☐ — ☒ bradykard ☐ tachykard

Extrasystolie: -

Intraatriale Leitungsstörungen: Ausbreitungsverzögerung, jedoch kein P-mitrale

Überleitungsstörungen: AV-Block I. Grades

Lagetyp: Steiltyp

Intraventrikuläre Leitungsstörung: -

Infarkt: -

Hypertrophiezeichen: -

Erregungsrückbildungsstörungen: deutliche unspezifische inferolateral-apikal (digitalisbedingt oder -mitbedingt)

weitere Diagnosen:

Hauptdiagnosen: AV-Block I, Erregungsrückbildungsstörungen

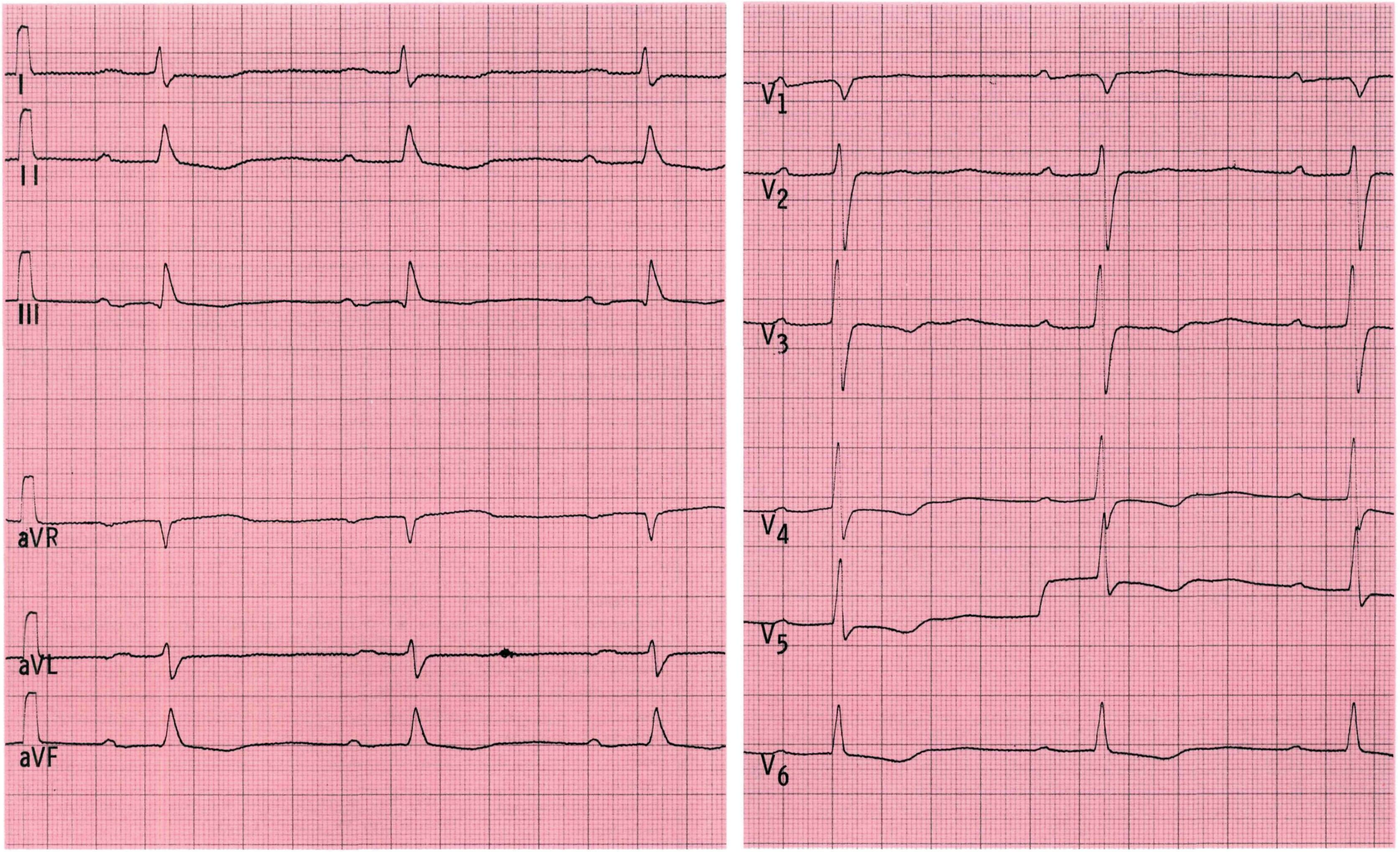
I
II
III
aVR
aVL
aVF
V1
V2
V3
V4
V5
V6

Bemerkungen

EKG Nr. 71

Die in der Auswertung angegebenen Daten beziehen sich auf die herzeigenen Aktionen. Die Schrittmacheraktionen setzen unregelmäßig ein, da der Schrittmacher die herzeigenen Aktionen bemerkt und dann seine Automatie aussetzt. Daß die Schrittmacherimpulse nicht vom Myokard beantwortet werden, erkennt man daran, daß die Kurven von den Impulsspitzen in geschwungenem konkaven Bogen abfallen. Die Impulse lösen also keine ventrikuläre Erregung aus, da offensichtlich der Kontakt zum Myokard fehlt (flottierender Schrittmacher) oder die Reizschwelle höher ist.

Die ST-Strecken in V_2 bis V_6 sind leicht gesenkt, man spricht deshalb von Erregungsrückbildungsstörungen vom Innenschichtläsionstyp.

Angaben zur Person:

Geschl. ♀ / 77 Jahre — 69 kg — 165 cm

Kreatinin: 1,0 (n=0,4-1,3) mg/dl — Hypertonie: ☐ ja ☒ nein ☐ labile

Kalium: 3,9 (n=3,5-5,5) mmol/l — aktueller RR: 140/70 mmHg

Herzwirksame Medikamente: Digoxin 3 x 0,1 mg

Anamnese, Befunde: Adams-Stokes-ähnliche Anfälle, Patientin mehrmals gestürzt, unter stationärer Beobachtung Abfall der Sinusfrequenz auf 32/min. Drei Tage vor der Registrierung dieses EKG wurde ein Herzschrittmacher gelegt. Jetzt wieder Schwindelgefühl

Auswertung:

Zeiten: P: ~0,10 zu — PQ: ~0,22 — QRS: 0,08 — QT: 0,40 sec — Sinus-Frequenz 50 /min

Achsen: P: flach ° — QRS: 0 ° — T: - 100 ° — SM-Frequenz 40-50/min

Hypertrophie-Indizes: Lewis: 1,2 mV — Sokolow: 2,5 mV

Q-Zacken in BWA: q V_6

R-Zuwachs in BWA: ☐ regelmäßig ☒ langsam ☐ schnell ☐ abrupt in V___ ☐ R-Verlust von V___ bis V___ ☐ Kein R-Zuwachs von V___ bis V___ ☐ R-Reduktion von V___ bis V___

R/S-Umschlagzone: zwischen V 3 und V 4 — bei V___ ☐ bis V_6 nicht erreicht

S-Zacken in BWA: bis V 6: ☐ klein ☒ mittel ☐ groß — Voltage: o.B.

Formveränderungen:

P: -

QRS: -

ST: von um ca. 0,1 mV gesenktem Abgang deszendierend $V_3 - V_6$

T: präterminal negativ $V_3 - V_6$

Beurteilung:

☒ regelmäßig ☐ unregelmäßig ☐ normfrequent

☒ Sinusrhythmus ☐ absolute Arrhythmie ☒ SM-Impulse unregelmäßig, nicht übergeleitet, Sonde flottiert? ☒ bradykard ☐ tachykard

Extrasystolie: -

Intraatriale Leitungsstörungen: ?

Überleitungsstörungen: I. Grades

Lagetyp: Linkstyp

Intraventrikuläre Leitungsstörung: -

Infarkt: -

Hypertrophiezeichen: -

Erregungsrückbildungsstörungen: deutliche, unspezifische und vom Innenschichtläsionstyp, VW apikal-lateral

weitere Diagnosen:

Hauptdiagnosen: flottierender SM, Sinusbradykardie, AV-Block

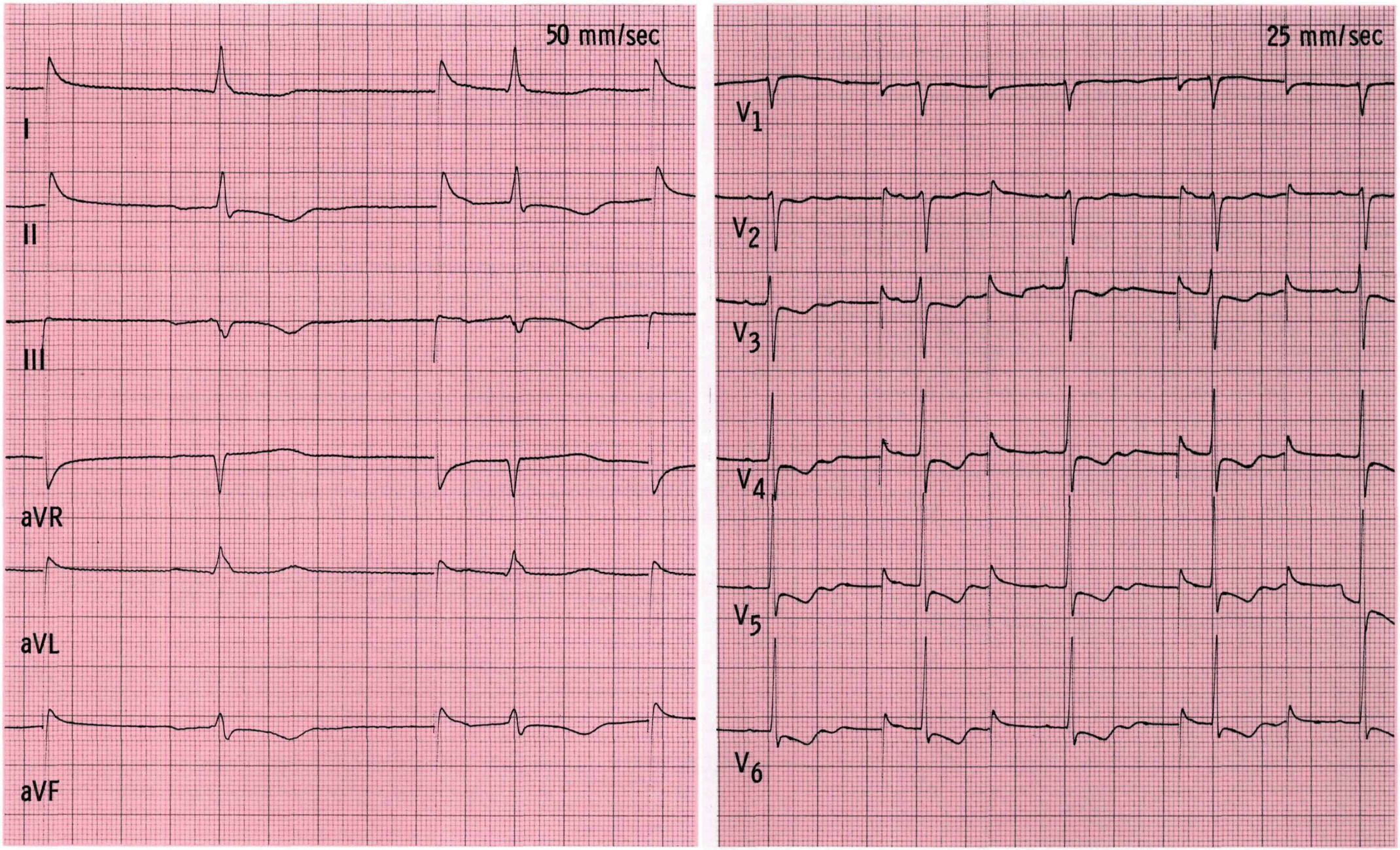
50 mm/sec
I
II
III
aVR
aVL
aVF
25 mm/sec
V1
V2
V3
V4
V5
V6

Bemerkungen

EKG Nr. 72

Zunächst sollten nur die Extremitätenableitungen und die BWA V_1 bis V_6 angesehen werden: Am linksanterioren Hemiblock besteht kein Zweifel (über $-30°$ hinausgedrehte Herzachse, außerdem bis V_6 durchgehende große S-Zacken). Zusätzlich zum linksanterioren Hemiblock fallen die konvexbogig verlaufenden ST-Strecken in den Ableitungen I und aVL auf. Der sehr schnelle R-Zuwachs in den BWA mit R/S-Umschlag zwischen V_1 und V_2 ist mit einem linksanterioren Hemiblock nicht vereinbar (vgl. EKG Nr. 34). Dieser bei einem linksanterioren Hemiblock paradox schnelle R-Zuwachs in den BWA spricht dafür, daß in der gegenüberliegenden Wand des linken Ventrikels (der Hinterwand) die „Gegenspieler" der R-Zacken in den BWA V_1 und V_2 (Vorderwand) verlorengegangen sind oder verkleinert wurden.

Ähnlich ist es mit den paradox hoch positiven T-Wellen in V_1 und V_2. Auch hier fehlen die Gegenspieler in der Hinterwand. Es ist dort (V_7 bis V_9) zu einer Ausbildung von negativen T-Wellen gekommen (Infarkt-Stadium II), hieraus resultieren an der Vorderwand spiegelbildlich überstark positive, spitze T-Wellen (V_1 und V_2).

Betrachtet man nun die dorsalen Ableitungen V_7 bis V_9 und V_7'' bis V_9'' (zwei ICR höher geschrieben), so findet man die Vermutung bestätigt, hier das Bild eines posterioren Infarktes zu finden: R-Reduktion von V_7 nach V_8 und V_9 sowie eine T-Negativierung und einen konvexbogigen ST-Verlauf (vgl. EKG Nr. 3: Erscheinungsbild der QRS-Komplexe in V_7 bis V_9 bei derselben elektrischen Herzachse). Es fällt auf, daß in den zwei ICR höher geschriebenen dorsalen Ableitungen das Infarktbild noch besser zur Darstellung kommt. Es empfiehlt sich in solchen Fällen, sowohl diese als auch die Nehbschen Ableitungen mit zu registrieren.

Angaben zur Person:

Geschl. ♀ / 63 Jahre — 74 kg — 163 cm

Kreatinin: 0,8 (n=0,4-1,3) mg/dl — Hypertonie: ☒ ja ☐ nein ☐ labile

Kalium: 4,3 (n=3,5-5,5) mmol/l — aktueller RR: 160/100 mmHg

Herzwirksame Medikamente: keine

Anamnese, Befunde: Am Vortag heftige retrosternale Schmerzen mit Dyspnoe. In den Monaten davor Angina pectoris bei starker Belastung

Auswertung:

Zeiten: P: 0,12 PQ: 0,16 QRS: 0,10 QT: 0,40 sec Frequenz 64 /min

Achsen: P: + 20 ° QRS: - 40 ° T: + 170 °

Hypertrophie-Jndizes: Lewis: 1,3 mV Sokolow: - mV

Q-Zacken in BWA: -

R-Zuwachs in BWA: ☐ regelmäßig ☐ langsam ☒ schnell ☐ abrupt in V___ ☐ R-Verlust von V 8 bis V 9

☐ Kein R-Zuwachs von V___ bis V___ ☐ R-Reduktion von V 7 bis V 8

R/S-Umschlagzone: zwischen V 1 und V 2 (bei V 1) ☐ bis V_6 nicht erreicht

S-Zacken in BWA: bis V 6: ☐ klein ☐ mittel ☒ groß Voltage: o.B.

Formveränderungen:

P: doppelgipflig II, biphasisch V_1

QRS: hohes R in V_1 und V_2 , Q V_7 - V_9

ST: konvexbogig deszendierend V_5 - V_9

T: spitz und hoch positiv V_1 V_2, gleichschenklig negativ V_5 - V_9

Beurteilung: ☒ regelmäßig ☐ unregelmäßig ☒ normfrequent

☒ Sinusrhythmus ☐ absolute Arrhythmie ☐ ☐ bradykard ☐ tachykard

Extrasystolie: -

Intraatriale Leitungsstörungen: angedeutetes p - mitrale

Überleitungsstörungen: -

Lagetyp: überdrehter Linkstyp

Intraventrikuläre Leitungsstörung: LAH

Infarkt: posteriorer Infarkt Stadium II

Hypertrophiezeichen: -

Erregungsrückbildungsstörungen: deutliche, vom Außenschichtischämietyp im posterioren Bereich

weitere Diagnosen: -

Hauptdiagnosen: LAH, posteriorer Infarkt, p - mitrale; vgl. EKG Nr. 3, dieselbe Herzachse, kein Infarkt

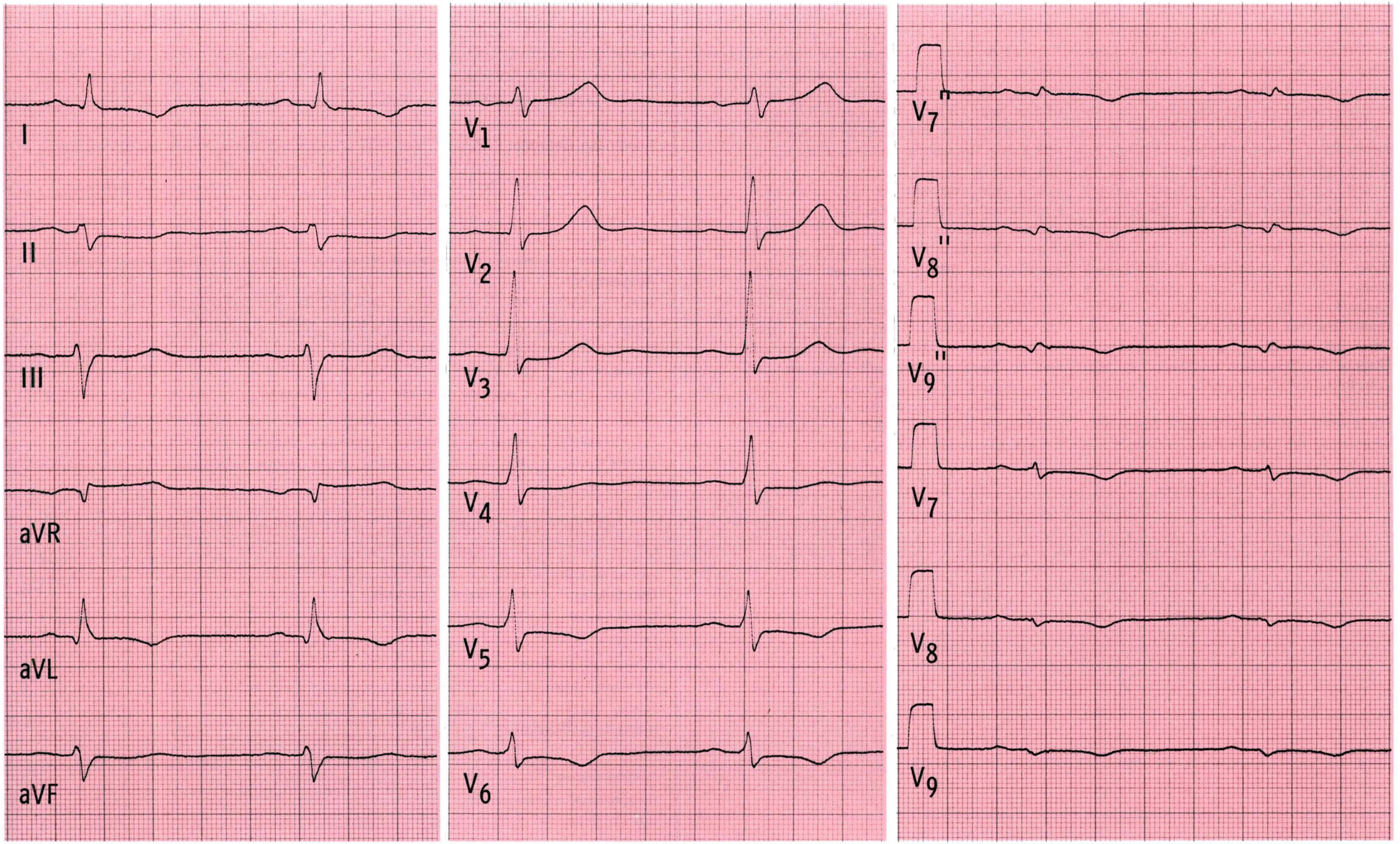
I
II
III
aVR
aVL
aVF
V1
V2
V3
V4
V5
V6
V7"
V8"
V9"
V7
V8
V9

Bemerkungen

EKG Nr. 73

Im Vergleich zum Vorbefund (EKG Nr. 3) liegt jetzt statt des durch den linksanterioren Hemiblock bedingten überdrehten Linkstyps ein Sagittaltyp vor. Außerdem ist ein Rechtsschenkelblock aufgetreten. Der terminale Vektor zeigt nach rechts: terminale positive Zacken in den Ableitungen V_1, aVR und III. Außerdem ist im supraapikalen Vorderwandbereich (V_1 und V_2) eine bogenförmige ST-Hebung zu sehen, ein Befund, wie man ihn bei einem supraapikalen Vorderwandinfarkt im Stadium I bis II finden kann. Ein ähnlicher ST-Streckenverlauf ist in Ableitung III zu sehen.

Diese Befunde (Sagittaltyp, Rechtsschenkelblock, infarktähnliche Veränderungen in den supraapikalen Brustwandableitungen, Tachykardie) sprechen insbesondere in Zusammenschau mit der Klinik (plötzlich einsetzende Dyspnoe und Schmerzen im Thorax) für eine akute Rechtsherzbelastung wie z. B. eine Lungenembolie.

Die durch ein plötzliches Ereignis eingetretene Veränderung des Lagetyps in einen Sagittaltyp und das zusätzliche Neuauftreten des Rechtsschenkelblocks sind beweisend für eine akute Rechtsherzbelastung. In diesem Fall liegt eine Lungenembolie (und nicht z. B. ein Pneumothorax), abgesehen vom klinischen Befund, nahe, da eine lange Liegezeit nach Beckenringfraktur vorangegangen ist und in solchen Situationen sehr häufig Thrombosen und konsekutiv Embolien entstehen.

Häufig sieht man statt des akut auftretenden Rechtsschenkelblocks als Zeichen einer akuten Rechtsherzbelastung deutlich negative T-Wellen in den supraapikalen BWA (V_1 bis V_3) und/oder zusätzlich das Bild eines inferioren Myokardinfarktes im Stadium I bis II in den Extremitätenableitungen und/oder einen Sagittaltyp.

Die differentialdiagnostische Abrenzung zum Myokardinfarkt ist dann häufig schwierig. Sie muß in Zusammenschau mit Daten aus der Anamnese und der Klinik gezogen werden. Eine schnelle Abklärung kann für den weiteren Verlauf entscheidend sein. (Vgl. EKG mit chronischer Rechtsherzbelastung: EKG Nr. 49.)

Angaben zur Person:

Geschl. ♂ / 71 Jahre — 56,8 kg — 162 cm

Kreatinin: 0,7 (n=0,4-1,3) mg/dl — Hypertonie: ☐ ja ☒ nein ☐ labile

Kalium: 3,9 (n=3,5-5,5) mmol/l — aktueller RR: 140/80 mmHg

Herzwirksame Medikamente: keine

Anamnese, Befunde: Zwei Wochen nach einer Beckenringfraktur bei den ersten Gehübungen plötzlich Kreislaufkollaps, Tachykardie, Dyspnoe. Vgl. EKG-Vorbefund bei der Aufnahme vor zwei Wochen: EKG Nr. 3

Auswertung:

Zeiten: P: 0,12 PQ: 0,16 QRS: 0,10-0,11 QT: 0,32 sec Frequenz 119 /min

Achsen: P: + 50 ° QRS: initial -20°, terminal -160 ° T: 0 °

Hypertrophie-Indizes: Lewis: - mV Sokolow: - mV

Q-Zacken in BWA: Qr V_1

R-Zuwachs in BWA: ☐ regelmäßig ☒ langsam ☐ schnell ☐ abrupt in V____ ☐ R-Verlust von V____ bis V____

☐ Kein R-Zuwachs von V____ bis V____ ☐ R-Reduktion von V____ bis V____

R/S-Umschlagzone: zwischen V____ und V____ bei V____ ☒ bis V_6 nicht erreicht

S-Zacken in BWA: bis V 6: ☐ klein ☐ mittel ☒ groß Voltage: o.B.

Formveränderungen: P: -

QRS: -

ST: konvexbogig leicht gehoben V_1 V_2 III aVF

T: flach V_4 - V_6

Beurteilung:

☒ regelmäßig ☐ unregelmäßig ☐ normfrequent

☒ Sinusrhythmus ☐ absolute Arrhythmie ☐ ☐ bradykard ☒ tachykard

Extrasystolie: -

Intraatriale Leitungsstörungen: -

Überleitungsstörungen: -

Lagetyp: Sagittaltyp (S_I-Q_{III}-Typ)

Intraventrikuläre Leitungsstörung: i. RSB

Infarkt: - (einem supraapikalen Infarkt im Stadium I-II ähnliches Bild)

Hypertrophiezeichen:

Erregungsrückbildungsstörungen: leichte, vom Außenschichtläsionstyp, supraapikal

weitere Diagnosen: -

Hauptdiagnosen: Befund bei akuter Rechtsherzbelastung, vgl. EKG Nr. 3

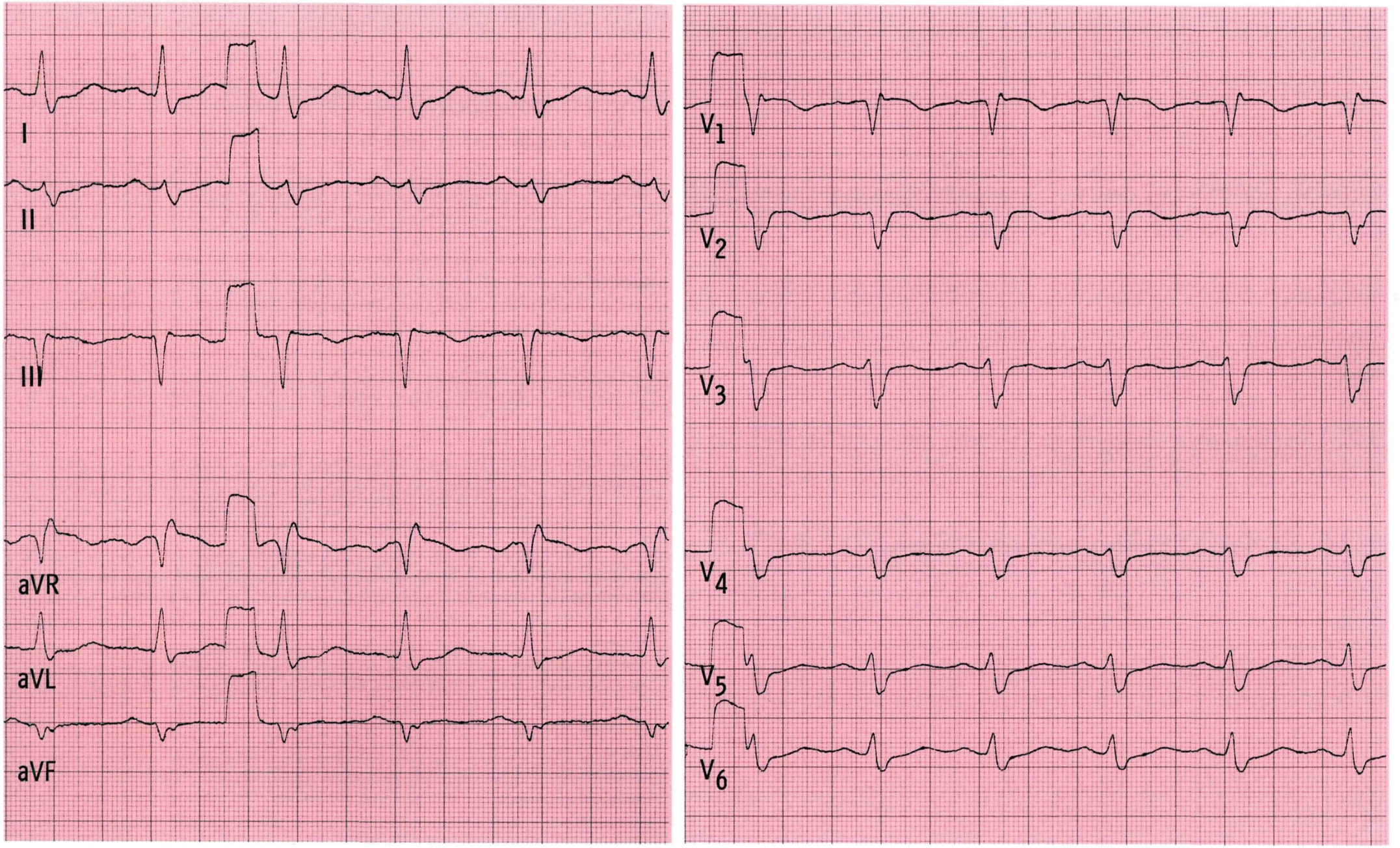
I
II
III
aVR
aVL
aVF
V1
V2
V3
V4
V5
V6

Bemerkungen

EKG Nr. 74

Bei dem LGL-Syndrom (Lown-Gannong-Levine) handelt es sich um ein Präexzitationssyndrom. Es findet eine vorzeitige Erregung der Kammern statt. Beim WPW-Syndrom sieht man in solchen Fällen eine Deltawelle zwischen der P-Welle und dem QRS-Komplex, die Ausdruck einer vorzeitigen Erregung der Kammern über das James-Bündel statt, das von den Vorhöfen ausgeht und direkten Anschluß an das His-Bündel hat. Der AV-Knoten wird ebenfalls umgangen. Eine Deltawelle fehlt, da keine bestimmte Partie der Kammermuskulatur wie beim WPW-Syndrom (und von da aus die gesamte Muskulatur der Ventrikel) vorzeitig erregt wird. Die Erregung der Ventrikel erfolgt lediglich übermäßig schnell über das „gewohnte" Erregungsleitungssystem unter Umgehung des AV-Knotens. Das einzige Merkmal im EKG ist deshalb eine sehr kurze PQ-Zeit.

Allen Präexzitationssyndromen ist gemeinsam, daß die PQ-Zeit sehr kurz ist und daß es über die zusätzlichen Bündel zu kreisenden Erregungen und damit zu tachykarden Anfällen kommen kann (vgl. EKG Nr. 17).

Präexzitation:

- Zusätzliche Kurzschlußverbindung zwischen Vorhöfen und Kammern
- kurze PQ-Zeit
- Neigung zu tachykarden Anfällen über kreisende Erregung

WPW: Kent-Bündel I und II, Deltawelle
Typ A: Deltawelle in V_1–V_3 „sternalpositiv"
Typ B: Deltawelle V_4–V_6 „sternalnegativ"

LGL: James-Bündel, direkter Anschluß von Vorhof zu Hisschem Bündel. Keine Deltawellen, QRS in direktem Anschluß an P-Wellen

Maheim: Verbindung von Hisschem Bündel zu einem der Ventrikel: normale PQ-Zeit, durch Deltawelle deformierter QRS-Komplex

PQ-Zeiten und Achsen der P-Wellen bei supraventrikulären Rhythmen:

	PQ-Zeit	Achse P
– Sinusrhythmus:	frequenzabhängig	normal
– Sinus coronarius/Vorhof	0,13 sec	ca. –30°
– LGL-Syndrom:	0,10–0,12 sec	normal
– WPW-Syndrom:	0,10 sec	normal, Deltawelle
– oberer AV-Knoten:	0,10 sec	ca. –90°

Angaben zur Person:

Geschl. ♀ / 34 Jahre — 56 kg — 168 cm

Kreatinin: 0,7 (n=0,4-1,3) mg/dl — Hypertonie: ☐ ja ☒ nein ☐ labile

Kalium: 4,3 (n=3,5-5,5) mmol/l — aktueller RR: 145/100 mmHg

Herzwirksame Medikamente: Digitaloide in wechselnder Dosierung aus unklarer Indikation

Anamnese, Befunde: Epileptischer Anfall, Sturz an die Heizung, Verbrennung 2. - 3. Grades. Herz und Lunge o.B.

Auswertung:

Zeiten: P: 0,09 PQ: 0,11 QRS: 0,08 QT: 0,34 sec Frequenz 81 /min

Achsen: P: + 80 ° QRS: + 70 ° T: + 60 °

Hypertrophie-Indizes: Lewis: - mV Sokolow: - mV

Q-Zacken in BWA: q V_4 - V_6

R-Zuwachs in BWA: ☒ regelmäßig ☐ langsam ☐ schnell ☐ abrupt in V___ ☐ R-Verlust von V___ bis V___

☐ Kein R-Zuwachs von V___ bis V___ ☐ R-Reduktion von V___ bis V___

R/S-Umschlagzone: zwischen V 2 und V 3 bei V___ ☐ bis V_6 nicht erreicht

S-Zacken in BWA: bis V 2: ☐ klein ☐ mittel ☒ groß Voltage: o.B.

Formveränderungen: P: -

QRS: -

ST: muldenförmige ST-Senkung in II, III, aVF, V_3 - V_6

T:

Beurteilung: ☒ regelmäßig ☐ unregelmäßig ☒ normfrequent

☒ Sinusrhythmus ☐ absolute Arrhythmie ☐ ☐ bradykard ☐ tachykard

Extrasystolie: -

Intraatriale Leitungsstörungen: -

Überleitungsstörungen: sehr kurze Überleitungszeit, keine δ-Wellen:

Lagetyp: Steiltyp LGL-Syndrom

Intraventrikuläre Leitungsstörung: -

Infarkt: -

Hypertrophiezeichen: -

Erregungsrückbildungsstörungen: leichte, vom Digitalistyp, inferolateral-apikal

weitere Diagnosen: -

Hauptdiagnosen: LGL-Syndrom, Erregungsrückbildungsstörungen

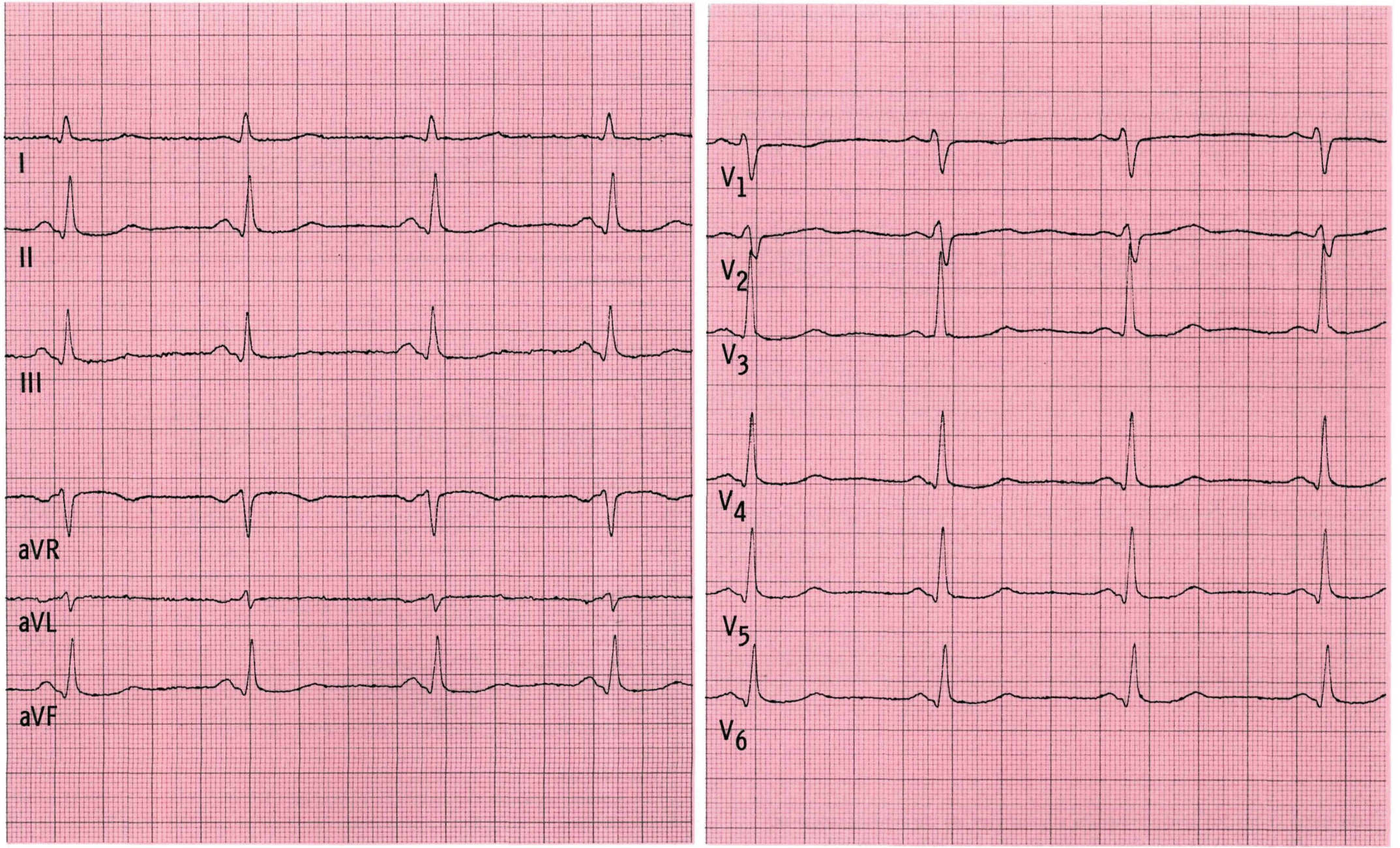
I
II
III
aVR
aVL
aVF
V1
V2
V3
V4
V5
V6

Bemerkungen

EKG Nr. 75

Vorhofflimmerwellen sind deutlich zu erkennen. Auffällig ist auf den ersten Blick, daß die Abstände zwischen den QRS-Komplexen vollkommen gleichmäßig sind. In der Regel sind die R-R-Abstände beim Vorhofflimmern verschieden lang, da es beim Vorhofflimmern zu einer unregelmäßigen Überleitung kommt. In diesem Fall ist anzunehmen, daß keinerlei Vorhoferregungen zu den Ventrikeln fortgeleitet werden, daß also ein totaler AV-Block und ein Vorhofflimmern vorliegt (sehr seltene Beobachtung, es handelt sich also um keine absolute Arrhythmie).
Das Ersatzzentrum, das die Schrittmacherfunktion übernommen hat, liegt entweder im His-Bündel oder im AV-Knoten. Hierzu würde die Frequenz von 44/min passen, da AV-Knoten und His-Bündel-Zentrum eine Frequenz von 40–60/min haben. Zusätzlich liegt noch ein Rechtsschenkelblockbild vor: Es könnte deshalb das Erregungszentrum auch im linken Ventrikel liegen. Für ein ventrikuläres Ersatzzentrum ist die Frequenz von 44 Aktionen/Minute allerdings schon relativ hoch, auch sind für Aktionen aus ventrikulären Erregungszentren die QRS-Komplexe zu schlank. Es ist also in diesem Fall ein His-Bündel- bzw. AV-Knoten-Rhythmus mit RSB anzunehmen.
[Die stark verlängerte QT-Zeit läßt allerdings wiederum an ein ventrikuläres Erregungszentrum denken, sie kann jedoch auch durch eine Elektrolytstörung bedingt sein (z.B. Hypokalzämie)].

Die EKGs 76 bis 105 sind schwieriger auszuwerten als die vorangegangenen. Der Leser sollte sich deshalb erst an ihre Bearbeitung machen, wenn er die in den EKGs 1 bis 75 auftauchenden Probleme gelöst hat.

Angaben zur Person:

Geschl. ♀ / 67 Jahre — 72 kg — 169 cm
Kreatinin: 0,9 (n=0,4-1,3) mg/dl — Hypertonie: ☐ ja ☒ nein ☐ labile
Kalium: 3,7 (n=3,5-5,5) mmol/l — aktueller RR: 130/65 mmHg
Herzwirksame Medikamente: keine

Anamnese, Befunde: Divertikulitis, koronare Herzkrankheit, linksverbreitertes Herz

Auswertung:

Zeiten: P: - PQ: - QRS: 0,13 QT: 0,48 sec Frequenz 44 /min
Achsen: P: - ° QRS: ~ + 100 ° T: - 20 °
Hypertrophie-Indizes: Lewis: - mV Sokolow: - mV
Q-Zacken in BWA: -
R-Zuwachs in BWA: ☐ regelmäßig ☐ langsam ☐ schnell ☐ abrupt in V____ ☐ R-Verlust von V____ bis V____
☒ Kein R-Zuwachs von V 1 bis V 6 ☐ R-Reduktion von V____ bis V____
R/S-Umschlagzone: zwischen V____ und V____ bei V____ ☐ bis V_6 nicht erreicht
S-Zacken in BWA: bis V 6: ☐ klein ☒ mittel ☐ groß Voltage: peripher 0,6 mV
Formveränderungen: P: ungleich große Flimmerwellen
QRS: rsR' V_1, deszendierend V_1, breit konvexbogig deszendierend III aVF
ST:
T: präterminal negativ V_1, III und aVF

Beurteilung: ☒ regelmäßig ☐ unregelmäßig ☐ normfrequent
☐ Sinusrhythmus ☐ absolute Arrhythmie ☒ Vorhofflimmern, vermutlich His-Bündel ☒ bradykard ☐ tachykard
Extrasystolie: - Ersatzrhythmus
Intraatriale Leitungsstörungen: Vorhofflimmern, feines
Überleitungsstörungen: totaler AV-Block
Lagetyp: Rechtstyp
Intraventrikuläre Leitungsstörung: RSB-artig deformierte QRS-Komplexe
Infarkt: -
Hypertrophiezeichen: -
Erregungsrückbildungsstörungen: wie bei RSB, allerdings QT-Zeit verhältnismäßig lang:
weitere Diagnosen: - Hypokalzämie?
Hauptdiagnosen: Vorhofflimmern, totaler AV-Block, His-Bündel-Rhythmus, RSB

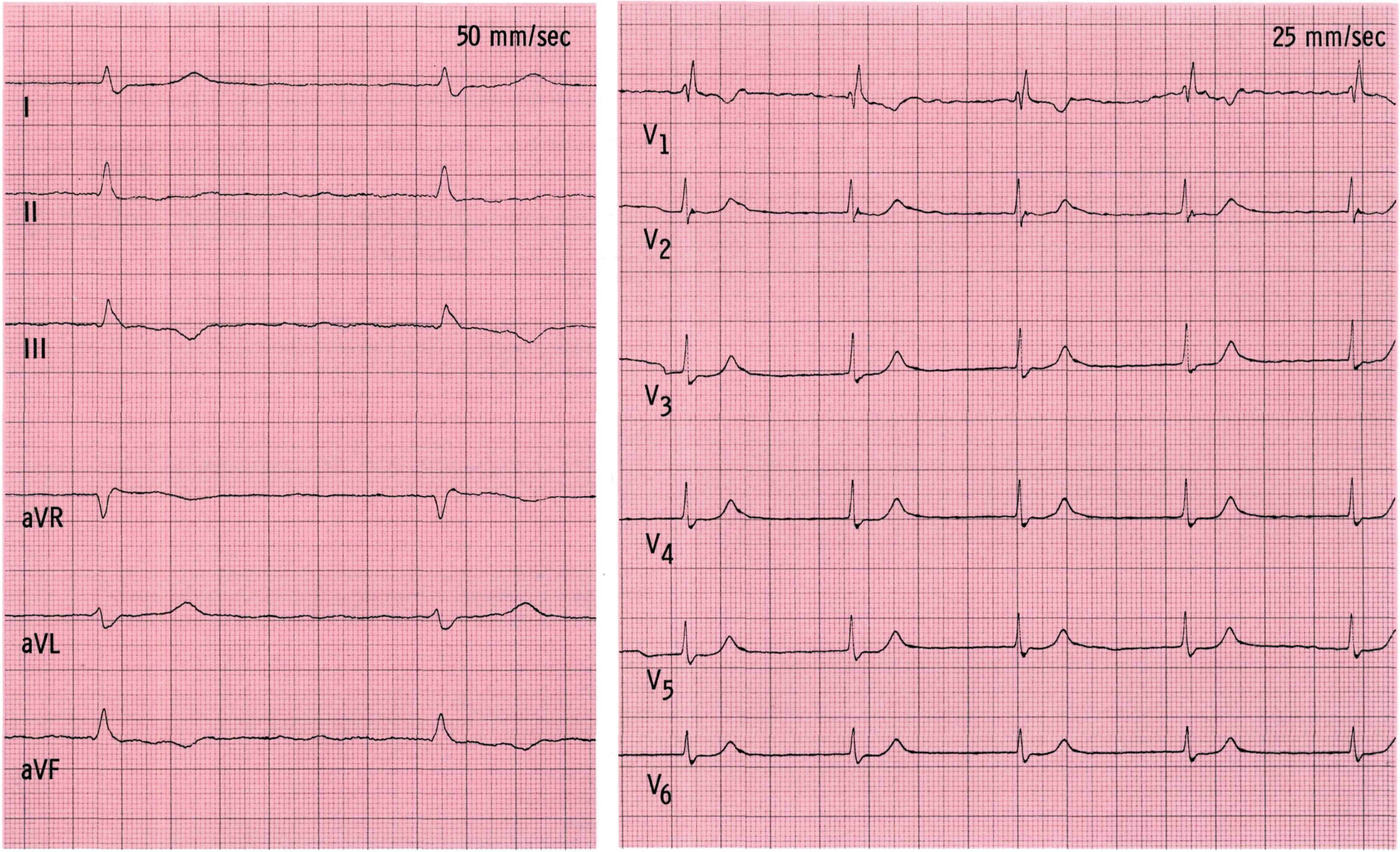
50 mm/sec
I
II
III
aVR
aVL
aVF
25 mm/sec
V1
V2
V3
V4
V5
V6

Bemerkungen

Infarkte werden bei gleichzeitig vorliegendem Schenkelblockbild leicht übersehen. Nicht immer sind die ST-Hebungen trotz Rechtsschenkelblock so deutlich zu erkennen wie hier in den Ableitungen V_2 bis V_4 und in der Ableitung aVL.
Die Tatsache, daß in den Ableitungen V_2 bis V_5 schon breite Q-Zacken trotz eines Infarktes Stadium I vorliegen, kann dafür sprechen, daß es sich hier um einen Reinfarkt (in einem alten Infarktgebiet) handelt.

Zwei Stunden nach Registrierung dieses EKG bekam die Patientin ein Kammerflattern, die sofort eingeleiteten Reanimationsmaßnahmen blieben erfolglos.
Daß die myokardspezifischen Enzyme (CPK, *GOT/GPT, HBDH/LDH*) noch nicht positiv waren, ist nicht verwunderlich, da sie im allgemeinen erst ca. 4 Stunden nach einem Infarktereignis ansteigen.

EKG Nr. 76

Angaben zur Person:

Geschl. ♀ / 75 Jahre — 82 kg — 163 cm

Kreatinin: 1,4 (n=0,4-1,3) mg/dl — Hypertonie: ☒ ja ☐ nein ☐ labile

Kalium: 3,9 (n=3,5-5,5) mmol/l — aktueller RR: 80/60 mmHg

Herzwirksame Medikamente: ?

Anamnese, Befunde: Seit 10 Jahren Diabetes mellitus und Hypertonus bekannt. Zwei Stunden vor Aufzeichnen dieses EKG zu Hause nach Angina-pectoris-Anfall Erbrechen und Kreislaufkollaps. Bei Aufnahme Patientin ansprechbar, blaß und schlapp. Myokardspezifische Enzyme alle im Normbereich

Auswertung:

Zeiten: P: 0,10 ? PQ: 0,18 ? QRS: 0,18 QT: ~ 0,44 sec Frequenz 107 /min

Achsen: P: ? ° QRS: terminal nach rechts ° T: ? °

Hypertrophie-Indizes: Lewis: - mV Sokolow: - mV

Q-Zacken in BWA: q V_2, Q V_3 - V_5

R-Zuwachs in BWA: ☐ regelmäßig ☐ langsam ☐ schnell ☐ abrupt in V____ ☐ R-Verlust von V____ bis V____

☐ Kein R-Zuwachs von V____ bis V____ ☒ R-Reduktion von V 2 bis V 6

R/S-Umschlagzone: zwischen V____ und V____ bei V____ ☐ bis V_6 nicht erreicht

S-Zacken in BWA: bis V 6: ☐ klein ☐ mittel ☒ groß Voltage: o.B.

Formveränderungen:
P:
QRS: rsR' V_1; qR V_2 - V_4
ST: buckelförmige ST-Hebung in I, aVL, V_2 - V_5
T: mit ST-Strecke verschmolzen

Beurteilung: ☒ regelmäßig ☐ unregelmäßig ☐ normfrequent

☐ Sinusrhythmus ? ☐ absolute Arrhythmie ☐ ☐ bradykard ☒ tachykard

Extrasystolie: -

Intraatriale Leitungsstörungen: vermutlich der T-Welle aufsitzend

Überleitungsstörungen: relativer AV-Block I?

Lagetyp: RSB (Wilson-Typ) mit zusätzlicher, deutlicher Erregungsausbreitungsstörung durch:

Intraventrikuläre Leitungsstörung: VW-supraapikal-Infarkt Stadium I

Infarkt:

Hypertrophiezeichen: nicht beurteilbar

Erregungsrückbildungsstörungen: wie bei Infarkt Stadium I

weitere Diagnosen:

Hauptdiagnosen: RSB, frischer Infarkt

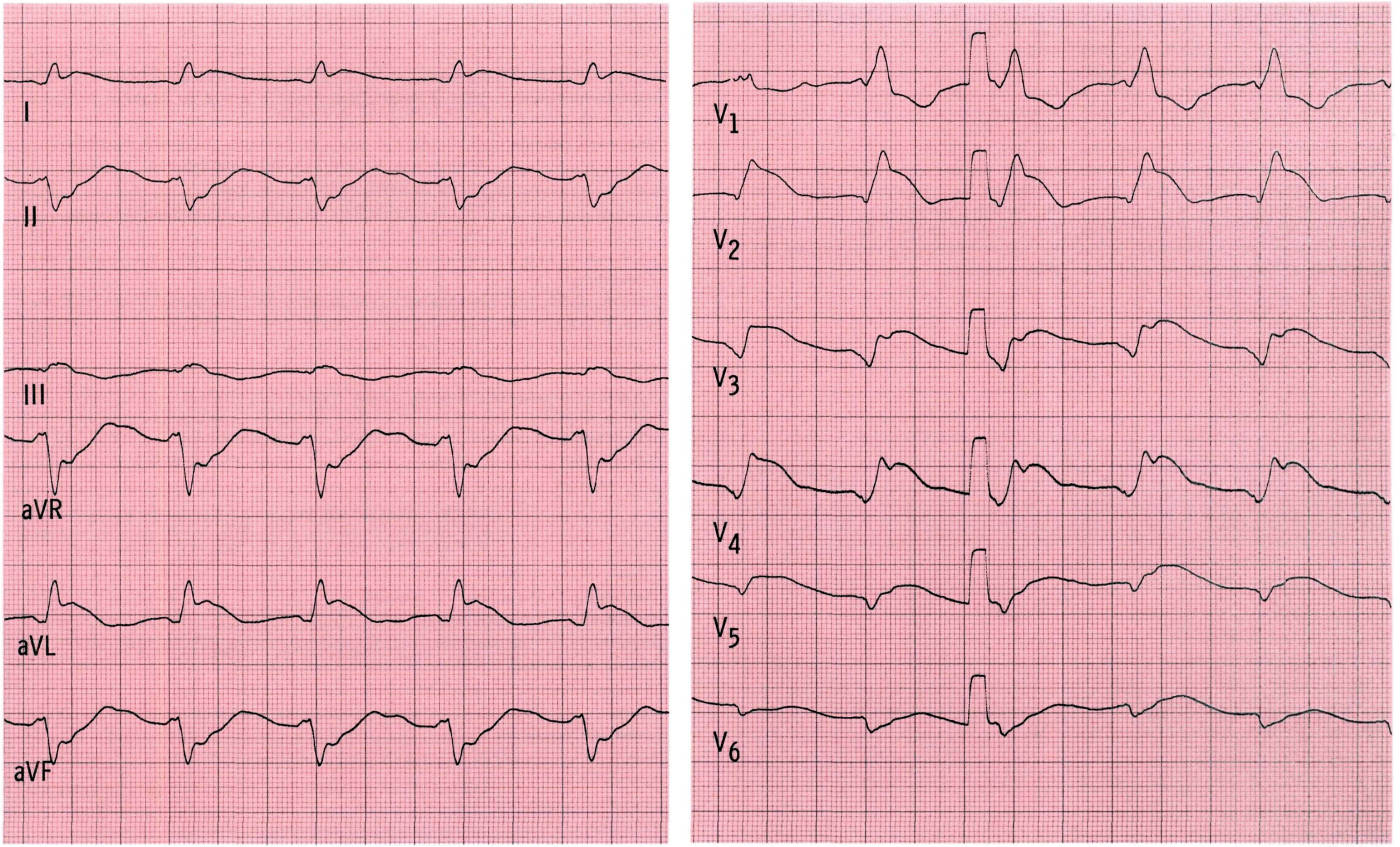
I
II
III
aVR
aVL
aVF
V1
V2
V3
V4
V5
V6

Bemerkungen

EKG Nr. 77

Auf den ersten Blick sind in den Ableitungen II und III P-Wellen zu sehen, deren Achse −80° beträgt. Die PQ-Zeit ist verschieden lang. Beim Vergleich der ST-Strecken in Ableitung II fällt von Aktion zu Aktion eine Veränderung auf, die nicht konstant ist und die durch „aufsitzende" P-Wellen zu erklären ist. Die P-Wellen haben eine Frequenz von 220/min; die Intervalle sind allerdings nicht ganz regelmäßig. Es besteht keine feste Beziehung zwischen den P-Wellen und QRS-Komplexen: Gerade in den Aktionen, in denen man eine Überleitung annehmen könnte (4. und 5. Aktion nach der Eichzacke), ist das RR-Intervall um 0,05 sec länger als in den übrigen Aktionen. Es ist also nicht anzunehmen, daß diese Erregungen zu den Ventrikeln übergeleitet werden.

Einen Tag zuvor lag ebenfalls eine Vorhoftachykardie von 190/min vor (**siehe unten abgebildetes EKG**), wobei jede 2. Vorhoferregung zu den Ventrikeln übergeleitet wurde. Es handelte sich hier um eine Vorhoftachykardie mit 2:1-Überleitung. Einen Tag später (EKG Nr. 77) ist die Überleitung unregelmäßig.
Die Annahme liegt nahe, daß alle bei dieser Patientin beobachteten Rhythmusstörungen digitalisinduziert sind.

EKG Nr. 77a

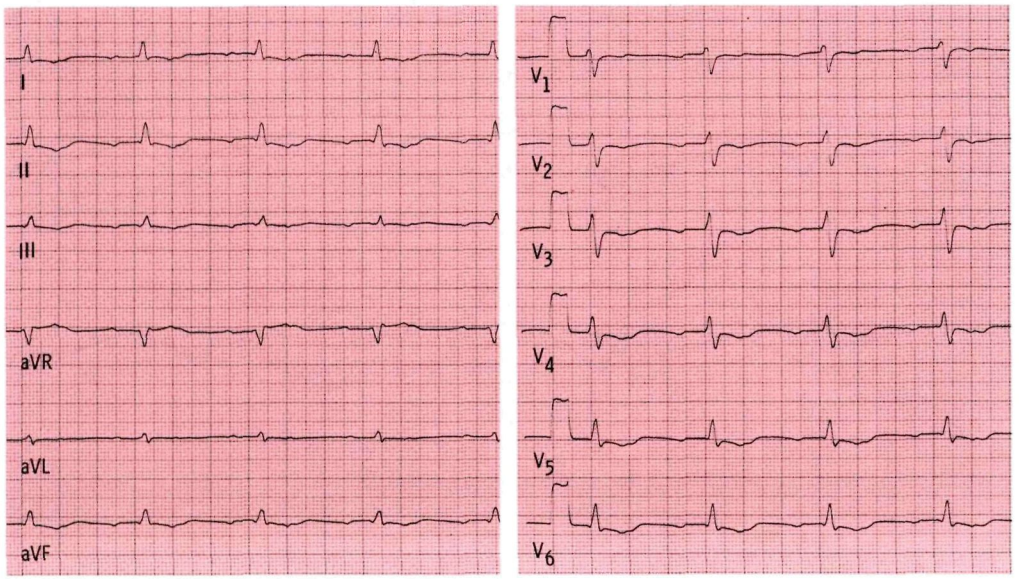

Angaben zur Person:

Geschl. ♀ / 70 Jahre — 120 kg — 154 cm

Kreatinin: 2,3 (n=0,4-1,3) mg/dl — Hypertonie: ☐ ja ☒ nein ☐ labile

Kalium: 4,6 (n=3,5-5,5) mmol/l — aktueller RR: 100/60 mmHg

Herzwirksame Medikamente: seit 2 Tagen "nur noch" 2 x 0,2 mg Digoxin, Digoxinspiegel 3,2 ng/ml

Anamnese, Befunde: Respiratorische Insuffizienz, Pickwick-Syndrom, Analgetika-Abusus bei Gelenkschmerzen, Nieren-insuffizienz. Aufnahme im Koma. EKG bei Aufnahme: mittlerer AV-Knoten-Rhythmus 52/min

Auswertung:

Zeiten: P: 0,08 PQ: wechselnd QRS: 0,08 QT: 0,30 sec Frequenz ~100 /min

Achsen: P: -80 ° QRS: + 50 ° T: - 120 °

Hypertrophie-Indizes: Lewis: - mV Sokolow: - mV

Q-Zacken in BWA: ☐ Kein R-Zuwachs von V___ bis V___

R-Zuwachs in BWA: ☒ regelmäßig ☒ langsam ☐ schnell ☐ abrupt in V___ ☐ R-Reduktion von V___ bis V___

☐ R-Verlust von V___ bis V___

R/S-Umschlagzone: zwischen V 4 und V 5 bei V___ ☐ bis V_6 nicht erreicht

S-Zacken in BWA: bis V 6: ☒ klein ☐ mittel ☐ groß Voltage: peripher 0,7 mV

Formveränderungen: P:

QRS:

ST: leicht gesenkt und flach deszendierend V_2-V_6 deszendierend in II, III, aVF

T: präterminal negativ in V_2- V_6, II, III und aVF

Beurteilung: fast ☒ regelmäßig ☐ unregelmäßig ☐ normfrequent

☐ Sinusrhythmus ☐ absolute Arrhythmie ☒ schneller supraventrikulärer Rhythmus, ☐ bradykard ☒ tachykard

Extrasystolie: - retrograde Vorhoferregung

Intraatriale Leitungsstörungen: Vorhoftachykardie mit unregelmäßiger Überleitung. Vorhoffrequenz ca. 220/min, Ventrikel ~100/min

Überleitungsstörungen: Indifferenztyp

Lagetyp: -

Intraventrikuläre Leitungsstörung: -

Infarkt: -

Hypertrophiezeichen: -

Erregungsrückbildungsstörungen: leichte, vom Innenschichtläsionstyp VW supraapikal-lateral

weitere Diagnosen:

Hauptdiagnosen: Vorhoftachykardie, schneller supraventrikulärer Ersatzrhythmus

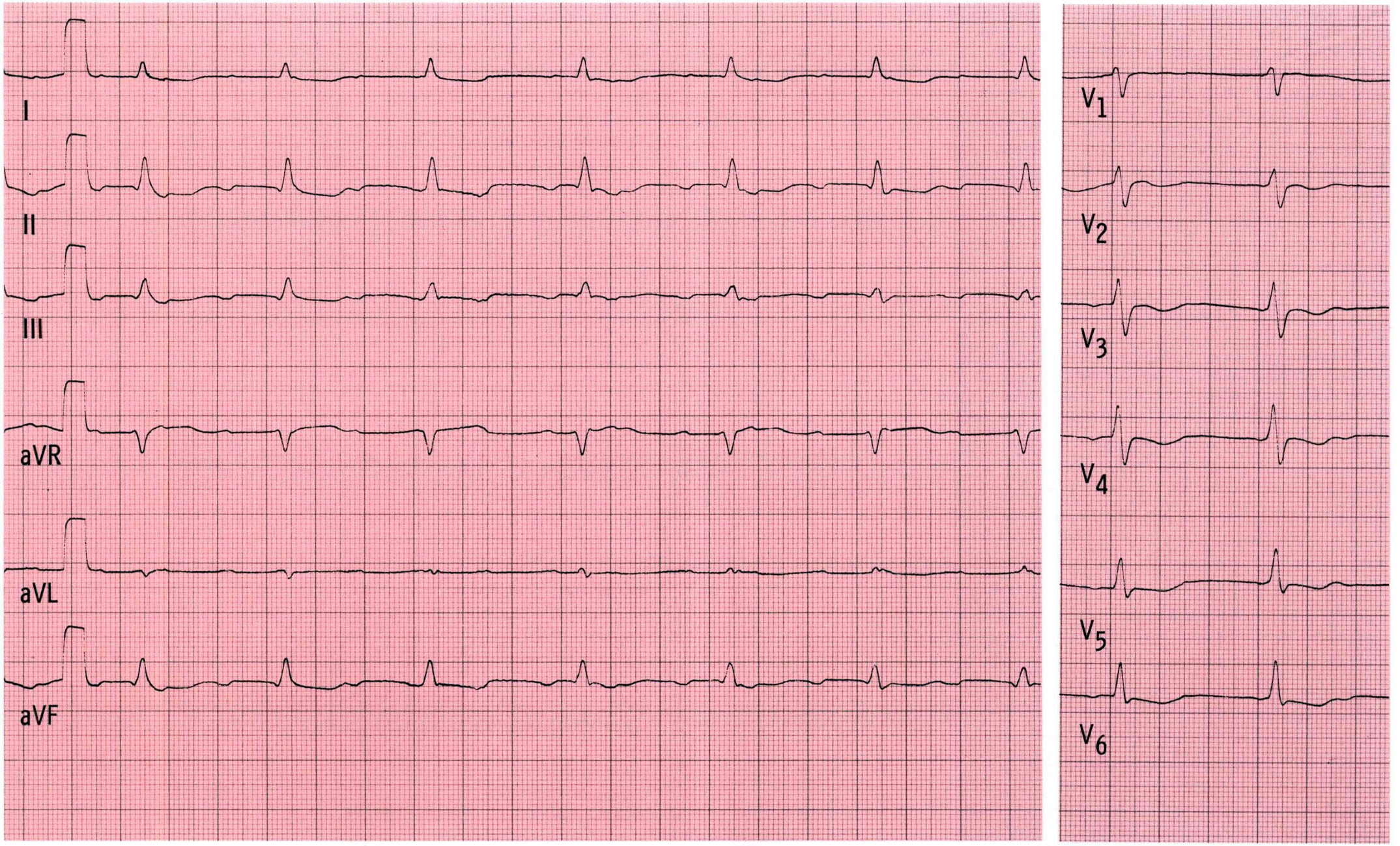
I
II
III
aVR
aVL
aVF
V1
V2
V3
V4
V5
V6

Bemerkungen

EKG Nr. 78

Das EKG sieht auf den ersten Blick merkwürdig aus. Ein EKG mit einer elektrischen Herzachse von +130° ist in der allgemeininternistischen Praxis eine Rarität. Die Tatsache, daß außerdem die Vorhofachse nach +180° „verdreht" ist, muß daran denken lassen, daß irgend etwas vertauscht ist: Entweder sind die Elektroden vertauscht, oder aber das Herz liegt auf der „falschen" Seite. Wenn man aufgrund der Tatsache, daß sowohl die elektrische Herzachse als auch die Achse der Vorhoferregung verdreht ist, nicht zum richtigen Schluß kommt, dann bringen die Brustwandableitungen die endgültige Klärung: Wenn nur die Extremitätenableitungen vertauscht wären, müßten die Brustwandableitungen dennoch normal sein, sie sind jedoch ebenfalls „atypisch". Es handelt sich also um einen Situs inversus.

Zur Registrierung des **unten abgebildeten EKG** sind die Elektroden des rechten und linken Armes vertauscht, außerdem wurden die Brustwandelektroden spiegelbildlich zu den üblichen Positionen auf der rechten Seite angelegt: Es resultiert ein vollkommen normales EKG.
Zeitwerte: P: 0,10; PQ: 0,10; QRS: 0,09; QT: 0,40 sec. f: ca. 68/min.
Achsen: P: +40°; QRS: +50°; T: +80°.

EKG Nr. 78a

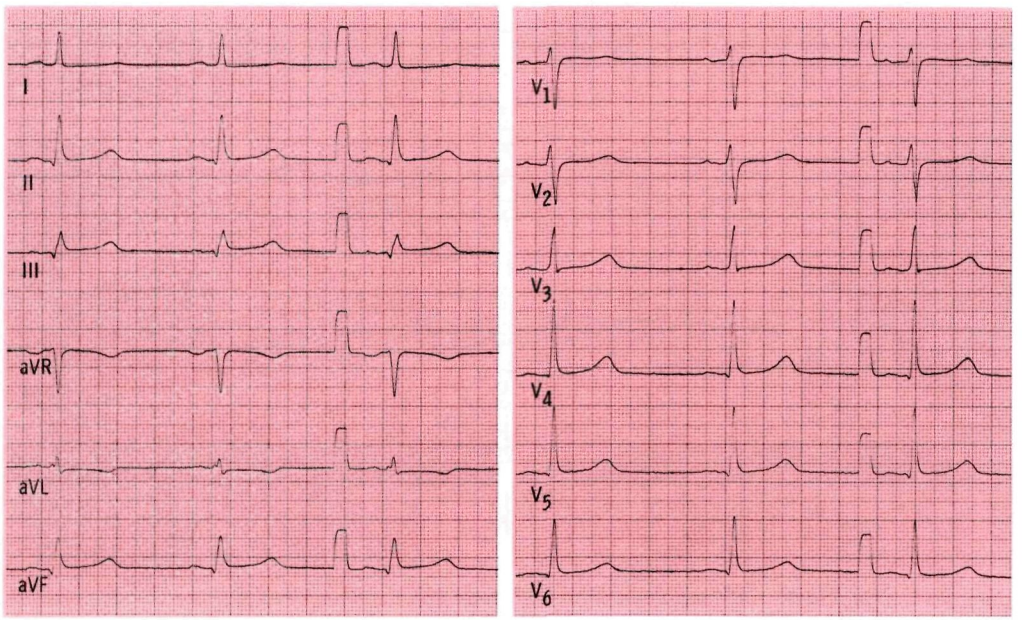

Angaben zur Person:

Geschl. ♀ / 30 Jahre — 74 kg 169 cm

Kreatinin: 1,0 (n=0,4-1,3) mg/dl — Hypertonie: ☐ ja ☒ nein ☐ labile

Kalium: 4,2 (n=3,5-5,5) mmol/l — aktueller RR: 120/80 mmHg

Herzwirksame Medikamente: keine

Anamnese, Befunde: Cholezystitis, Adipositas, subklinischer Diabetes mellitus, Hyperlipidämie, Antikonzeptiva, Morbus Raynaud

Auswertung:

Zeiten: P: 0,10 PQ: 0,13 QRS: 0,09 QT: 0,40 sec Frequenz 65 /min

Achsen: P: +180 ° QRS: +130 ° T: +100 °

Hypertrophie-Indizes: Lewis: - mV Sokolow: - mV

Q-Zacken in BWA: keine

R-Zuwachs in BWA: ☐ regelmäßig ☐ langsam ☐ schnell ☐ abrupt in V____ ☐ R-Verlust von V____ bis V____

☒ Kein R-Zuwachs von V 1 bis V 4 ☐ R-Reduktion von V____ bis V____

R/S-Umschlagzone: zwischen V 4 und V 5 bei V____ ☐ bis V_6 nicht erreicht

S-Zacken in BWA: bis V 4: ☐ klein ☐ mittel ☒ groß Voltage: in BWA von rechts nach links abnehmend

Formveränderungen: P:

QRS: rsR' V_5 und V_6

ST: leicht gehoben V_4 - V_6

T: flach positiv V_2 - V_6

Beurteilung: ☒ regelmäßig ☐ unregelmäßig ☒ normfrequent

☒ Sinusrhythmus ☐ absolute Arrhythmie ☐ ☐ bradykard ☐ tachykard

Extrasystolie: -

Intraatriale Leitungsstörungen: Achse rechts überdreht (??)

Überleitungsstörungen: keine, kurze Überleitung

Lagetyp: überdrehter Rechtstyp (??)

Intraventrikuläre Leitungsstörung:

Infarkt: -

Hypertrophiezeichen: - siehe Vergleichsbefund

Erregungsrückbildungsstörungen: - rechts

weitere Diagnosen: Situs inversus

Hauptdiagnosen: Situs inversus

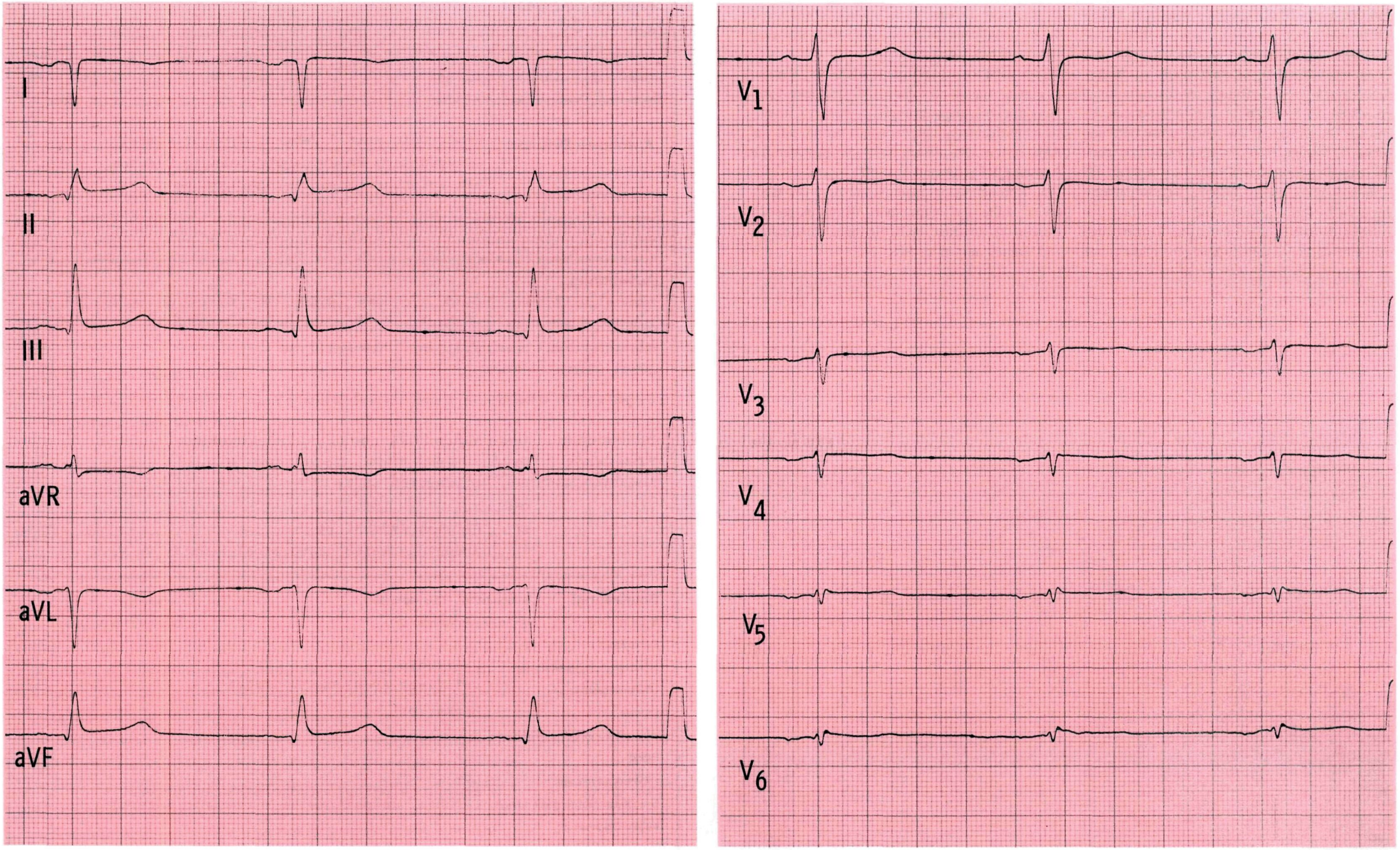
I
II
III
aVR
aVL
aVF
V1
V2
V3
V4
V5
V6

Bemerkungen

EKG Nr. 79

Auf den ersten Blick fallen die negativen T-Wellen in Ableitung I und aVL auf. In den Brustwandableitungen dagegen ist eine entsprechende Erregungsrückbildungsstörung nicht zu finden, sondern nur eine T-Abflachung nach minimal gesenkten ST-Strecken in den Ableitungen V_5 und V_6. Die Divergenz zwischen Achse QRS und Achse T beträgt 140°. Es fällt zusätzlich noch auf, daß sich die Achse T rechts der Achse QRS befindet; schon diese Tatsache ist als pathologisch zu bewerten. Auch ohne den Befund von 2 Tagen danach (s. Abb. unten) zu kennen, muß man eine derartige Achsendivergenz allein schon als deutliche Erregungsrückbildungsstörung und damit möglichen Hinweis auf eine koronare Herzkrankheit werten.

2 Tage nach Registrierung des EKG Nr. 79 traten in einem Angina-pectoris-Anfall deutliche Erregungsrückbildungsstörungen vom Außenschichtischämietyp Vorderwand lateral auf (**s. Abb. unten**). Zu diesem Zeitpunkt betrugen die Achsen QRS –10° und T +140°.

Eine Koronarangiographie ist indiziert, der Blutdruck sollte auf normotone Werte eingestellt werden (β-Blocker, ACE-Hemmer, Diuretika). Vgl. Bemerkungen zu EKG Nr. 19.

EKG Nr. 79a

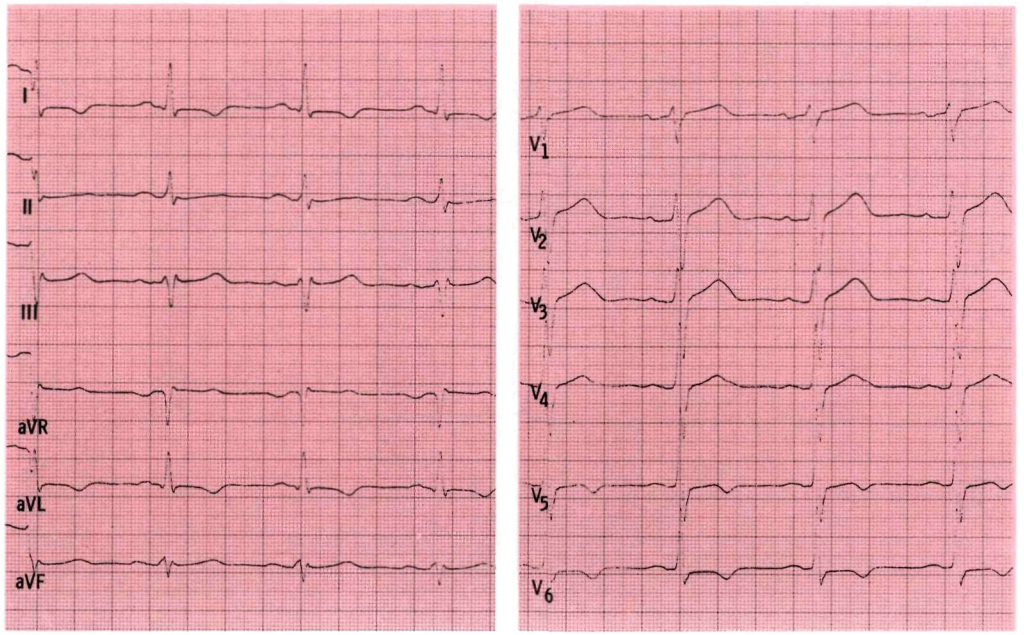

Angaben zur Person:

Geschl. ♂ / 46 Jahre — 82 kg — 168 cm

Kreatinin: 0,9 (n=0,4-1,3) mg/dl — Hypertonie: ☒ ja ☐ nein ☐ labile

Kalium: 4,2 (n=3,5-5,5) mmol/l — aktueller RR: 250/140 mmHg

Herzwirksame Medikamente: keine

Anamnese, Befunde: Hypertonie seit 3 Jahren, Hyperurikämie. Gelegentlich belastungsunabhängig Dyspnoe mit leichter thorakaler Beklemmung

Auswertung:

Zeiten: P: 0,12 PQ: 0,19 QRS: 0,09 QT: 0,32 sec Frequenz 108 /min

Achsen: P: + 40 ° QRS: - 10 ° T: + 130 °

Hypertrophie-Indizes: Lewis: 2,1 mV Sokolow: 1,7 mV

Q-Zacken in BWA: keine

R-Zuwachs in BWA: ☒ regelmäßig ☐ langsam ☐ schnell ☐ abrupt in V____ ☐ Kein R-Zuwachs von V____ bis V____ ☐ R-Reduktion von V____ bis V____ ☐ R-Verlust von V____ bis V____

R/S-Umschlagzone: zwischen V 4 und V 5 bei V____ ☐ bis V_6 nicht erreicht

S-Zacken in BWA: bis V 6: ☒ klein ☐ mittel ☐ groß Voltage: o.B.

Formveränderungen: P: biphasisch in V_1

QRS: -

ST: minimal gesenkt V_5 V_6

T: andeutungsweise präterminal negativ V_5 V_6

Beurteilung: ☒ regelmäßig ☐ unregelmäßig ☐ normfrequent

☒ Sinusrhythmus ☐ absolute Arrhythmie ☐ ☐ bradykard ☒ tachykard

Extrasystolie: -

Intraatriale Leitungsstörungen: P-mitrale

Überleitungsstörungen: relativer AV-Block I. Grades

Lagetyp: Linkstyp

Intraventrikuläre Leitungsstörung: -

Infarkt: -

Hypertrophiezeichen: LVH

Erregungsrückbildungsstörungen: deutliche pathologische Achsendivergenz, leichte, unspezifische Vorderwand lateral

weitere Diagnosen:

Hauptdiagnosen: linksventrikuläre Hypertrophie, P-mitrale, pathologische Achsendivergenz

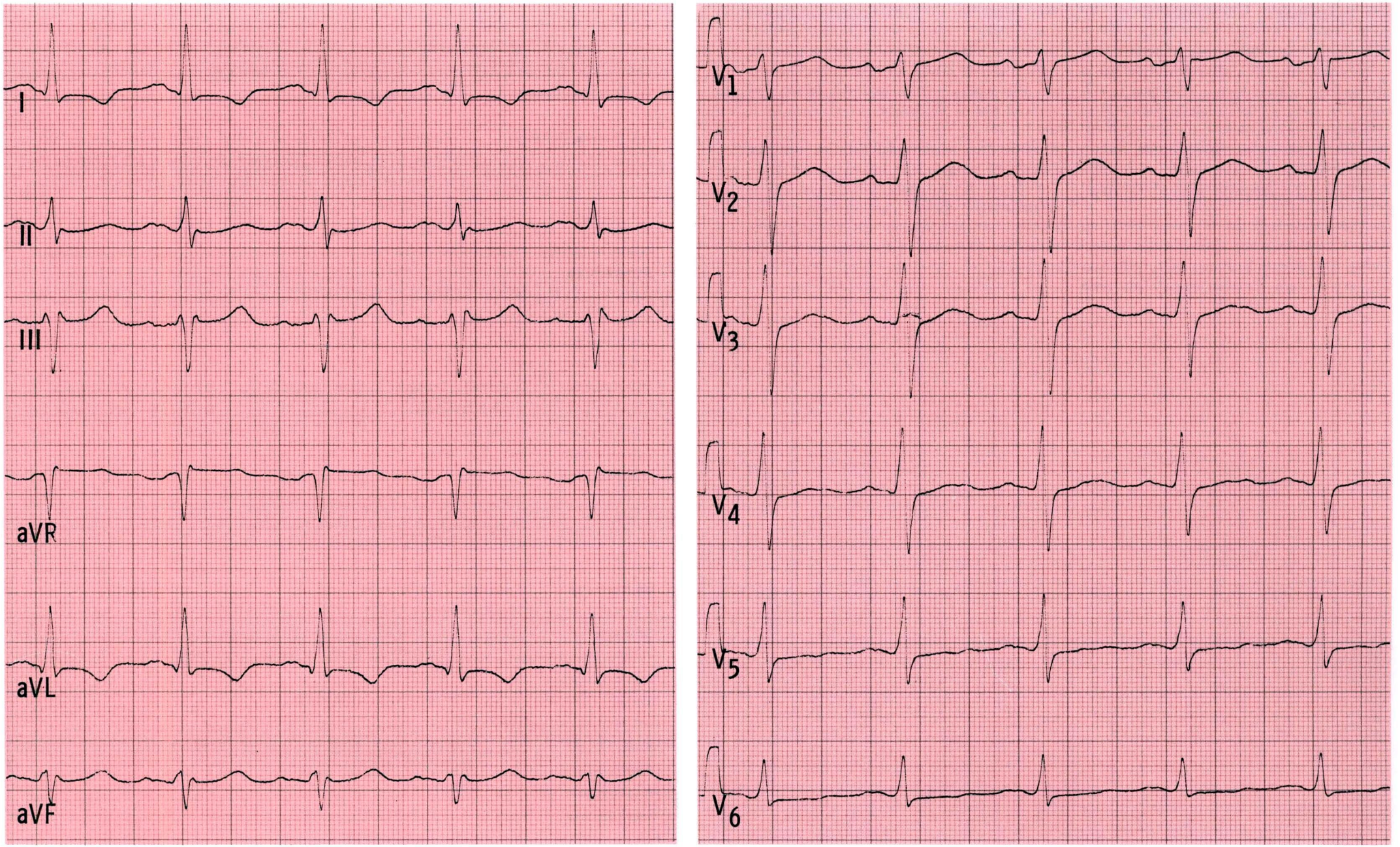
I
II
III
aVR
aVL
aVF
V1
V2
V3
V4
V5
V6

Bemerkungen

EKG Nr. 80

Das Vorliegen eines Linksschenkelblocks steht außer Zweifel: Der QRS-Komplex ist deutlich verbreitert, der terminale Vektor zeigt nach links (Ableitung I und aVL), es fehlen Q-Zacken in den nach links gerichteten Ableitungen I, aVL und V_6 als Ausdruck dafür, daß das Septum nicht vom linken Tawara-Schenkel (der blockiert ist) von links nach rechts, sondern vom rechten Tawara-Schenkel aus von rechts nach links (parallel zu den linksgerichteten Ableitungen) erregt wird.

Die Infarktdiagnostik ist in einem EKG mit einem Schenkelblockbild sehr erschwert. In dem vorliegenden Streifen kann man an der R-Reduktion von V_3 nach V_4 einen alten Infarkt noch sicher erkennen. Der QRS-Komplex in V_6 hat eine auffallend kleine positive Fläche (eigentlich müßte man hier einen QRS-Komplex mit ähnlich breiter positiver Fläche wie in den Ableitungen I und aVL sehen), bedingt durch den Infarkt, der in dieser Region abgelaufen ist (vgl. EKG Nr. 5 und Nr. 18).

Es ist durchaus möglich, daß auch im inferioren Bereich ein ausgedehnter Infarkt vorliegt (QS-Komplex in den Ableitungen II, III und aVF – möglicherweise kleine, „nachgewachsene" R-Zacken – leichte Hebung und konvexbogiger Verlauf der ST-Strecke in den Ableitungen II, III und aVF).

Angaben zur Person:

Geschl. ♂ / 69 Jahre — 78 kg — 181 cm

Kreatinin: 1,5 (n=0,4-1,3) mg/dl — Hypertonie: ☐ ja ☒ nein ☐ labile

Kalium: 4,0 (n=3,5-5,5) mmol/l — aktueller RR: 110/70 mmHg

Herzwirksame Medikamente: 2 x 0,1mg Digoxin

Anamnese, Befunde: Aufnahme wegen Verdachts auf Pneumonie. Zwischen 1962 u. 1978 angeblich vier Herzinfarkte. Einen Tag vor Registrierung dieses EKG Kammerflimmern. Sinusrhythmus nach Kardioversion

Auswertung:

Zeiten: P: 0,14 — PQ: 0,23 — QRS: 0,14 — QT: 0,38 sec — Frequenz 90 /min

Achsen: P: +80 ° — QRS: -50 ° — T: +150 °

Hypertrophie-Indizes: Lewis: - mV — Sokolow: - mV

Q-Zacken in BWA: -

R-Zuwachs in BWA: ☐ regelmäßig ☐ langsam ☐ schnell ☐ abrupt in V___ ☐ R-Verlust von V___ bis V___

☐ Kein R-Zuwachs von V___ bis V___ ☒ R-Reduktion von V 1 bis V 5

R/S-Umschlagzone: zwischen V 5 und V 6 bei V___ ☐ bis V_6 nicht erreicht

S-Zacken in BWA: bis V 6: ☒ klein ☐ mittel ☐ groß Voltage: o.B.

Formveränderungen: P: -

QRS: keine Q-Zacken in I, aVL, V_6

ST:

T: flach V_4 - V_6

Beurteilung: ☒ regelmäßig ☐ unregelmäßig ☒ normfrequent

☒ Sinusrhythmus ☐ absolute Arrhythmie ☐ ☐ bradykard ☐ tachykard

Extrasystolie: -

Intraatriale Leitungsstörungen: Leitungsverzögerung ohne typische Fehlkonfiguration

Überleitungsstörungen: AV-Block I

Lagetyp: überdrehter Linkstyp

Intraventrikuläre Leitungsstörung: LSB

Infarkt: apikal-lateraler VW-Infarkt Stadium III

Hypertrophiezeichen: ungültig (LSB!)

Erregungsrückbildungsstörungen: (LSB)

weitere Diagnosen:

Hauptdiagnosen: LSB, AV-Block I, Infarkt

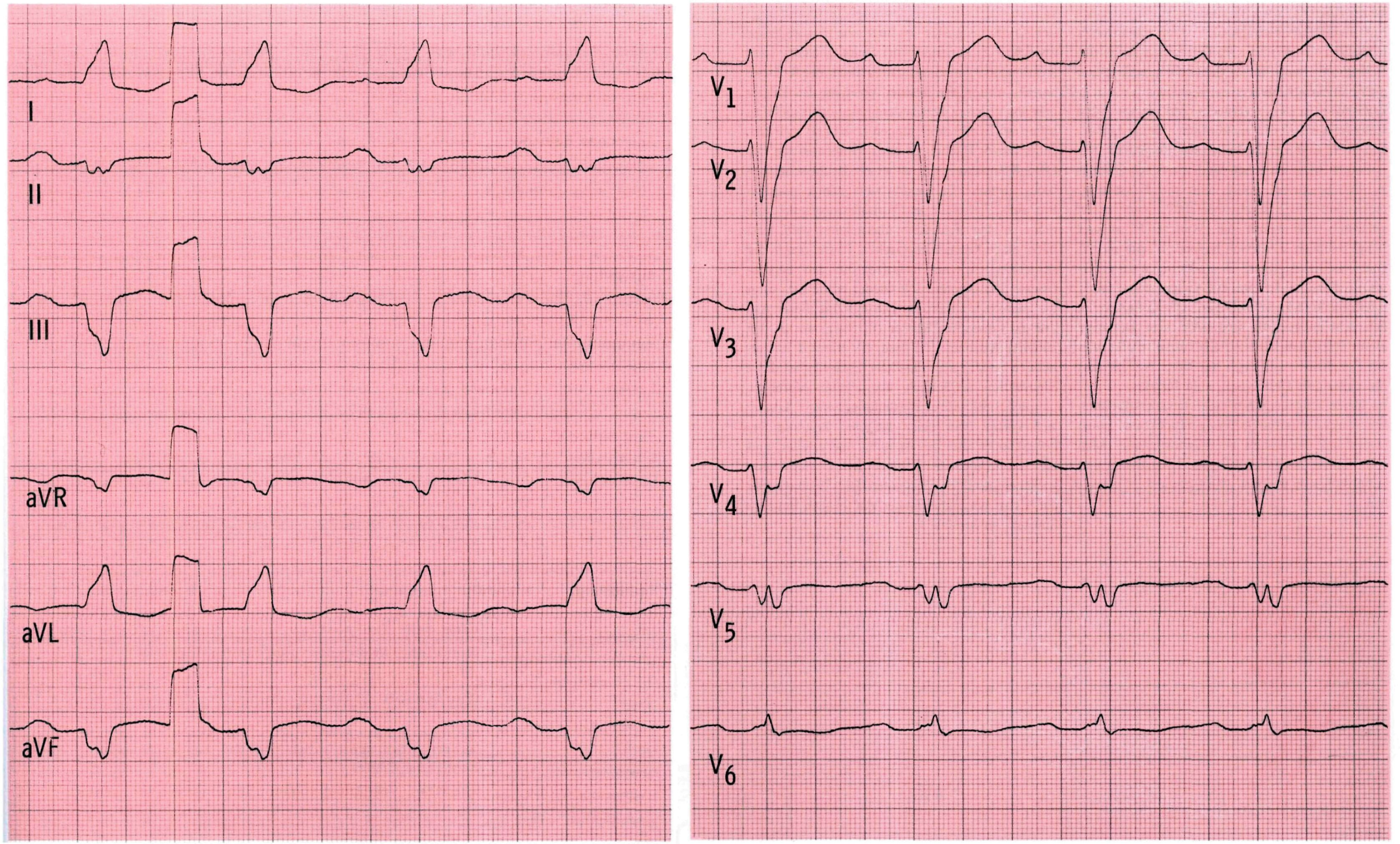
I
II
III
aVR
aVL
aVF
V1
V2
V3
V4
V5
V6

Bemerkungen

EKG Nr. 81

Es besteht kein Zweifel an dem Vorliegen eines linksanterioren Hemiblocks: weit überdrehter Linkstyp, langsamer R-Zuwachs, R/S-Umschlagszone nach links verschoben und relativ große S-Zacken bis V_6.

Zusätzlich besteht Verdacht auf einen alten supraapikalen Vorderwandinfarkt: kleine Q-Zacken in V_2 und V_3, die in den nachfolgenden Ableitungen nicht zu sehen sind. Bestehen Zweifel an der Diagnose, sollte man die Brustwandelektroden 1 ICR nach oben und 1 nach unten versetzen und somit die vordere Brustwand „engmaschiger elektrisch abgreifen", um möglicherweise eindeutigere Veränderungen zu erfassen. Außerdem scheint ein ausgedehnter alter, inferiorer Infarkt vorzuliegen: QS-Komplexe in den Ableitungen III und aVF vor. Derartige kleine R-Zacken können nach einem Infarkt wieder „nachwachsen" (vgl. mit EKG Nr. 34: dort linksanteriorer Hemiblock, kein Infarkt).

Es bleibt schwierig, bei einer intraventrikulären Erregungsausbreitungsstörung (Blockbild) einen Infarkt mit Sicherheit zu diagnostizieren. Man sollte immer Vergleichsbefunde heranziehen und bei unsicherem Befund „Verdacht auf ..." schreiben.

In dem mit 25 mm/sec geschriebenen Streifen ist der Rhythmus gestört, es liegt eine längere Pause zwischen 2 Aktionen vor: Beim genauen Hinsehen ist in Ableitung I gleich hinter der R-Zacke der 2. Aktion ein kleiner positiver Buckel zu erkennen, der in den anderen Aktionen nicht zu sehen ist. In den Ableitungen II, III und aVF z.B. führt dieser Buckel zu einer Deformierung des QRS-Komplexes, die an einen Rechtsschenkelblock erinnert. Es handelt sich jedoch lediglich um eine Vorhofaktion (Vorhofextrasystole), die nicht zu den Ventrikeln übergeleitet wird. Erst nach einer kompensatorischen Pause (nach der der retrograd vom Vorhofzentrum aus depolarisierte Sinusknoten sich wieder erholt hat) folgt die nächste Sinusaktion. Die PQ-Zeit dieser Aktion ist wesentlich kürzer (0,18 sec) als in den anderen Aktionen (0,37 sec, AV-Block I mit erheblich verlängerter PQ-Zeit). Entweder ist diese Sinusaktion tatsächlich übergeleitet (durchaus möglich, das Erregungsleitungssystem konnte sich vorher über einen längeren Zeitraum erholen), oder aber sie ist nicht übergeleitet, und die darauffolgende Kammeraktion stellt eine supraventrikuläre (AV-Knoten/His) Ersatzsystole dar. Es ist wahrscheinlicher, daß es sich um eine Sinusaktion handelt.

Angaben zur Person:

Geschl. ♂ / 80 Jahre — 84 kg — 160 cm

Kreatinin: 0,6 (n=0,4-1,3) mg/dl — Calcium 2,0 mmol/l (n=2,2-2,75) — Hypertonie: ☒ ja ☐ nein ☐ labile

Kalium: 3,1 (n=3,5-5,5) mmol/l — Phosphat 0,7 mmol/l (n=0,8-1,4) — aktueller RR: 180/80 mmHg

Herzwirksame Medikamente: keine

Anamnese, Befunde:

Globale Herzinsuffizienz vor 4 Jahren, koronare Herzkrankheit, alimentäre Adipositas

Auswertung:

Zeiten: P: 0,18 — PQ: 0,37 — QRS: 0,10 — QT: 0,36 sec — Frequenz 64 /min

Achsen: P: ? ° — QRS: -50 ° — T: -80 ° (T-Wellen flach)

Hypertrophie-Indizes: Lewis: - mV — Sokolow: - mV

Q-Zacken in BWA: q V_2 V_3

R-Zuwachs in BWA: ☐ regelmäßig ☒ langsam ☐ schnell ☐ abrupt in V____ ☐ R-Verlust von V____ bis V____

☐ Kein R-Zuwachs von V____ bis V____ ☐ R-Reduktion von V____ bis V____

R/S-Umschlagzone: zwischen V____ und V____ bei V 6 ☐ bis V_6 nicht erreicht

S-Zacken in BWA: bis V 6: ☐ klein ☐ mittel ☒ groß Voltage: o.B.

Formveränderungen:

P: biphasisch, weit geschwungen

QRS: q II, QS III, aVF; rS III aVF ?

ST: von leicht gesenktem Abgang flach deszendierend V_5 V_6

T: präterminal negativ V_5 V_6

Beurteilung:

☒ regelmäßig ☐ unregelmäßig ☒ normfrequent

☒ Sinusrhythmus ☐ absolute Arrhythmie ☐ ☐ bradykard ☐ tachykard

Extrasystolie: eine sehr frühzeitige, nicht übergeleitete SVES

Intraatriale Leitungsstörungen: deutliche Erregungsausbreitungsstörung

Überleitungsstörungen: AV-Block I mit extrem langer Überleitungszeit

Lagetyp: überdrehter Linkstyp

Intraventrikuläre Leitungsstörung: LAH

Infarkt: Verdacht auf supraapikalen VW-Infarkt Stadium III, alter inferiorer Infarkt nicht auszuschließen

Hypertrophiezeichen: ungültig (LAH!)

Erregungsrückbildungsstörungen: leichte, vom Innenschichtläsionstyp VW-lateral

weitere Diagnosen:

Hauptdiagnosen: intraatriale Ausbreitungsstörung, extremer AV-Block I LAH, Infarkte, Elektrolytstörung

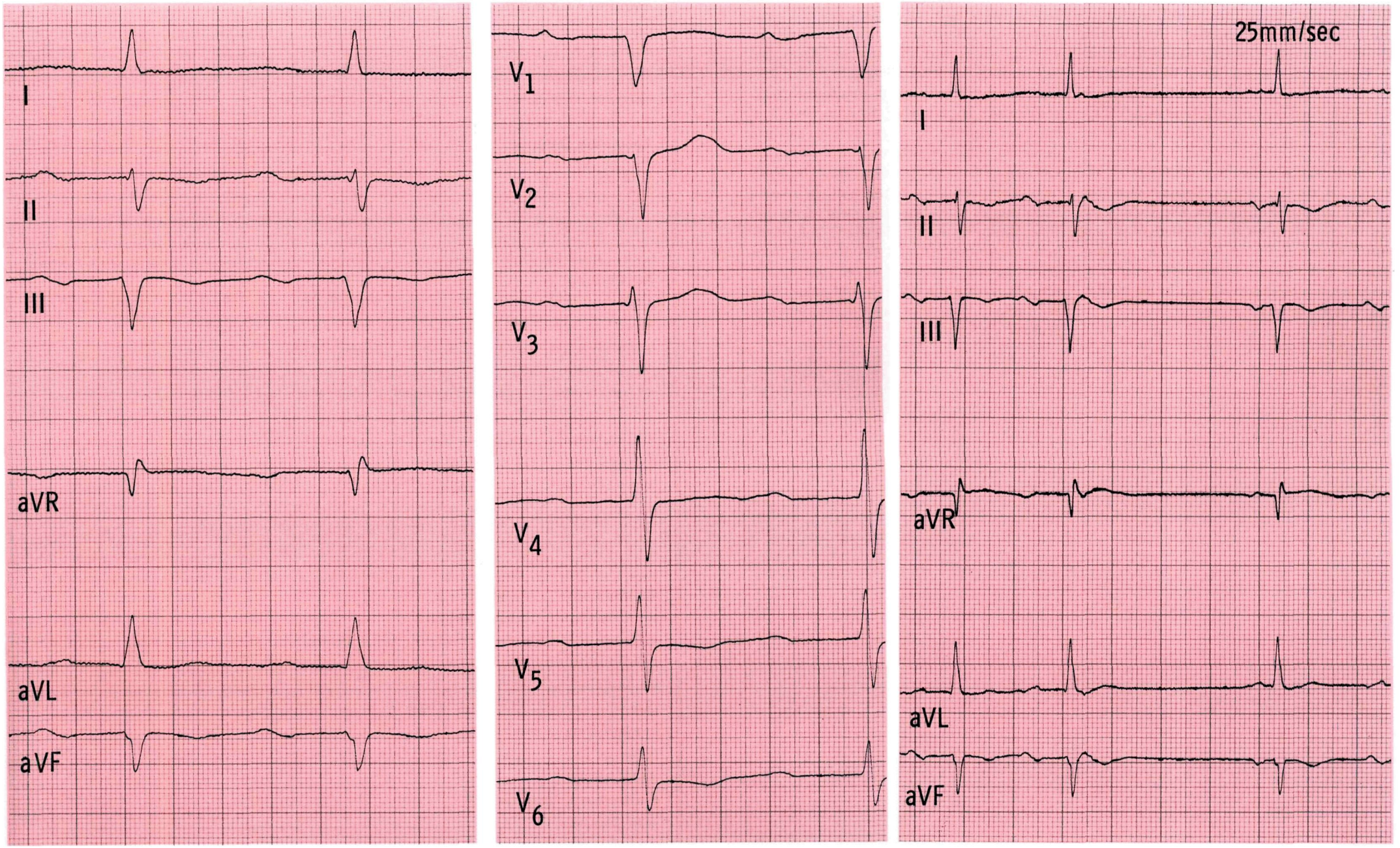
I
II
III
aVR
aVL
aVF
V1
V2
V3
V4
V5
V6
25mm/sec
I
II
III
aVR
aVL
aVF

Bemerkungen

EKG Nr. 82

Bei der 4. Aktion von links handelt es sich um eine ventrikuläre Extrasystole, obwohl eine P-Welle vorangeht. Der QRS-Komplex beginnt 0,11 sec nach dem Beginn der P-Welle, während bei den anderen Aktionen die Überleitungszeit 0,14 sec beträgt. Die Erregung kann nach 0,11 sec also noch nicht bis zu den Kammern fortgeleitet sein.

Bei der 9. Aktion von links ist die PQ-Zeit etwas kürzer als die der anderen Sinusaktionen. Die P-Welle ist deutlich deformiert. Die Vorhofachse beträgt ca. −90°. Es kann sich hierbei um eine Aktion (supraventrikuläre Extrasystole) aus dem unteren Vorhofbereich handeln. Für eine Erregung aus dem oberen AV-Knoten ist die PQ-Zeit von 0,14 sec zu lang.

Das Vorliegen eines QS-Komplexes in V_1 und V_2 bei einer elektrischen Herzachse von +60 bis +70° ist ein sicherer Hinweis auf einen alten supraapikalen Vorderwandinfarkt.

Eine Linksherzbelastung (mit konsekutiver linksventrikulärer Hypertrophie) führt zu einer Drehung des Herzens im Gegenuhrzeigersinn und damit zu einer Verschiebung der R/S-Umschlagszone nach rechts, sofern die Achse QRS nicht sehr nach links gerichtet ist. In solchen Fällen tritt der R/S-Umschlag meist abrupt auf. Unter diesen Umständen (deutliche linksventrikuläre Hypertrophie) muß das Vorliegen eines QS-Komplexes in V_1 und V_2 bei einer elektrischen Herzachse von +60° bis +70° immer noch als Ausdruck eines alten supraapikalen Infarktes gedeutet werden.

Angaben zur Person:

Geschl. ♀ / 82 Jahre — 36 kg 168 cm

Kreatinin: 0,8 (n=0,4-1,3) mg/dl — Hypertonie: ☒ ja ☐ nein ☐ labile angeblich vor Jahren

Kalium: 3,8 (n=3,5-5,5) mmol/l — aktueller RR: 120/80 mmHg

Herzwirksame Medikamente: 2 x 0,1mg Digoxin/die

Anamnese, Befunde: globale Herzinsuffizienz, Angina pectoris, zunehmende Dyspnoe, Zyanose

Auswertung:

Zeiten: P: 0,08 PQ: 0,14-0,16 QRS: 0,07 QT: 0,40 sec Frequenz ~145 /min

Achsen: P: +70 ° QRS: +60 bis +70 ° T: zu flach °

Hypertrophie-Indizes: Lewis: - mV Sokolow: 4,1 mV

Q-Zacken in BWA: -

R-Zuwachs in BWA: ☐ regelmäßig ☒ langsam ☐ schnell ☒ abrupt in V 3/4 ☐ R-Verlust von V___ bis V___

☐ Kein R-Zuwachs von V___ bis V___ ☒ R-Reduktion von V 4 bis V 6

R/S-Umschlagzone: zwischen V 3 und V 4 bei V___ ☐ bis V_6 nicht erreicht

S-Zacken in BWA: bis V 5: ☒ klein ☐ mittel ☐ groß Voltage: o.B.

Formveränderungen: P: vorletzte Aktion: biphasisches P mit Achse -30°

QRS: -

ST: von gesenktem Abgang deszendierend V_4 - V_6

T: präterminal negativ V_4 - V_6

Beurteilung:

☐ regelmäßig ☒ unregelmäßig ☐ normfrequent

☒ Sinusrhythmus ☐ absolute Arrhythmie ☐ ☐ bradykard ☒ tachykard

Extrasystolie: polytope VES, Vorhofextrasystole

Intraatriale Leitungsstörungen: -

Überleitungsstörungen: -

Lagetyp: Steiltyp

Intraventrikuläre Leitungsstörung: -

Infarkt: supraapikaler VW-Infarkt Stadium III

Hypertrophiezeichen: LVH

Erregungsrückbildungsstörungen: deutliche, vom Innenschichtläsionstyp VW-apikal-lateral

weitere Diagnosen:

Hauptdiagnosen: Sinustachyarrhythmie, alter VW-Infarkt, polytope ES, Erbs: Innenschichtläsionstyp

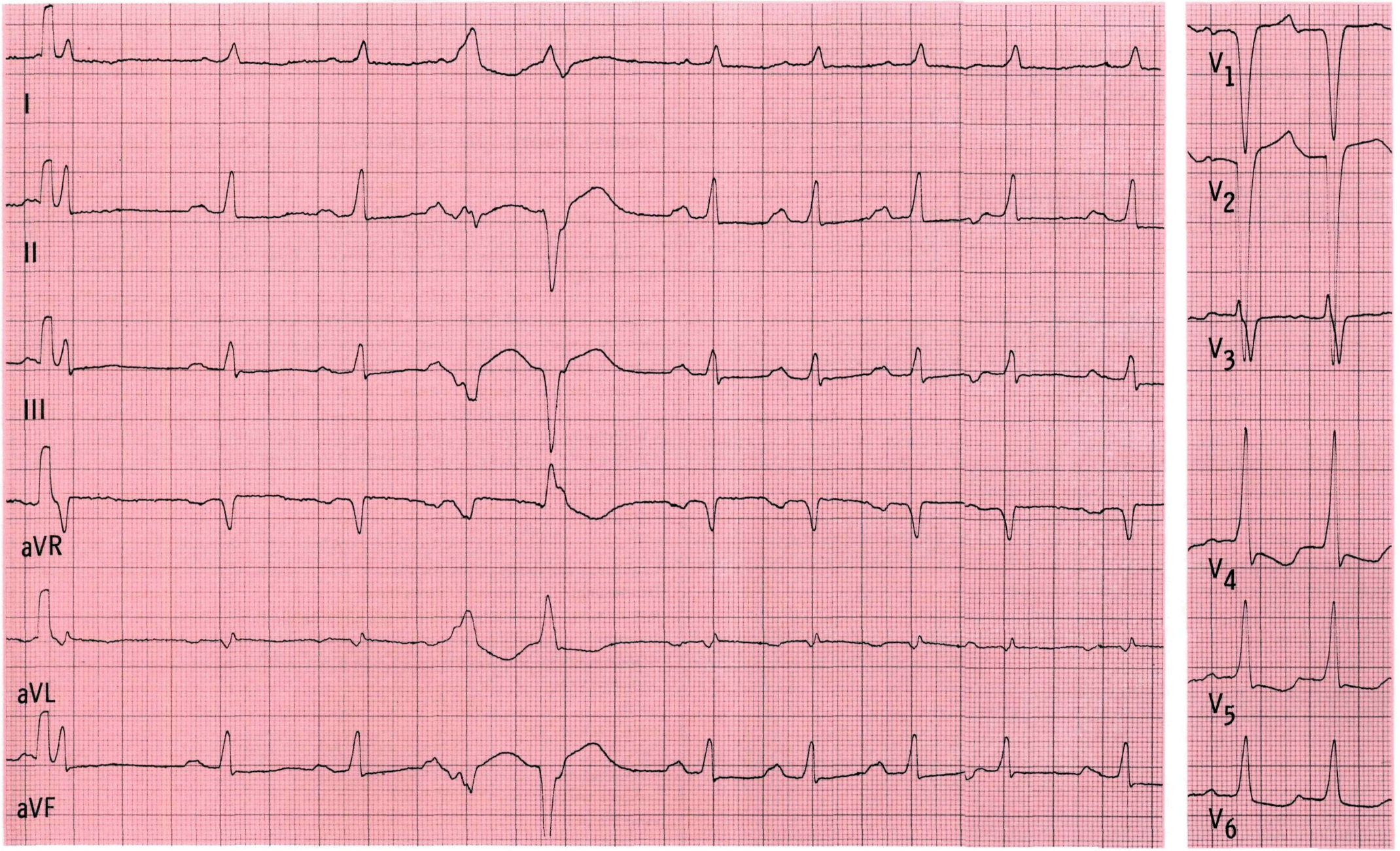
I
II
III
aVR
aVL
aVF
V1
V2
V3
V4
V5
V6

Bemerkungen

EKG Nr. 83

Der Rechtsschenkelblock ist auf den ersten Blick zu diagnostizieren: Der QRS-Komplex ist verbreitert, der terminale Vektor zeigt nach rechts (Ableitung V_1 und III).
Die Amplitude der R-Zacken nimmt von V_1 bis V_6 ab, bedingt durch den Rechtsschenkelblock; hieraus ist kein zusätzlicher pathologischer Befund abzuleiten (vgl. EKG Nr. 38).
Die Bestimmung des Rhythmus macht Schwierigkeiten, es sind weder vor noch nach den QRS-Komplexen P-Wellen zu erkennen. Lägen tatsächlich keine Vorhofaktionen vor, müßte man an einen akzelerierten AV-Knoten-(His-Bündel-)Rhythmus denken, da die QRS-Komplexe bei zusätzlichem Rechtsschenkelblock relativ schlank sind. Bei einem akzelerierten idioventrikulären Rhythmus dagegen müßten die QRS-Komplexe breiter sein (vgl. EKG Nr. 55).
Auffällig ist jedoch die wechselnde Konfiguration der T-Wellen in der Ableitung I: An dieser Veränderung ist eine aufsitzende P-Welle schuld; die Überleitung ist jedoch mit 0,34 sec bei einer Frequenz von 102/min äußerst lang.

Das am Tag darauf geschriebene EKG (s. unten) beweist, daß es sich tatsächlich um einen Sinusrhythmus mit extrem langer Überleitung gehandelt hat. Bei einer Frequenz von 71/min beträgt in dem untenstehenden EKG die PQ-Zeit 0,32 sec.

EKG Nr. 83a

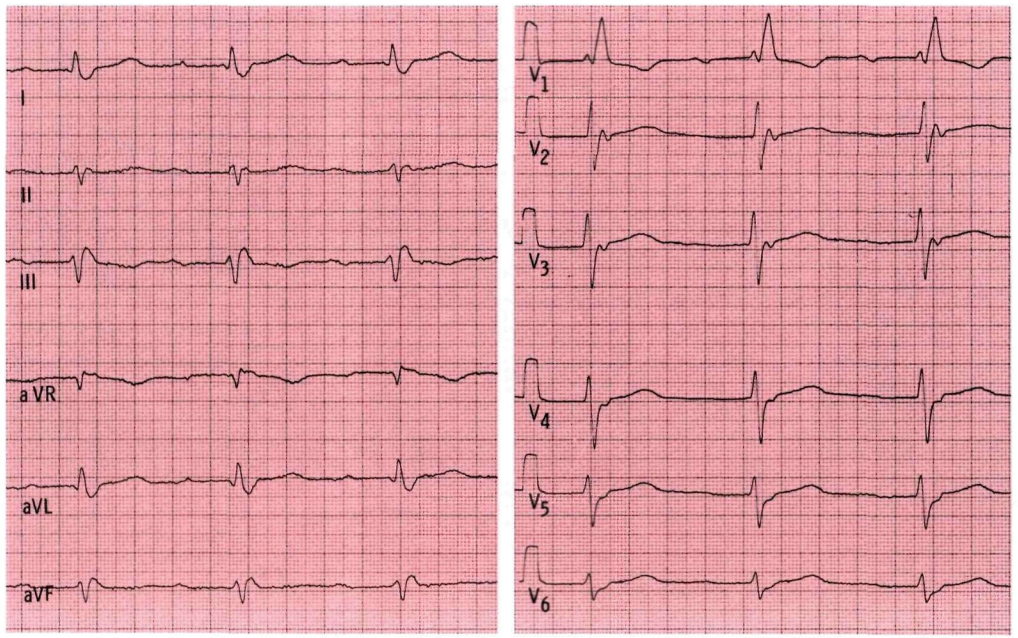

Angaben zur Person:

Geschl. ♂ / 92 Jahre — 76 kg — 185 cm

Kreatinin: 1,5 (n=0,4-1,3) mg/dl — Hypertonie: ☒ ja ☐ nein ☐ labile

Kalium: 4,9 (n=3,5-5,5) mmol/l — aktueller RR: 160/80 mmHg (Grenzwerte)

Herzwirksame Medikamente: keine

Anamnese, Befunde: koronare Herzkrankheit, Linksherzinsuffizienz, Diabetes mellitus, Harnwegsinfekt, Einweisung wegen Verdachts auf Adams-Stokes-Anfälle. Vor einem Jahr höhergradige AV-Blockierung unter Digitalis

Auswertung:

Zeiten: P: ? PQ: ? (0,34?) QRS: 0,13 QT: 0,38 sec Frequenz 102 /min

Achsen: P: ? ° QRS: initial +20°, terminal → rechts ° T: +10 °

Hypertrophie-Indizes: Lewis: - mV Sokolow: - mV

Q-Zacken in BWA: winzige q-Zacken V_4 - V_6

R-Zuwachs in BWA: ☐ regelmäßig ☐ langsam ☐ schnell ☐ abrupt in V___ ☐ R-Verlust von V___ bis V___

☐ Kein R-Zuwachs von V___ bis V___ ☒ R-Reduktion von V 1 bis V 6

R/S-Umschlagzone: zwischen V___ und V___ bei V___ ☐ bis V_6 nicht erreicht

S-Zacken in BWA: bis V 6: ☐ klein ☐ mittel ☒ groß Voltage: o.B.

Formveränderungen: P:

QRS: rR' V_1

ST:

T: in Ableitung I auffallend höckerig

Beurteilung:

☐ regelmäßig ☐ unregelmäßig ☐ normfrequent

☒ Sinusrhythmus ? ☐ absolute Arrhythmie ☒ tachykarder AV-Knoten-/His-Bündel-Rhythmus ? ☐ bradykard ☒ tachykard

Extrasystolie: -

Intraatriale Leitungsstörungen: ?

Überleitungsstörungen: ?

Lagetyp: RSB (Wilson-Block)

Intraventrikuläre Leitungsstörung:

Infarkt: - (könnte durch RSB verdeckt sein)

Hypertrophiezeichen: ungültig (RSB)

Erregungsrückbildungsstörungen: wie bei RSB

weitere Diagnosen:

Hauptdiagnosen: Sinusrhythmus? RSB

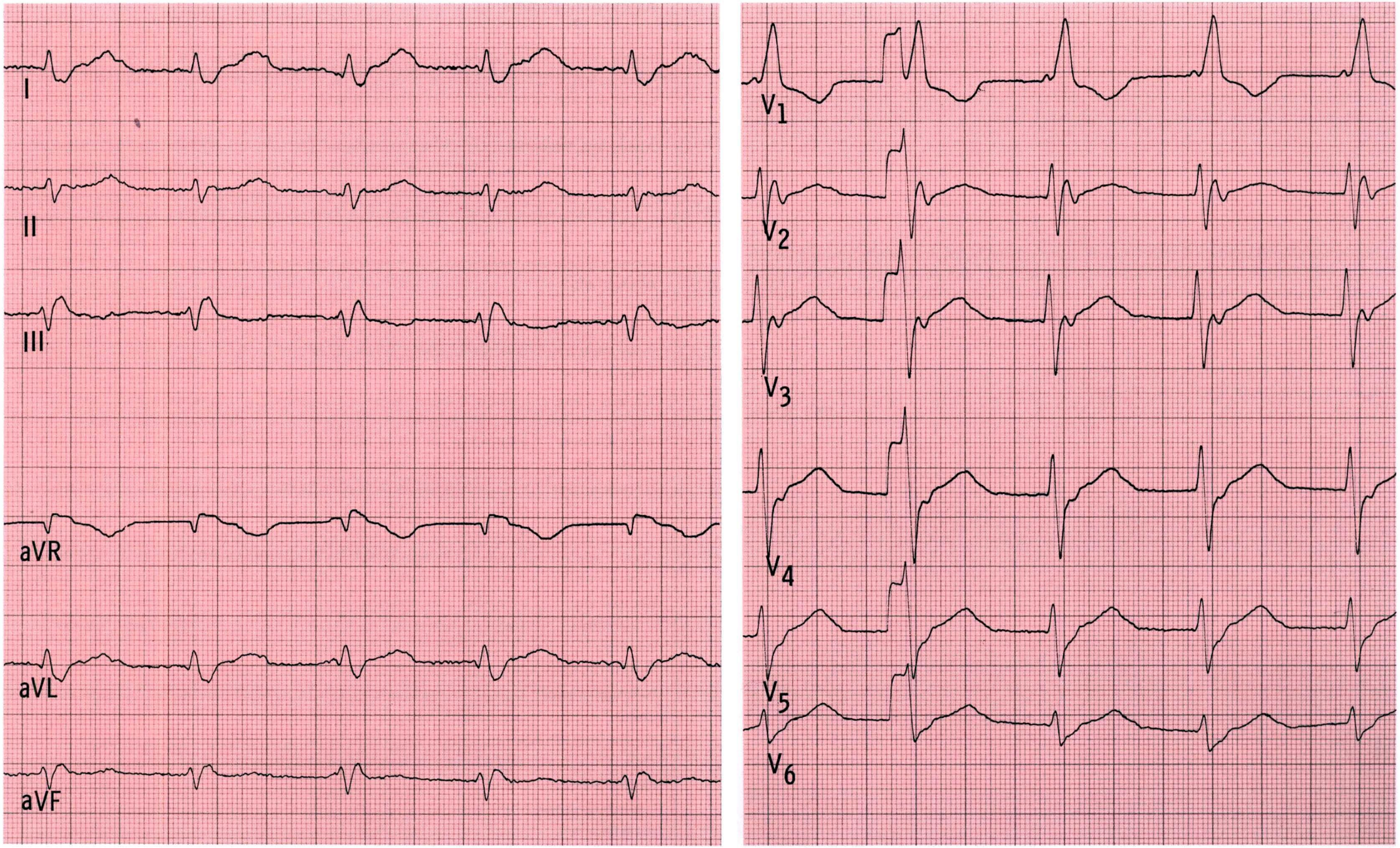
I
II
III
aVR
aVL
aVF
V1
V2
V3
V4
V5
V6

Bemerkungen

EKG Nr. 84

Der Herzrhythmus ist in den Extremitätenableitungen auf den ersten Blick leicht festzustellen. In den Brustwandableitungen ist allerdings in den Ableitungen V_2 bis V_4 jeweils nach der T-Welle eine weitere positive Welle zu sehen. Dem QRS-Komplex gehen keine P-Wellen in gewohntem Abstand voraus.

In dem **unten abgebildeten EKG** (eines anderen Patienten) sind in den Brustwandableitungen sowohl vor dem QRS-Komplex – in einem Abstand von 0,14 sec – als auch am Ende der T-Wellen in der Ableitung V_2 weitere positive Wellen zu sehen. In dem rechts abgebildeten EKG Nr. 84 handelt es sich bei der positiven Welle nach dem T um eine U-Welle; genauso verhält es sich in dem unten abgebildeten EKG; nur liegt hier nicht eine absolute Arrhythmie bei Vorhofflimmern vor (wie in EKG Nr. 84), sondern ein Sinusrhythmus.
Zeitwerte: P: 0,09; PQ: 0,17; QRS: 0,08; QT: 0,35 sec.
Achsen: P: +30 bis +60°; QRS: +50°; T: +20°.

EKG Nr. 84a

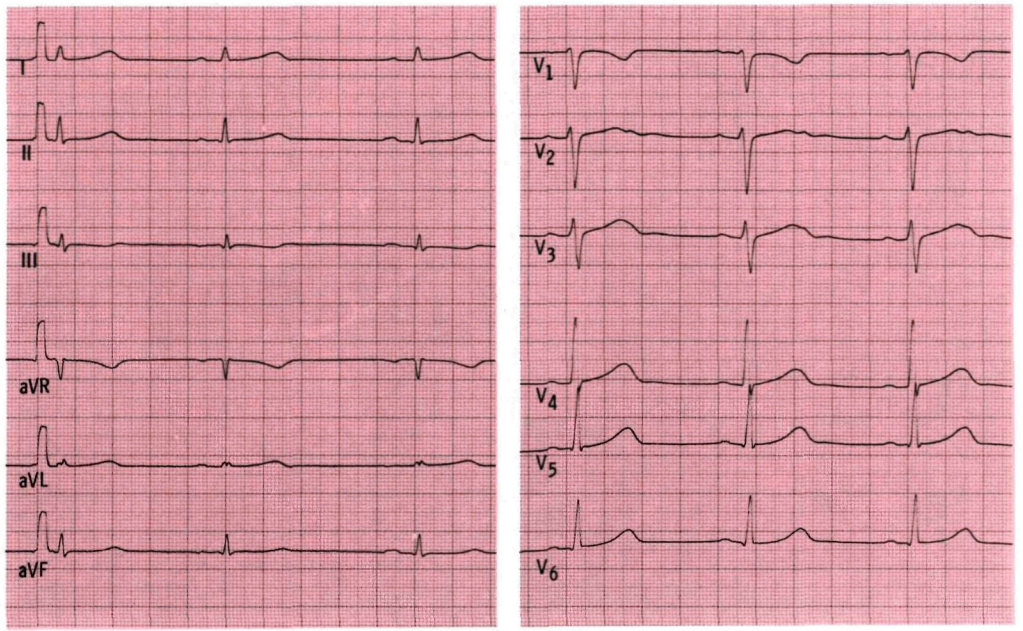

Angaben zur Person:

Geschl. ♂ / 81 Jahre — 56 kg — 160 cm
Kreatinin: 0,9 (n=0,4-1,3) mg/dl — Hypertonie: ☒ ja ☐ nein ☐ labile
Kalium: 3,8 (n=3,5-5,5) mmol/l — aktueller RR: 190/95 mmHg
Herzwirksame Medikamente: 0,2 mg Digoxin/die

Anamnese, Befunde: Zerebralsklerose, Pneumonie, Übelkeit seit einigen Tagen, allgemeine Schwäche, leichte periphere Ödeme, Herzbefund unauffällig

Auswertung:

Zeiten: P: — PQ: — QRS: 0,10 — QT: 0,34 sec — Frequenz ca. 70 /min
Achsen: P: ° — QRS: ca. 0 ° — T: flach °
Hypertrophie-Indizes: Lewis: 0,6 mV — Sokolow: 4,3 mV
Q-Zacken in BWA: keine
☐ Kein R-Zuwachs von V— bis V—
R-Zuwachs in BWA: ☐ regelmäßig ☐ langsam ☒ schnell ☐ abrupt in V—
☐ R-Reduktion von V— bis V—
☐ R-Verlust von V— bis V—
R/S-Umschlagzone: zwischen V 2 und V 3 — bei V— — ☐ bis V_6 nicht erreicht
S-Zacken in BWA: bis V 5: ☐ klein ☒ mittel ☐ groß — Voltage:
Formveränderungen:
P: feines Vorhofflimmern
QRS: Q III q aVF
ST: 0,2-0,3 mV, gesenkt in V_3-V_5, 0,1 mV in V_6
T: deutlich präterminal negativ in V_3-V_6, U-Wellen

Beurteilung: ☐ regelmäßig ☐ unregelmäßig — ☒ normfrequent
☐ Sinusrhythmus ☒ absolute Arrhythmie ☐ — ☐ bradykard ☐ tachykard
Extrasystolie: 1 VES
Intraatriale Leitungsstörungen: feines Vorhofflimmern
Überleitungsstörungen: -
Lagetyp: Linkstyp
Intraventrikuläre Leitungsstörung: leichte Ausbreitungsverzögerung bei inferiorem Infarkt Stadium III, inkompletter Linksschenkelblock möglich
Infarkt:
Hypertrophiezeichen: (LVH) ?
Erregungsrückbildungsstörungen: schwere, vom Innenschichtläsionstyp, Vorderwand supraapikal bis lateral. Nach T: U-Wellen
weitere Diagnosen:
Hauptdiagnosen: absolute Arrhythmie, LVH?, Infarkt, Erregungsrückbildungsstörungen

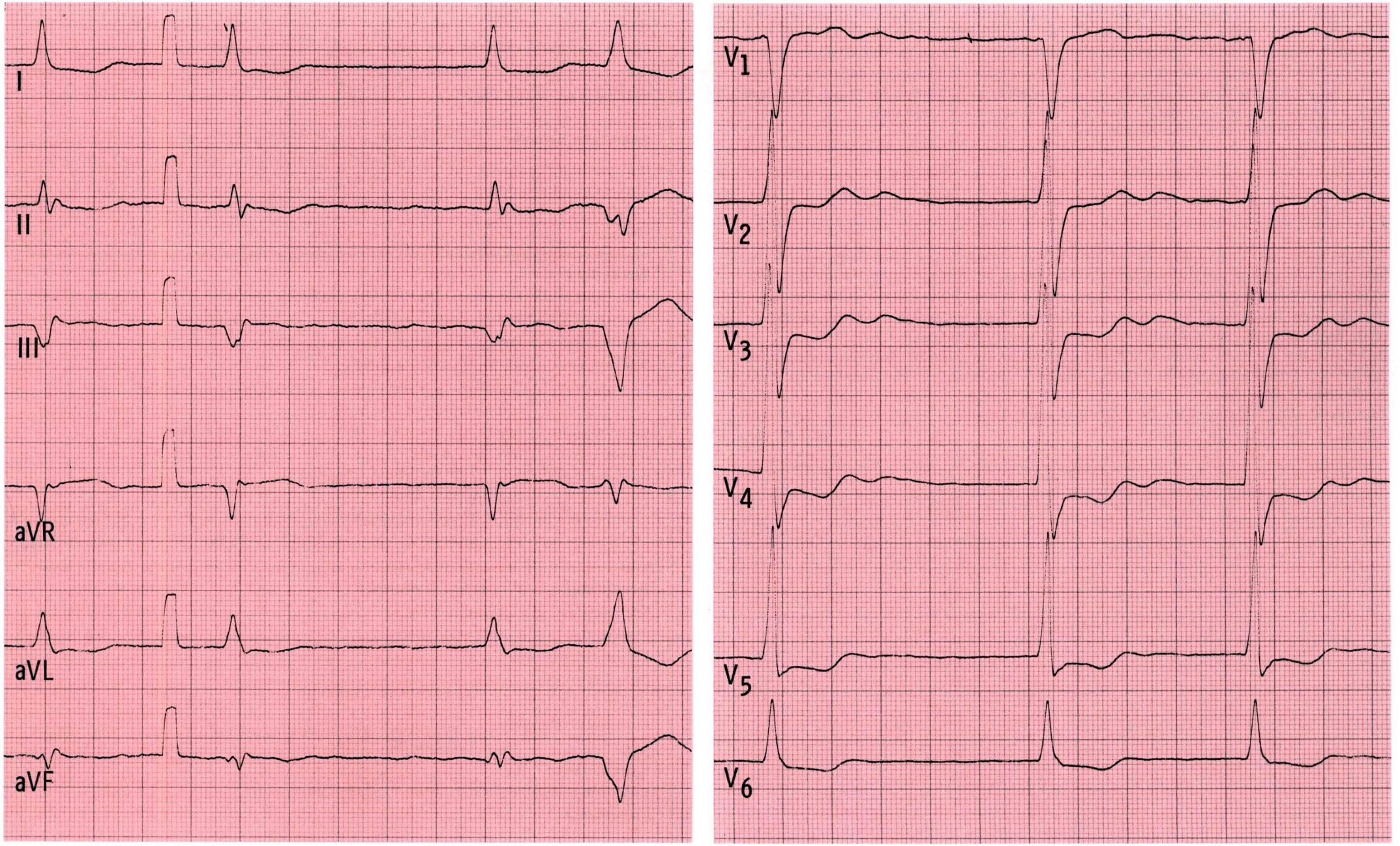
I
II
III
aVR
aVL
aVF
V1
V2
V3
V4
V5
V6

Bemerkungen

EKG Nr. 85

Auffällig ist das gleichzeitige Auftreten von relativ frischen Infarktzeichen (leichte ST-Hebung, T-Negativierung) sowohl im supraapikalen bis lateralen Vorderwandbereich als auch in gleich starker Ausprägung im inferioren Bereich.
Über die Ausdehnung eines Infarktes kann in einem frühen Stadium noch keine Aussage getroffen werden. Außerdem fällt in diesem EKG auf, daß die ST-T-Region möwenschwingenartig deformiert ist. Derartige Veränderungen deuten auf eine schwere Elektrolytstörung hin, sie werden auch bei zerebralen Störungen beobachtet (Zusammenhänge unbekannt).

10 Tage später hat sich das EKG (s. unten) erheblich verändert. Der Säure-Basen-Haushalt ist inzwischen ausgeglichen, die Elektrolytwerte im Serum sind sämtlich normal. Im inferioren Bereich ist es nicht zu infarkttypischen Veränderungen gekommen. In den Ableitungen der Vorderwand liegen ebenfalls keine Hinweise auf einen transmuralen Infarkt mehr vor, lediglich schwere Erregungsrückbildungsstörungen vom Außenschichtischämietyp, vorderwandsupraapikal bis -lateral.
Es hat sich also um einen Außenschichtinfarkt der Vorderwand gehandelt. Diese Diagnose konnte erst aus dem Verlauf heraus gestellt werden. Prognose und Konsequenz siehe Anmerkung zu EKG Nr. 19 und Nr. 100.
Zeitwerte: P: 0,10; PQ: 0,16; QRS: 0,08; QT: 0,44 sec. f: 71/min.
Achsen: P: +60°; QRS: –10°; T: –110°.

EKG Nr. 85a

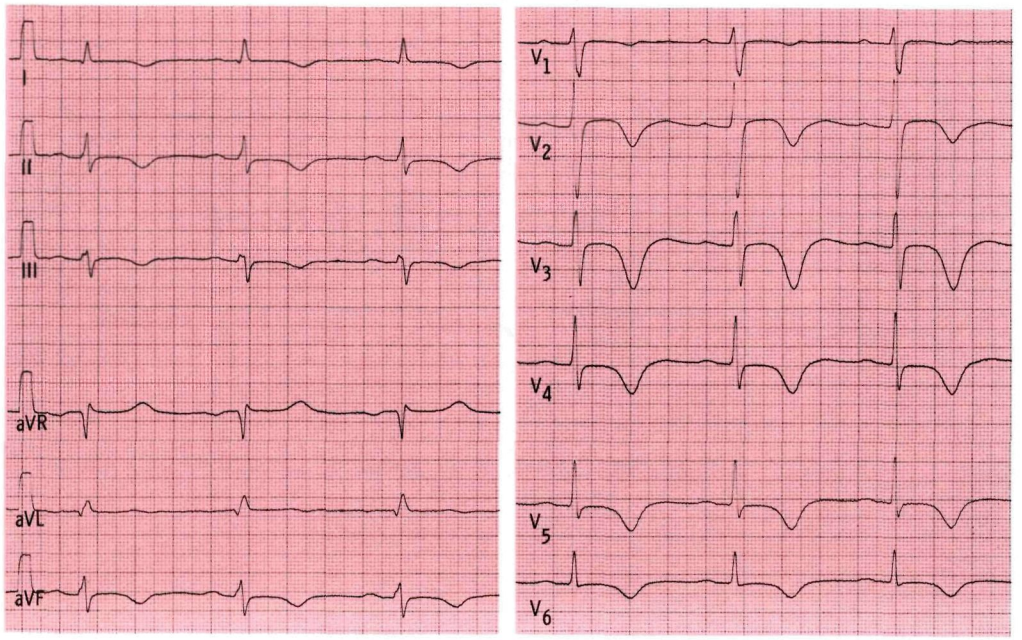

Angaben zur Person:

Geschl. ♀ / 75 Jahre — Calcium 2,3 mmol/l (n=2,2-2,75) — 47 kg — 146 cm

Kreatinin: 1,2 (n=0,4-1,3) mg/dl — Hypertonie: ☐ ja ☒ nein ☐ labile

Kalium: 2,6 (n=3,5-5,5) mmol/l — Phosphat 0,2 mmol/l (n=0,8-1,4) — aktueller RR: 90/40 mmHg

Herzwirksame Medikamente: keine

Anamnese, Befunde:

Morbus Addison seit 29 Jahren nach Tuberkulose. Koronare Herzkrankheit seit vielen Jahren. Einweisung nach Kreislaufkollaps bei Angina-pectoris-Anfall. EKG gleich nach Aufnahme. CPK und GOT waren leicht erhöht

Auswertung:

Zeiten: P: ~0,10 PQ: 0,16 QRS: 0,09 QT: 0,52 sec Frequenz 88 /min

Achsen: P: +60? ° QRS: -60 ° T: -100 °

Hypertrophie-Indizes: Lewis: - mV Sokolow: - mV

Q-Zacken in BWA: QS V_3 V_4, Q V_5, q V_6

R-Zuwachs in BWA: ☐ regelmäßig ☐ langsam ☐ schnell ☐ abrupt in V___ ☒ R-Verlust von V 2 bis V 3

☐ Kein R-Zuwachs von V___ bis V___ ☐ R-Reduktion von V___ bis V___

R/S-Umschlagzone: zwischen V 5 und V 6 bei V___ ☐ bis V_6 nicht erreicht

S-Zacken in BWA: bis V 5: ☒ klein ☐ mittel ☐ groß Voltage: o.B.

Formveränderungen:
P: ? T-Wellen aufsitzend
QRS: Q II III aVF
ST: konvexbogige Hebung V_3 - V_6 } möwenschwingenförmige Veränderung im inferioren und anterioren Bereich
T: terminal negativ II III aVF V_2 - V_6 }

Beurteilung:

☒ regelmäßig ☐ unregelmäßig — ☒ normfrequent

☒ Sinusrhythmus ☐ absolute Arrhythmie ☐ — ☐ bradykard ☐ tachykard

Extrasystolie: -

Intraatriale Leitungsstörungen: -

Überleitungsstörungen: -

Lagetyp: überdrehter Linkstyp

Intraventrikuläre Leitungsstörung: -

Infarkt: inferiorer Infarkt Stadium II, apikaler VW-Infarkt Stadium (I - II)-II

Hypertrophiezeichen: -

Erregungsrückbildungsstörungen: wie bei Infarkt (s.o.), zusätzlich Hinweis auf erhebliche Elektrolytstörung

weitere Diagnosen:

Hauptdiagnosen: inferiorer und anteriorer Infarkt, Elektrolytstörung

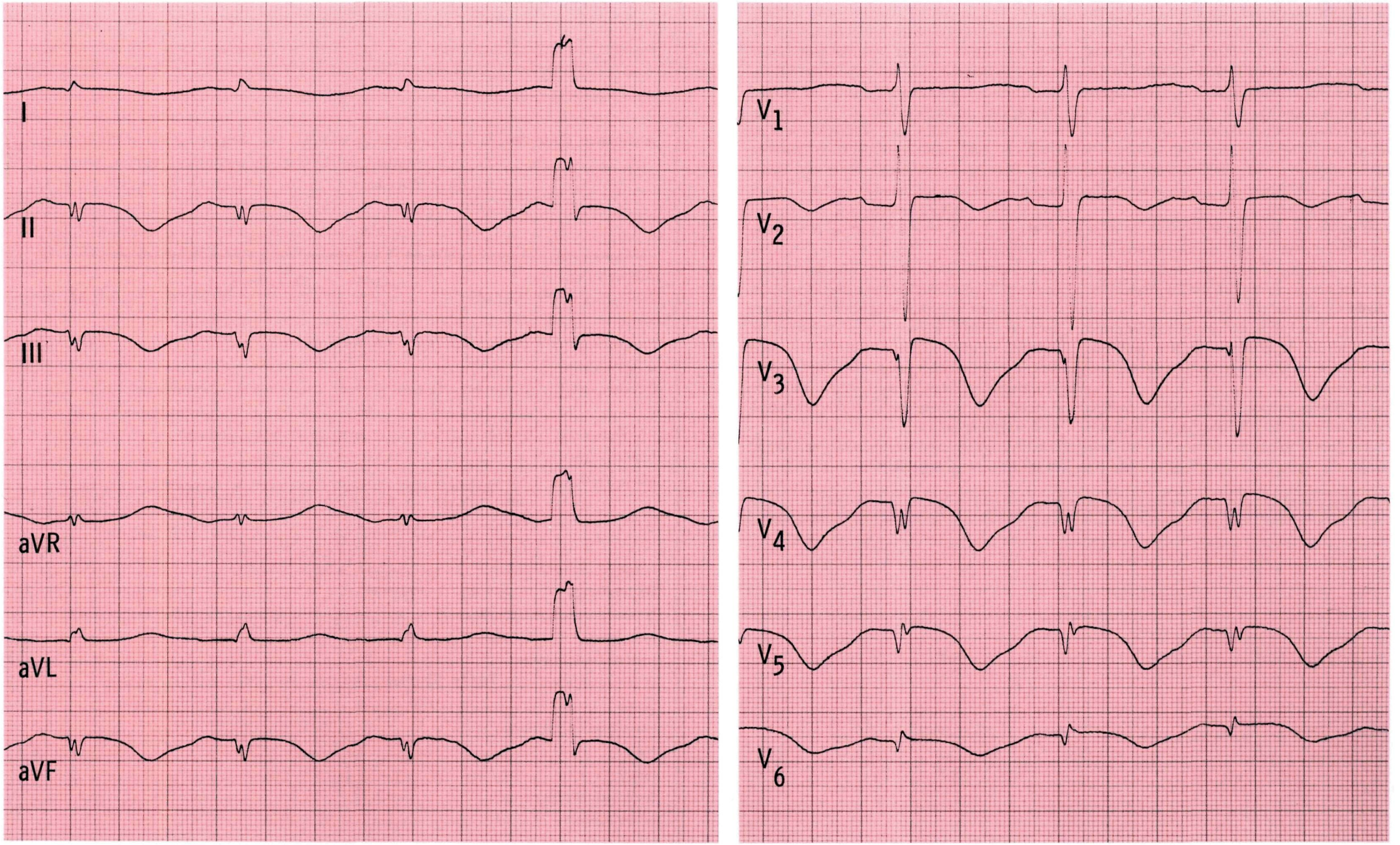
I
II
III
aVR
aVL
aVF
V1
V2
V3
V4
V5
V6

Bemerkungen

EKG Nr. 86

Es fällt bei diesem auf den ersten Blick schon als Schrittmacher-EKG zu erkennenden Streifen auf, daß vor jedem SM-Strich (Spike) in jeweils gleichem Abstand eine P-Welle zu sehen ist. Die P-Wellen sind unauffällig, die Ventrikelkomplexe sind so konfiguriert, daß die Erregungen von einem künstlichen Schrittmacher ausgehen müssen, dessen Spitze im rechten Ventrikel liegt: Die QRS-Komplexe sind linksschenkelblockartig deformiert (in Ableitung I und aVL breite, positive Komplexe).

Zum Rhythmus: Um eine Parasystolie (d.h. nebeneinander zwei in etwa gleich frequente Erregungszentren wie Sinusknoten und elektrischer ventrikulärer Schrittmacher, die im Wechsel den Rhythmus bestimmen) handelt es sich nicht. In einem solchen Fall müßte man die vorliegenden Aktionen als Kombinationssystolen auffassen: Derartige Kombinationssystolen müßten jedoch schlanker sein.

Der Patientin wurde aufgrund ihres geringen Alters und aufgrund der Tatsache, daß der Sinusknoten gesund war (gutes Ansprechen auf Belastung), ein vorhofgesteuerter Schrittmacher eingesetzt. Die im Vorhof fixierte Sonde „erfaßt" die sinusknoteninduzierten Aktionen und gibt sie über ein Relais zu der ventrikulären Sonde weiter. Es handelt sich also um einen Schrittmacher mit 2 Elektroden – eine im rechten Vorhof, eine im rechten Ventrikel – der sowohl auf Vorhof- als auch auf Ventrikelebene eine Detektor- und Stimulationsfunktion ausüben kann. Derartige Schrittmacher nennt man DDD-Schrittmacher (Doppelfunktion in allen Bereichen: 1. D = Ort der Stimulation, 2. D = Ort der Detektion, 3. D = Art der Steuerung: Inhibierung und Triggerung).

Da bei der Patientin der Sinusknoten (Stimulationsort Vorhofebene) normal arbeitet, übt der Schrittmacher im Vorhof lediglich eine Detektor- und auf Ventrikelebene eine vorhofgesteuerte Stimulationsfunktion aus. Dieser Modus, nach dem der Schrittmacher funktioniert, wird deshalb VAI-Modus genannt. Das Intervall zwischen P-Welle und ventrikulärem Schrittmacherspike wird programmiert.

Der EKG-Befund vor Schrittmacherimplantation ist im EKG Nr. 6 abgebildet.

Schrittmachertypen vgl. grauer Kasten S. 130).

Angaben zur Person:

Geschl. ♀ / 49 Jahre — 55 kg — 162 cm

Kreatinin: 1,0 (n=0,4-1,3) mg/dl — Hypertonie: ☐ ja ☒ nein ☐ labile

Kalium: 4,3 (n=3,5-5,5) mmol/l — aktueller RR: 130/80 mmHg

Herzwirksame Medikamente: keine

Anamnese, Befunde: Vor 20 Jahren Myokarditis, danach beschwerdefrei. Seit 6 Monaten deutliche Belastungsdyspnoe. Herz nicht verbreitert. Unter Belastung AV-Block II - III (vgl. EKG Nr. 6, Seite 18) mit sekundärem Ersatzzentrum. Eklatante Besserung nach Schrittmacherimplantation. Frequenzanstieg bei 140/min beim Bergsteigen

Auswertung:

initial SM-Spikes

Zeiten: P: 0,10 PQ: (0,13?) QRS: (0,14) QT: 0,47 sec Frequenz 54 /min

Achsen: P: +40 ° QRS: (-70) ° T: +100 °

Hypertrophie-Indizes: Lewis: ____ mV Sokolow: ____ mV

Q-Zacken in BWA:

R-Zuwachs in BWA: ☐ regelmäßig ☐ langsam ☐ schnell ☐ abrupt in V____ ☐ R-Verlust von V____ bis V____

☐ Kein R-Zuwachs von V____ bis V____ ☐ R-Reduktion von V____ bis V____

R/S-Umschlagzone: zwischen V____ und V____ bei V____ ☐ bis V_6 nicht erreicht

S-Zacken in BWA: bis V____: ☐ klein ☐ mittel ☐ groß Voltage: o.B.

Formveränderungen: P: Spikes nach jeder P-Welle vor jedem QRS-Komplex, jeweils im selben Abstand. QRS-Komplex LSB-artig deformiert

ST:

T:

Beurteilung: ☒ regelmäßig ☐ unregelmäßig ☐ normfrequent

☒ Sinusrhythmus und ☐ absolute Arrhythmie ☒ vorhofgesteuerter, ventrikulärer Schrittmacher ☒ bradykard ☐ tachykard

Extrasystolie: -

Intraatriale Leitungsstörungen: -

Überleitungsstörungen: Kurze Überleitung von Vorhöfen bis SM-Spike

Lagetyp:

Intraventrikuläre Leitungsstörung:

Infarkt:

Hypertrophiezeichen:

Erregungsrückbildungsstörungen:

weitere *Diagnosen:*

Hauptdiagnosen: Vorhofgesteuerter ventrikulärer Schrittmacher (DDD-SM)

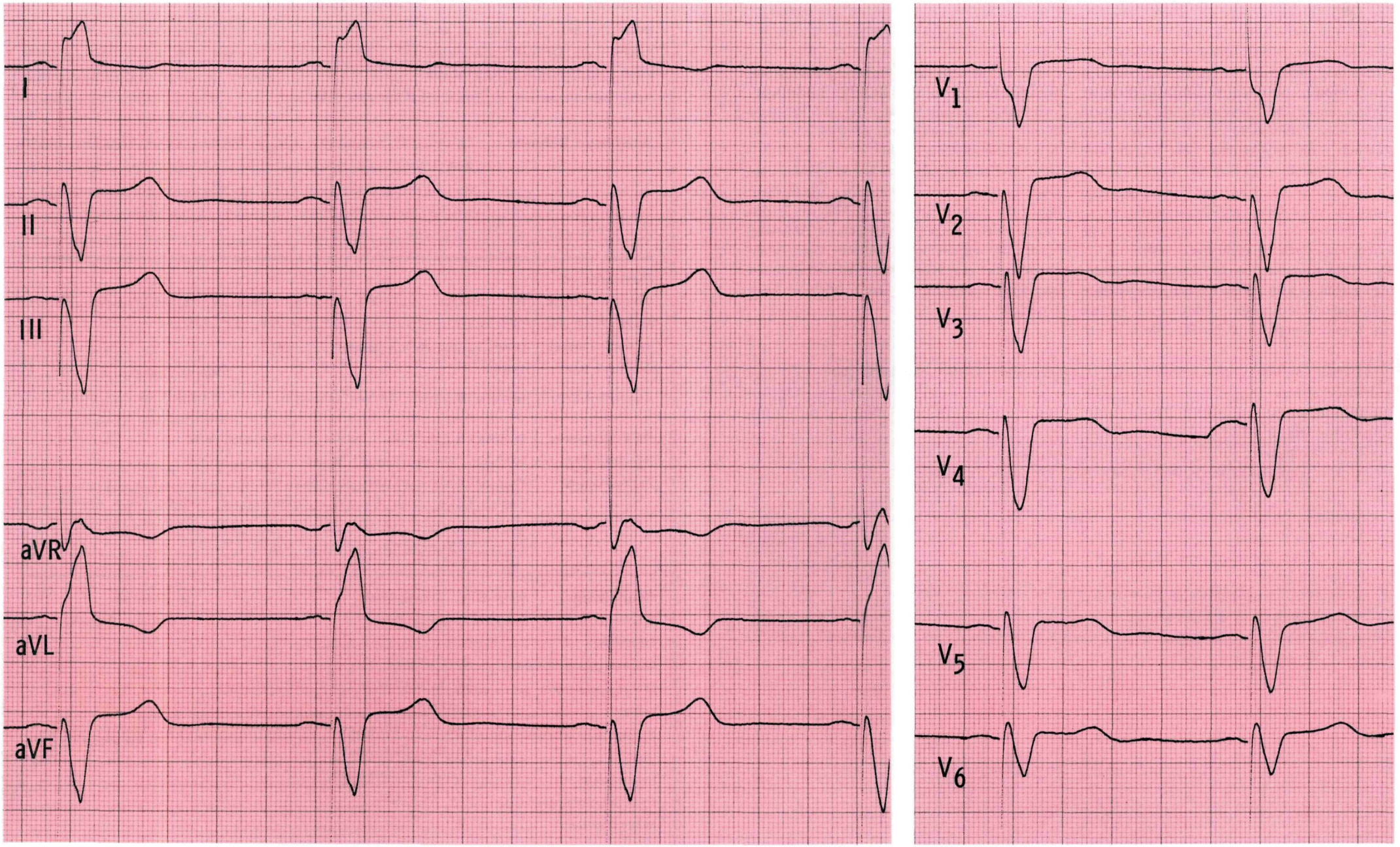
I
II
III
aVR
aVL
aVF
V1
V2
V3
V4
V5
V6

Bemerkungen

EKG Nr. 87

Die QRS-Komplexe sind für einen „gewöhnlichen" Linksschenkelblock sehr breit. Es liegt demnach nahe, daß über die Linksschenkelblockierung hinaus die Erregungsausbreitung in den Ventrikeln – sei es durch diffuse degenerative Veränderungen bei koronarer Herzkrankheit, durch einen Periinfarktblock, sei es durch einen Zustand nach Myokarditis oder durch eine Kardiomyopathie – gestört ist. Eine Differenzierung erlaubt das EKG nicht. Veränderungen durch das vor 2 Jahren gesicherte Infarktgeschehen sind bei der veränderten intraventrikulären Erregungsausbreitung nicht festzustellen.

Der QRS-Komplex ist in den Extremitätenableitungen so stark verzweigt, daß man an einen Arborisationsblock denken könnte, die Voltage der Kammerkomplexe ist hierfür jedoch in den Extremitätenableitungen zu hoch, sie müßte für einen Arborisationsblock weniger als 0,5 mV betragen.

Auf jeden Fall deutet eine so starke Verbreiterung des QRS-Komplexes auf eine sehr schwere intraventrikuläre Leitungsstörung hin, die Prognose quoad vitam ist sowohl hier als auch bei einem Arborisationsblock schlecht.

Die P-Wellen sind sehr breit und in Relation zum QRS-Komplex sehr hoch. Die Überhöhung dauert die gesamte Breite der P-Welle an. In den Brustwandableitungen folgt einem in Ableitung V_2 deutlich ausgebildeten positiven ersten Anteil ein in V_1 tief negativer zweiter Teil. Die Kriterien zusammen sprechen für das Vorliegen eines P-cardiale.

Ursachen von intraventrikulären Leitungsverzögerungen (QRS-Verbreiterungen):
- Schenkelblock
- Myokardinfarkt
- Myokarditis
- Kardiomyopathie
- toxische Einflüsse (z.B. Antiarrhythmika)

P-cardiale:
- Verbreiterte P-Welle
- hohe Amplitude in inferioren Ableitungen
- biphasisch in V_1
- erster Anteil in V_1 deutlich positiv
- zweiter Anteil in V_1 deutlich negativ

Angaben zur Person:

Geschl. ♂ / 64 Jahre — 75 kg — 167 cm

Kreatinin: 1,6 (n=0,4-1,3) mg/dl — Hypertonie: ☒ ja ☐ nein ☐ labile

Kalium: 4,1 (n=3,5-5,5) mmol/l — aktueller RR: 110/70 mmHg

Herzwirksame Medikamente: 0,2 mg Digoxin/die

Anamnese, Befunde: Früher Hypertonus, vor 2 Jahren Herzinfarkt, seitdem Linksherzinsuffizienz, Kardiomegalie (17,5 cm Herzinnendurchmesser / 32 cm Thoraxinnendurchmesser), Angina pectoris, Hyperurikämie, Lungenemphysem

Auswertung:

Zeiten: P: 0,14 PQ: 0,21 QRS: 0,18 QT: 0,36 sec Frequenz 98 /min

Achsen: P: + 60 ° QRS: - 10 ° T: + 150 °

Hypertrophie-Indizes: ~~Lewis:~~ ____ mV ~~Sokolow:~~ ____ mV

Q-Zacken in BWA: keine

☐ Kein R-Zuwachs von V____ bis V____

R-Zuwachs in BWA: ☐ regelmäßig ☒ langsam ☐ schnell ☐ abrupt in V____ ☐ R-Reduktion von V____ bis V____

☐ R-Verlust von V____ bis V____

R/S-Umschlagzone: zwischen V 4 und V 5 bei V____ ☐ bis V_6 nicht erreicht

S-Zacken in BWA: bis V 5: ☐ klein ☐ mittel ☒ groß Voltage: hoch

Formveränderungen:
- P: breit, plump, biphasisch V_1
- QRS: kein Q in I, aVL, terminaler Vektor nach links
- ST: gesenkt um 0,3 mV in V_5, steil deszendierend V_6
- T: präterminal negativ V_6

Beurteilung: ☒ regelmäßig ☐ unregelmäßig ☒ normfrequent

☒ Sinusrhythmus ☐ absolute Arrhythmie ☐ ☐ bradykard ☐ tachykard

Extrasystolie: -

Intraatriale Leitungsstörungen: P-cardiale

Überleitungsstörungen: AV-Blockierung I. Grades

Lagetyp: links

Intraventrikuläre Leitungsstörung: LSB mit schwerer intraventrikulärer Ausbreitungsverzögerung

Infarkt: nicht erkennbar

Hypertrophiezeichen: nicht verwertbar

Erregungsrückbildungsstörungen: wie bei LSB

weitere Diagnosen:

Hauptdiagnosen: LSB, P-cardiale, intraventrikuläre Ausbreitungsverzögerung, AV-Block I. Grades

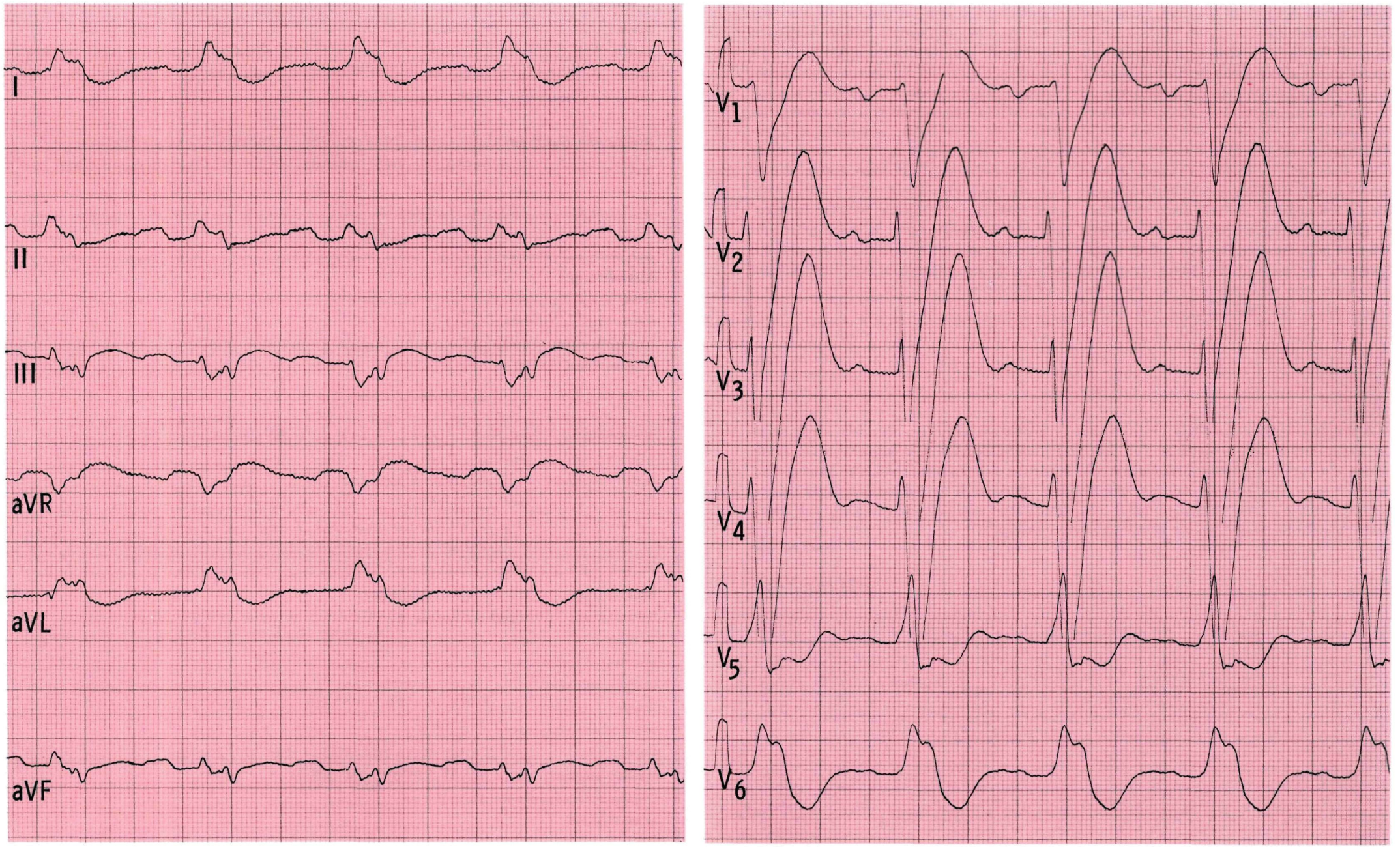
I
II
III
aVR
aVL
aVF
V1
V2
V3
V4
V5
V6

Bemerkungen

EKG Nr. 88

In den Ableitungen II, III und aVL meint man auf den ersten Blick, vor dem QRS-Komplex kleine P-Wellen zu erkennen; in Wirklichkeit handelt es sich jedoch schon um die erste Hebung von der isoelektrischen Linie durch die Erregung in den Herzkammern. In den Extremitätenableitungen sind in der 1., der 2. und der 4. Aktion gleich nach dem QRS-Komplex „auf dem Kopf stehende" P-Wellen zu sehen; hierbei handelt es sich um retrograde Vorhoferregungen. Die QRS-Komplexe sind sehr stark verbreitert, so daß das Erregungszentrum wohl tief in einem Ventrikel liegt. Aus der Tatsache, daß die QRS-Komplexe rechtsschenkelblockartig deformiert sind, kann man rückschließen, daß das Erregungszentrum im linken Ventrikel liegt. Dieses ventrikuläre Zentrum hat mit 90/min eine sehr hohe Frequenz, man spricht deshalb von einem akzelerierten idioventrikulären Rhythmus. Es handelt sich nicht um Salven von ventrikulären Extrasystolen, diese haben eine höhere Frequenz und sind im allgemeinen nicht so regelmäßig. Bei relativ spät einfallenden „ventrikulären Extrasystolen" oder einer Folge von ventrikulären Aktionen sollte man stets daran denken, daß es sich auch um eine Parasystolie handeln kann (vgl. EKG Nr. 55). Wichtig ist diese Differenzierung für die Therapie, da eine antiarrhythmische Therapie bei Parasystolie wenig sinnvoll, wenn nicht gar schädlich ist (vgl. Bemerkungen zu EKG Nr. 55).

In dem **unten abgebildeten EKG**, das vom selben Patienten am selben Tag abgeleitet wurde, gehen die letzten drei Aktionen wiederum von dem ventrikulären Zentrum aus, desgleichen die zweite Aktion von links (bei der dritten Aktion von links handelt es sich um eine ventrikuläre Extrasystole). Beachten Sie im EKG Nr. 88, daß das Schreibwerk in Ableitung II um 0,02 sec langsamer reagiert als die Schreibweise von Ableitung I und II – die Eichzacken treten nicht ganz zeitgleich auf. Dieses Faktum muß beim Ausmessen der Zeitwerte beachtet werden.

EKG Nr. 88a

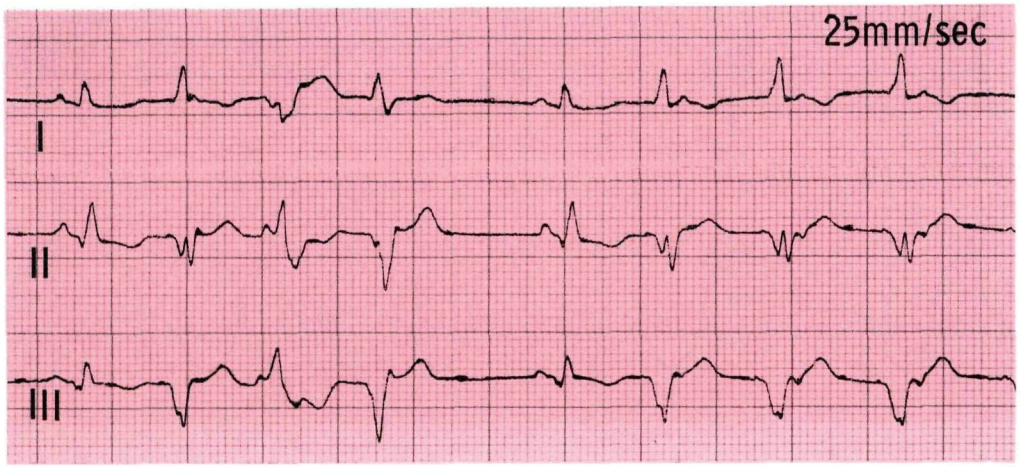

Angaben zur Person:

Geschl. ♂ / 78 Jahre — 55 kg 163 cm

Kreatinin: 1,0 (n=0,4-1,3) mg/dl — Hypertonie: ☐ ja ☒ nein ☐ labile

Kalium: 3,9 (n=3,5-5,5) mmol/l — aktueller RR: 100/60 mmHg

Herzwirksame Medikamente: keine

Anamnese, Befunde: inferiorer Infarkt vor 3 Jahren. Rektumkarzinom, Querkolon-Anus-praeter. Gelegentlich unangenehmes Herzklopfen, dabei manchmal schneller Puls

Auswertung:

Zeiten: P: – PQ: – QRS: 0,17 QT: 0,42 sec Frequenz 90 /min

Achsen: P: (-70)° QRS: – 50 ° T: + 110 °

Hypertrophie-Indizes: Lewis: – mV Sokolow: – mV

Q-Zacken in BWA: –

R-Zuwachs in BWA: ☐ regelmäßig ☐ langsam ☐ schnell ☐ abrupt in V____ ☐ Kein R-Zuwachs von V____ bis V____ ☐ R-Reduktion von V 4 bis V 6 ☐ R-Verlust von V____ bis V____

R/S-Umschlagzone: zwischen V____ und V____ bei V____ ☐ bis V_6 nicht erreicht

S-Zacken in BWA: bis V____: ☐ klein ☐ mittel ☐ groß Voltage:

Formveränderungen:
P: in I, II, III in den 1., 2. u. 3. Aktionen nach dem QRS-Komplex
QRS: RR'-Komplex V_1-V_4, R_S V_5 V_6 vom gesenkten Abgang steil deszendierend V_1-V_4
ST: flach deszendierend V_5-V_6
T: präterminal negativ V_1-V_6

Beurteilung: ☒ regelmäßig ☐ unregelmäßig ☒ normfrequent

☐ Sinusrhythmus ☐ absolute Arrhythmie ☒ idioventrikulärer Rhythmus (relativ tachykard, akzeleriert) ☐ bradykard ☐ tachykard

Extrasystolie:

Intraatriale Leitungsstörungen:

Überleitungsstörungen:

Lagetyp: überdrehter Linkstyp

Intraventrikuläre Leitungsstörung: RSB-Bild

Erregungszentrum vermutlich im Bereich des Versorgungsgebietes des linksposterioren Faszikels

Infarkt: inferiorer Infarkt Stadium III möglich

Hypertrophiezeichen: nicht verwertbar (RSB)

Erregungsrückbildungsstörungen: wie bei RSB und zusätzlicher Erregungsausbreitungsstörung

weitere Diagnosen:

Hauptdiagnosen: akzelerierter, idioventrikulärer Rhythmus

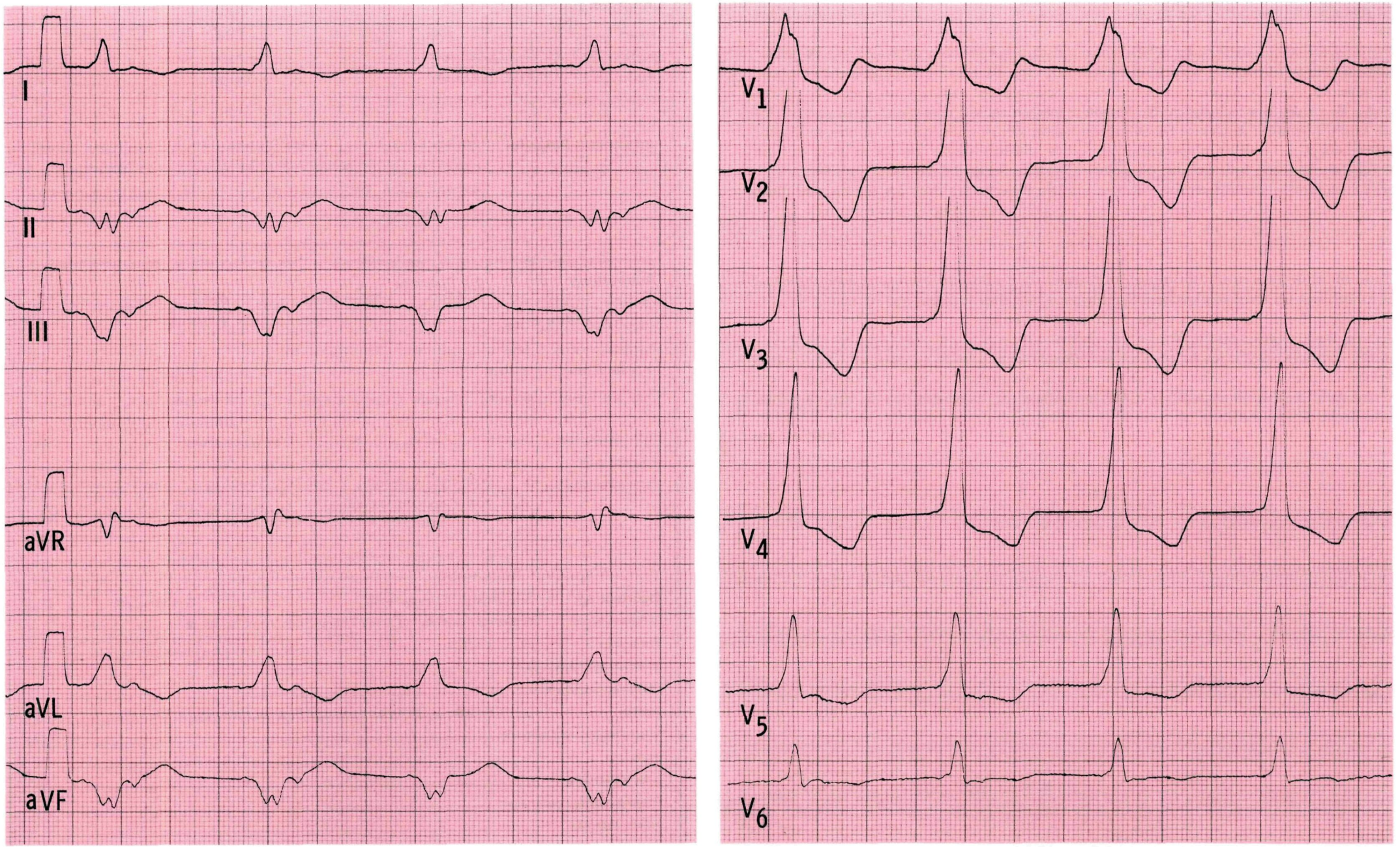
I
II
III
aVR
aVL
aVF
V1
V2
V3
V4
V5
V6

Bemerkungen

EKG Nr. 89

Es sind nur sehr flache P-Wellen zu sehen, und auf den ersten Blick fallen schon vor diesen P-Wellen Schrittmacherspikes auf. Nach einem konstanten Intervall erscheint vor den ventrikulär deformierten QRS-Komplexen ein weiterer Spike. Es werden demnach sowohl die Vorhöfe als auch die Ventrikel durch eine Schrittmacherbatterie erregt. Es handelt sich um einen sequentiellen Schrittmacher, bei dem eine physiologische Stimulierung gewährleistet ist.
Bei dem Patienten liegt eine koronare Herzkrankheit vor, bradykarde Rhythmusstörungen haben zu Adams-Stokes-Anfällen und zu einer transitorischen ischämischen zerebralen Attacke geführt. Da der Patient nur intermittierend von dem Schrittmacher abhängig ist, wurde die Schrittmacherfrequenz relativ niedrig eingestellt. Auf diese Weise hat der Sinusknoten eher die Chance, die Führung selbst zu übernehmen; auf der anderen Seite wird die Batterie geschont.
Der Patient hatte nach der Implantation dieses Schrittmachers keine Beschwerden mehr.

Unten auf dieser Seite ist das EKG desselben Patienten vor der Schrittmacherimplantation abgebildet; es handelt sich um einen regelmäßigen Sinusrhythmus mit einer Frequenz von 62/min.
Zeiten: P: 0,12 sec; PQ: 0,16 sec; QRS: 0,15 sec; QT: 0,44 sec.
Achsen: P +50°; QRS: –50°; T: 0°.
In den Brustwandableitungen ist ein Rechtsschenkelblockbild deutlich zu erkennen. Der terminale Vektor nach rechts in Ableitung III ist nur minimal ausgebildet, so daß eine zusätzliche intraventrikuläre Erregungsleitungsstörung (LAH) anzunehmen ist. Es handelt sich um einen bifaszikulären Block (RSB + LAH).

EKG Nr. 89a

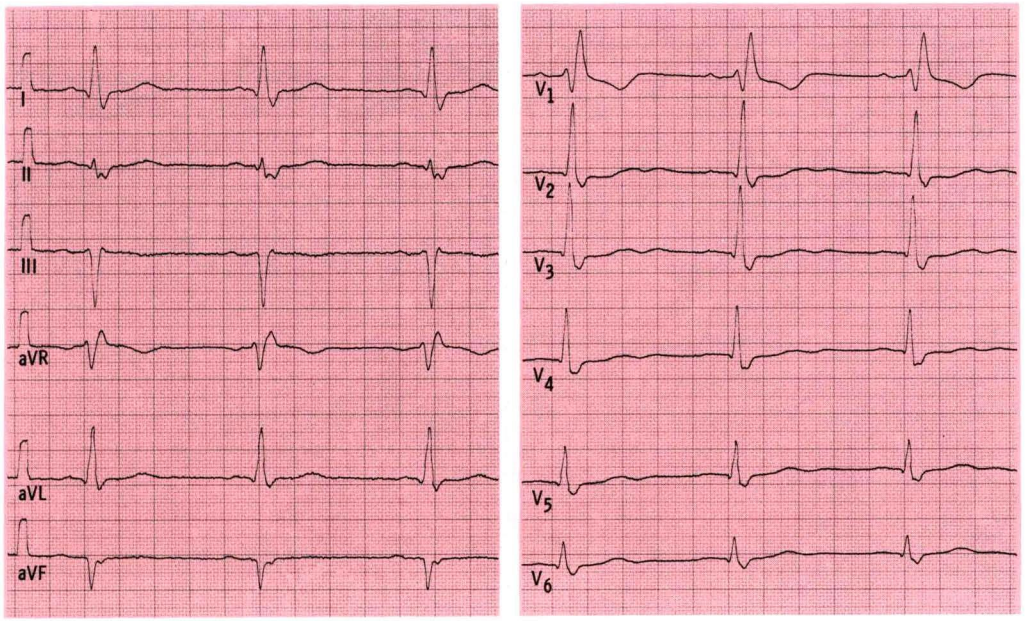

Angaben zur Person:

Geschl. ♂ / 84 Jahre — 66,5 kg — 174 cm
Kreatinin: 1,5 (n=0,4-1,3) mg/dl — Hypertonie: ☒ ja ☐ nein ☐ labile
Kalium: 3,9 (n=3,5-5,5) mmol/l — aktueller RR: ____ mmHg
Herzwirksame Medikamente: Isosorbiddinitrat

Anamnese, Befunde: Sinusbradykardie, Adams-Stokes-Anfälle, Hypertonus, transitorisch-ischämische Attacke vor 3 Monaten. Zustand nach Implantation eines Herzschrittmachers vor 3 Wochen

Auswertung:

Zeiten: P: 0,10 PQ: 0,14 (von Spitze zu Spitze) QRS: 0,14 QT: 0,45 sec Frequenz 61 /min
Achsen: P: flach ° QRS: – 50 ° T: + 70 °
Hypertrophie-Indizes: Lewis: – mV Sokolow: – mV
Q-Zacken in BWA: keine
R-Zuwachs in BWA: ☐ regelmäßig ☐ langsam ☐ schnell ☐ abrupt in V____ ☐ Kein R-Zuwachs von V____ bis V____ ☐ R-Reduktion von V____ bis V____ ☐ R-Verlust von V____ bis V____
R/S-Umschlagzone: zwischen V____ und V____ bei V____ ☐ bis V_6 nicht erreicht
S-Zacken in BWA: bis V____: ☐ klein ☐ mittel ☐ groß Voltage: ____
Formveränderungen: P: vor den flachen P-Wellen jeweils 1 Schrittmacherspitze
QRS: vor den QRS-Komplexen in konstantem Abstand zu Vorhofspikes ein weiterer Spike
ST: –
T: –

Beurteilung: ☒ regelmäßig ☐ unregelmäßig ☐ normfrequent
☐ Sinusrhythmus ☐ absolute Arrhythmie ☐ Schrittmacherrhythmus ☒ bradykard ☐ tachykard
Extrasystolie: 1 VES
Schrittmacherrhythmus mit Vorhof- und Ventrikelstimulierung (DDD-Schrittmacher)
Intraatriale Leitungsstörungen: ____
Überleitungsstörungen: ____
Lagetyp: keine supraventrikulären Eigenaktionen
Intraventrikuläre Leitungsstörung: ____
Infarkt: ____
Hypertrophiezeichen: ____
Erregungsrückbildungsstörungen: ____
weitere Diagnosen: ____
Hauptdiagnosen: DDD-Schrittmacher

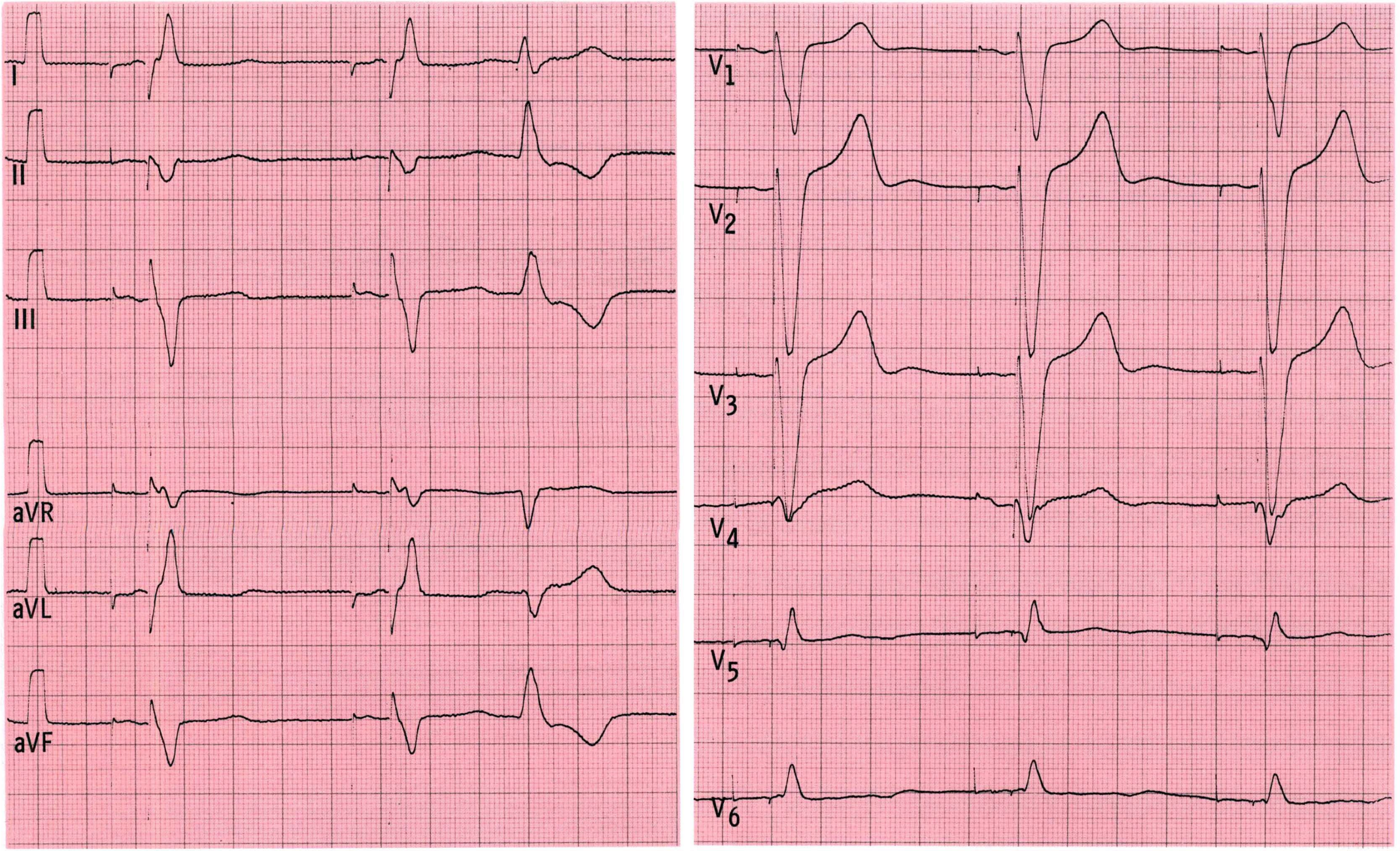
I
II
III
aVR
aVL
aVF
V1
V2
V3
V4
V5
V6

Bemerkungen

EKG Nr. 90

Es liegt eine hochgradige Tachykardie vor. Der Patient gibt keinerlei Beeinträchtigung durch die Rhythmusstörung an und konnte dabei auch noch gut gehen. Es war aus diesen Gründen zunächst eine supraventrikuläre Tachykardie mit Schenkel-(Ermüdungs-)Blockierung anzunehmen. Kurze Zeit nach der Injektion von 5 mg Verapamil (Isoptin) sprang die Tachykardie in einen regelmäßigen normfrequenten Sinusrhythmus um. Am nächsten Tag zeitigte bei Wiederauftreten der Tachykardie Verapamil keinen Effekt; nach 100 mg Lidocain trat wieder ein Sinusrhythmus ein. Prinzipiell kam auch eine ventrikuläre Tachykardie in Frage; hierfür ist das gute Allgemeinbefinden des Patienten allerdings ungewöhnlich. Vergleiche Anmerkung zu EKG Nr. 63.

Bei einem erneuten Rezidiv wurde über die Elektrode im rechten Vorhof ein intraatriales EKG abgeleitet (s. Abb. 90a unten).

Abb. 90a
Zusätzlich zu den Extremitätenableitungen I, II, III ist eine intraatriale Ableitung (i.a.) mitregistriert. Unabhängig von den in der i.a.-Ableitung deutlich zu sehenden, großen, als spike imponierenden Vorhofpotentialen mit einer Frequenz von 107/min erfolgen die in den Extremitätenableitungen besser zu erkennenden Kammererregungen mit einer Frequenz von 210/min. Damit ist bewiesen, daß es sich im EKG Nr. 90 nicht um eine supraventrikuläre, sondern um eine ventrikuläre Tachykardie handelt.
Das EKG nach Rhythmisierung Abb. 90b (links unten).

EKG Nr. 90a

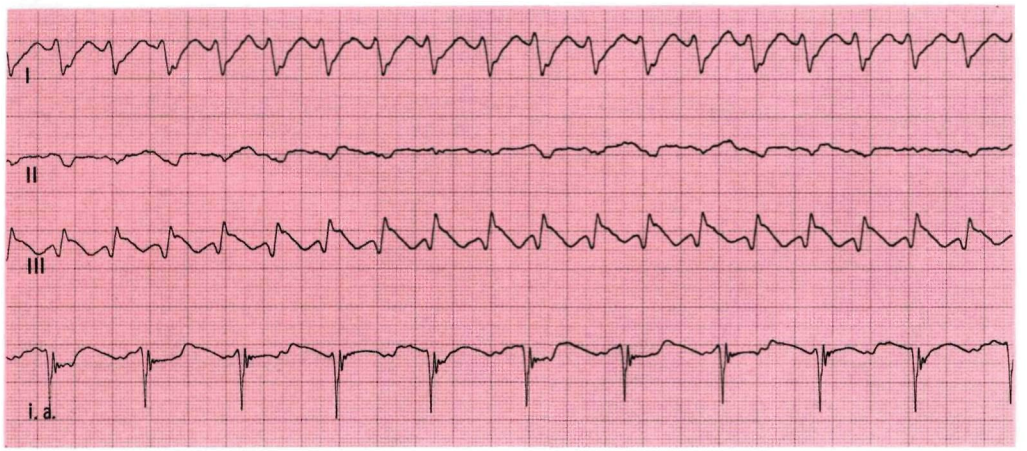

Angaben zur Person:

Geschl. ♂ / 56 Jahre — 68 kg — 172 cm
Kreatinin: 0,8 (n=0,4-1,3) mg/dl — Hypertonie: ☐ ja ☒ nein ☐ labile
Kalium: 3,9 (n=3,5-5,5) mmol/l — aktueller RR: 130/70 mmHg
Herzwirksame Medikamente: keine

Anamnese, Befunde: Keine wichtigen Vorerkrankungen. Seit 2 Wochen häufig in Verbindung mit retrosternalem Druckgefühl Schwindelerscheinungen. Während der Untersuchung bei Wohlbefinden schneller Puls festgestellt. Der Patient mußte viel Wasser lassen und ging dann zum EKG.

Auswertung:

Zeiten: P: ? PQ: ? QRS: 0,14 QT: 0,28 sec Frequenz 210 /min
Achsen: P: ° QRS: - 150 ° T: ~ 0 °
Hypertrophie-Indizes: Lewis: - mV Sokolow: - mV
Q-Zacken in BWA: QS: V_6 ☐ Kein R-Zuwachs von V___ bis V___
R-Zuwachs in BWA: ☐ regelmäßig ☐ langsam ☐ schnell ☐ abrupt in V___ ☒ R-Reduktion von V 1 bis V 6
☒ R-Verlust von V 5 bis V 6
R/S-Umschlagzone: zwischen V___ und V___ bei V___ ☐ bis V_6 nicht erreicht
S-Zacken in BWA: bis V 6: ☐ klein ☐ mittel ☒ groß Voltage: hoch
Formveränderungen: P: -
QRS: R V_1 - V_3 (RR)
ST: steil deszendierend und bogenförmig V_1 - V_3
T: negativ V_1 - V_4, positiv V_5, V_6

Beurteilung: ☒ regelmäßig ☐ unregelmäßig ☐ normfrequent
☐ Sinusrhythmus ☐ absolute Arrhythmie ☒ supraventrikuläre oder ventrikuläre ☐ bradykard ☒ tachykard
Extrasystolie: -
Intraatriale Leitungsstörungen: ?
Überleitungsstörungen: ?
Lagetyp: überdrehter Rechtstyp
Intraventrikuläre Leitungsstörung: QRS-Komplexe, RSB-artig deformiert
Infarkt: ?
Hypertrophiezeichen: Indizes nicht verwertbar
Erregungsrückbildungsstörungen: wie bei RSB
weitere Diagnosen:
Hauptdiagnosen: ventrikuläre oder supraventrikuläre Tachykardie (mit Schenkelblock)

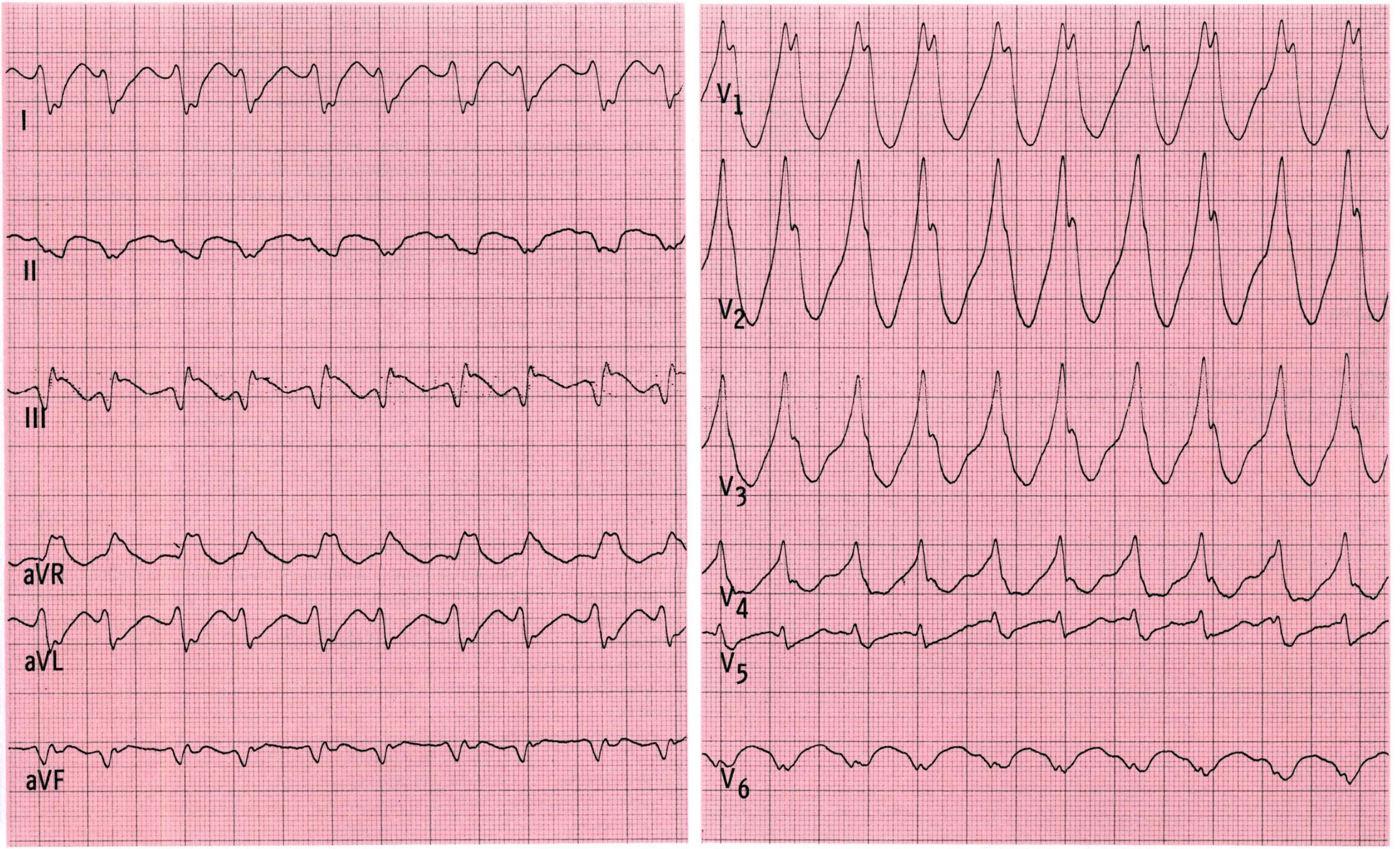
I
II
III
aVR
aVL
aVF
V1
V2
V3
V4
V5
V6

Bemerkungen

EKG Nr. 91

An der Diagnose „bifaszikulärer Block" besteht kein Zweifel. Da zusätzlich ein AV-Block I. Grades besteht und somit möglicherweise ein inkompletter trifaszikulärer Block, sollte duch Langzeit-EKG-Registrierungen überprüft werden, ob es zu totalen AV-Blockierungen kommt. Läßt sich hier keine Ursache für Schwindelattacken oder Synkopen finden, so sollte ein His-Bündel-EKG mit Stimulierung geschrieben werden. In diesem Fall waren die Erregungsüberleitungsverhältnisse (HV-Zeit) jedoch auch unter Stimulierung normal, so daß auf eine Schrittmacherimplantation verzichtet werden konnte.

Die Bewegungsartefakte zwischen den ersten drei QRS-Komplexen der Extremitätenableitungen und zwischen den ersten beiden QRS-Komplexen der Brustwandableitungen täuschen ein paroxysmales, kurzdauerndes Vorhofflimmern vor. Greift man die Intervalle zwischen den P-Wellen und zwischen den QRS-Komplexen mit einem Zirkel ab, so läßt sich beweisen, daß es sich um Artefakte handelt, da die Intervalle vollkommen unbeeinflußt sind.

Abb. 90b
Nach Rhythmisierung der in Abb. 90 dargestellten Kammertachykardie regelmäßiger Sinusrhythmus 66/min.
Zeiten: P: 0,09; PQ: 0,14; QRS: 0,09; QT: 0,39 sec.
Achsen: P: +10°; QRS: +40° (angedeutet S_IQ_{III}); T: +40°.
Keine Erregungsrückbildungsstörungen.

EKG Nr. 90b

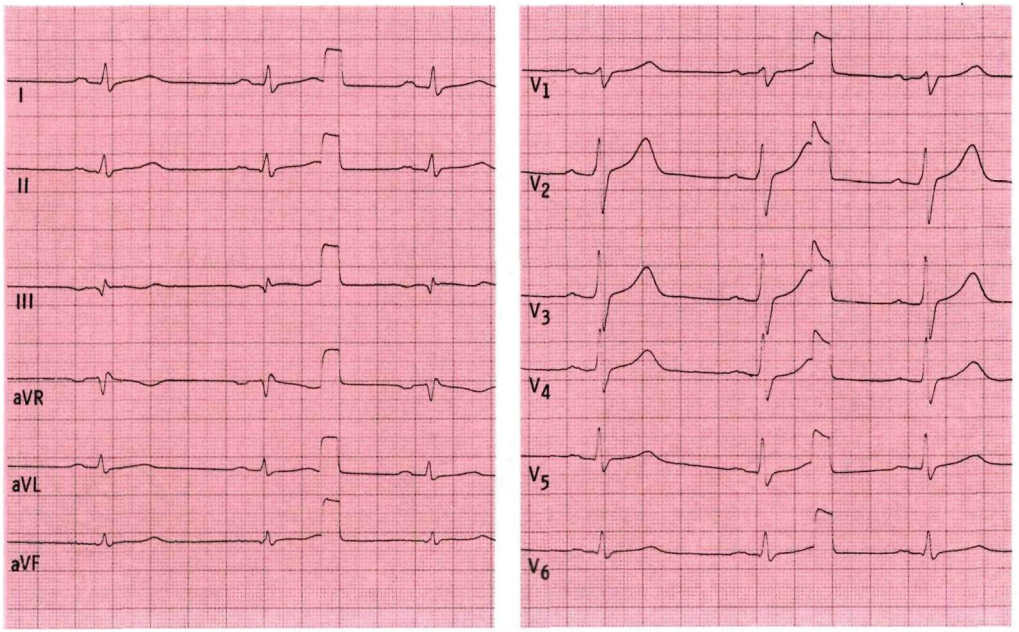

Angaben zur Person:

Geschl. ♂ / 76 Jahre — 81,5 kg — 175 cm
Kreatinin: 1,4 (n=0,4-1,3 mg/dl — Hypertonie: ☒ ja ☐ nein ☐ labile
Kalium: 4,0 (n=3,5-5,5) mmol/l — aktueller RR: 195/105 mmHg
Herzwirksame Medikamente: keine

Anamnese, Befunde: Als Kind Scharlach, vor 1 Jahr Entfernung eines oberflächlich wachsenden Melanoms. "Kreislaufstörungen" seit 2 Jahren mit Schwindelattacken

Auswertung:

Zeiten: P: 0,12 PQ: 0,22 QRS: 0,14 QT: 0,40 sec Frequenz 82 /min
Achsen: P: + 70° QRS: - 80 ° T: + 30 ° (flach)
Hypertrophie-Indizes: Lewis: - mV Sokolow: - mV
Q-Zacken in BWA: qV6
☐ Kein R-Zuwachs von V___ bis V___
R-Zuwachs in BWA: ☐ regelmäßig ☐ langsam ☐ schnell ☐ abrupt in V___ ☒ R-Reduktion von V 1 bis V 3
☐ R-Verlust von V___ bis V___
R/S-Umschlagzone: (–)zwischen V___ und V___ bei V 4 ☐ bis V_6 nicht erreicht
S-Zacken in BWA: bis V 6: ☐ klein ☐ mittel ☒ groß Voltage: o.B.
Formveränderungen: P: flaches, breites P
QRS: rsR' V_1
ST: o.B.
T: flach V_1, positiv V_2-V_6

Beurteilung:

☒ regelmäßig ☐ unregelmäßig ☒ normfrequent
☒ Sinusrhythmus ☐ absolute Arrhythmie ☐ ☐ bradykard ☐ tachykard
Extrasystolie: keine, bei den zusätzlichen Zacken handelt es sich um "Zitterartefakte"
Intraatriale Leitungsstörungen: +
Überleitungsstörungen: AV-Block I. Grades } evtl. i. trifaszikulärer Block
Lagetyp: überdrehter Linkstyp
Intraventrikuläre Leitungsstörung: RSB, LAH
Infarkt: nicht zu erkennen
Hypertrophiezeichen: nicht verwertbar
Erregungsrückbildungsstörungen: keine
weitere Diagnosen:
Hauptdiagnosen: bifaszikulärer Block und AV-Block I. Grades, Zitterartefakte

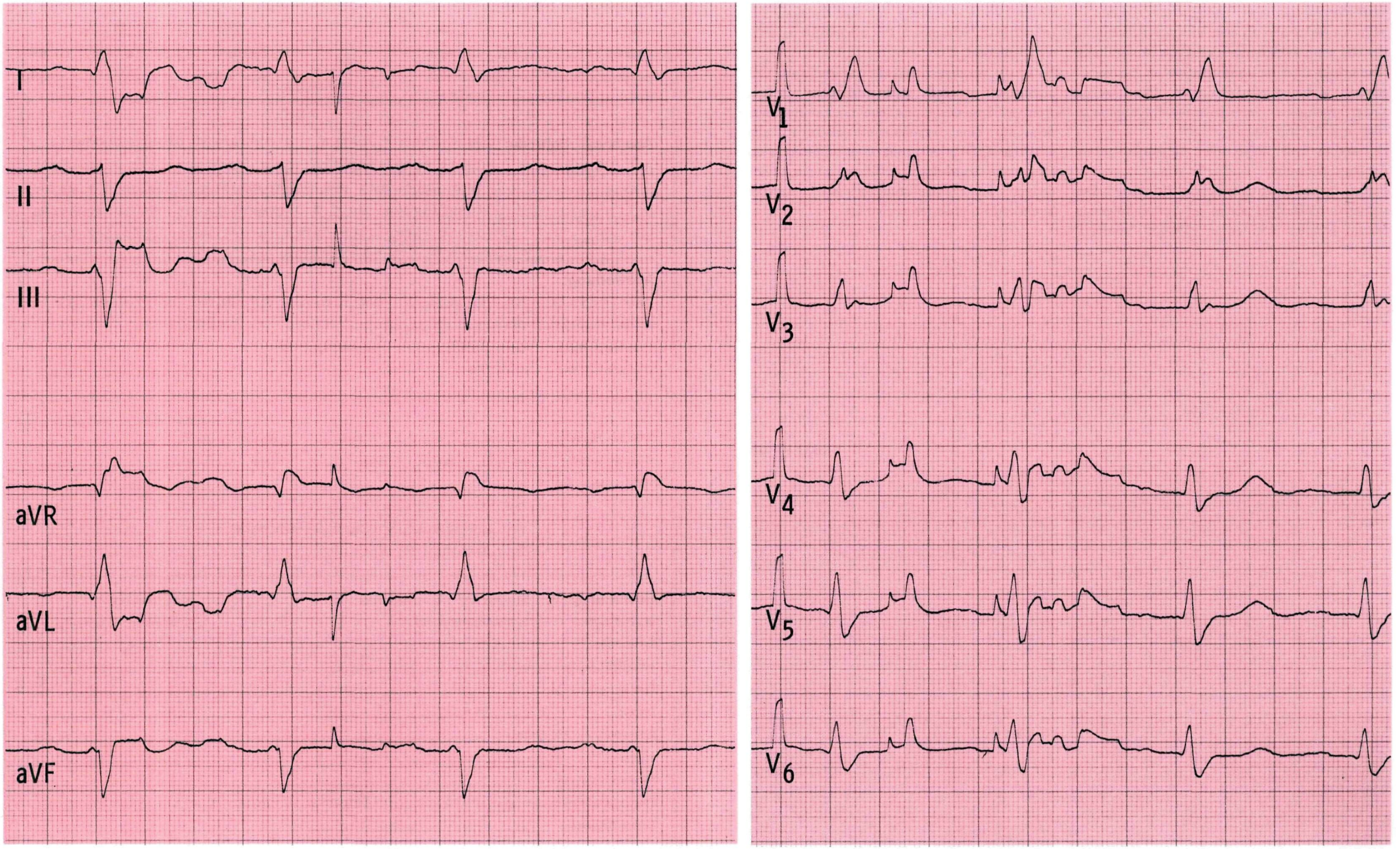
I
II
III
aVR
aVL
aVF
V1
V2
V3
V4
V5
V6

Bemerkungen

EKG Nr. 92

Auffällig ist die stark verlängerte QT-Zeit. In erster Linie ist hier an eine Elektrolytstörung zu denken, zum zweiten an eine Einwirkung durch Antiarrhythmika und zum dritten an das angeborene Romano-Ward-Syndrom, das wegen seiner malignen ventrikulären Rhythmusstörungen gefürchtet ist.

In diesem Fall liefert die Anamnese schon wichtige Hinweise:

Kaliumverlust durch anhaltendes Erbrechen. Die weiteren Elektrolyte hatten im Serum folgende Werte: Natrium 135 (n = 135–155) mmol/l, Chlorid 76 (n = 96–108) mmol/l, Calcium 2,33 (n = 2,2–2,75) mmol/l, Phosphat 0,94 (n = 0,8 –1,4) mmol/l.

Es ist zu vermuten, daß der intrazelluläre Calciumgehalt ebenfalls stark abgefallen war, obwohl der Serumcalciumspiegel noch normal war, denn für eine Hypokaliämie allein ist eine derartige QT-Verlängerung eher ungewöhnlich. Das unten abgebildete EKG wurde nach viertägiger Elektrolytsubstitution bei normalen Serumelektrolytwerten registriert.

EKG Nr. 92a

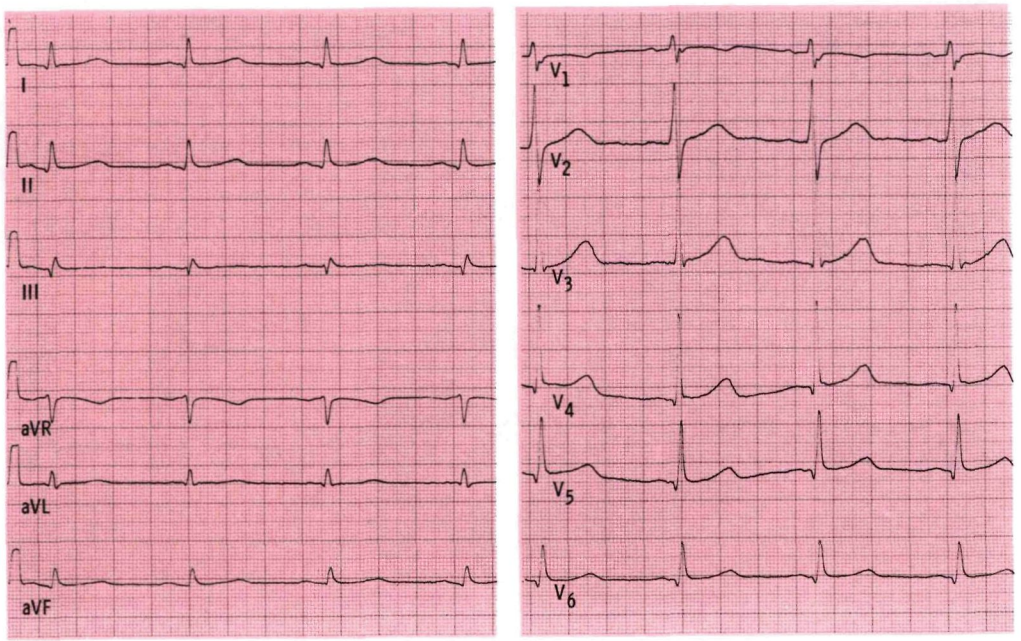

Angaben zur Person:

Geschl. ♂ / 41 Jahre — 54 kg — 174 cm

Kreatinin: 4,7 (n=0,4–1,3) mg/dl — Hypertonie: ☐ ja ☒ nein ☐ labile

Kalium: 2,2 (n=3,5–5,5) mmol/l — aktueller RR: 90/60 mmHg

Herzwirksame Medikamente: keine

Anamnese, Befunde: Seit fast 2 Jahren rezidivierend Ulcera duodeni. Jetzt anhaltend Erbrechen, präoperative Diagnostik (zur Vagotomie und Pyloroplastik). Leichte Niereninsuffizienz seit 2 Jahren bekannt. Nierenfunktion jetzt vermutlich durch intestinalen Flüssigkeitsverlust verschlechtert

Auswertung:

Zeiten: P: 0,11 PQ: 0,14 QRS: 0,10 QT: 0,57 sec Frequenz 65 /min

Achsen: P: + 70 ° QRS: + 70 ° T: + 50 °

Hypertrophie-Indizes: Lewis: -0,3 mV Sokolow: 2,3 mV

Q-Zacken in BWA: q V_4–V_6

R-Zuwachs in BWA: ☐ regelmäßig ☐ langsam ☒ schnell ☐ abrupt in V____ ☐ Kein R-Zuwachs von V____ bis V____ ☐ R-Reduktion von V____ bis V____ ☐ R-Verlust von V____ bis V____

R/S-Umschlagzone: zwischen V 2 und V 3 bei V____ ☐ bis V_6 nicht erreicht

S-Zacken in BWA: bis V 4: ☒ klein ☐ mittel ☐ groß Voltage: o.B.

Formveränderungen: P: –

QRS: –

ST: gestreckt konkave ST-Strecken

T: positiv V_2–V_6

Beurteilung: ☒ regelmäßig ☐ unregelmäßig ☒ normfrequent

☒ Sinusrhythmus ☐ absolute Arrhythmie ☐ ☐ bradykard ☐ tachykard

Extrasystolie: –

Intraatriale Leitungsstörungen: –

Überleitungsstörungen: –

Lagetyp: steil

Intraventrikuläre Leitungsstörung: –

Infarkt: –

Hypertrophiezeichen: –

Erregungsrückbildungsstörungen: deutlich verlängerte QT-Zeit: Elektrolytstörung

weitere Diagnosen:

Hauptdiagnosen: Elektrolytstörung

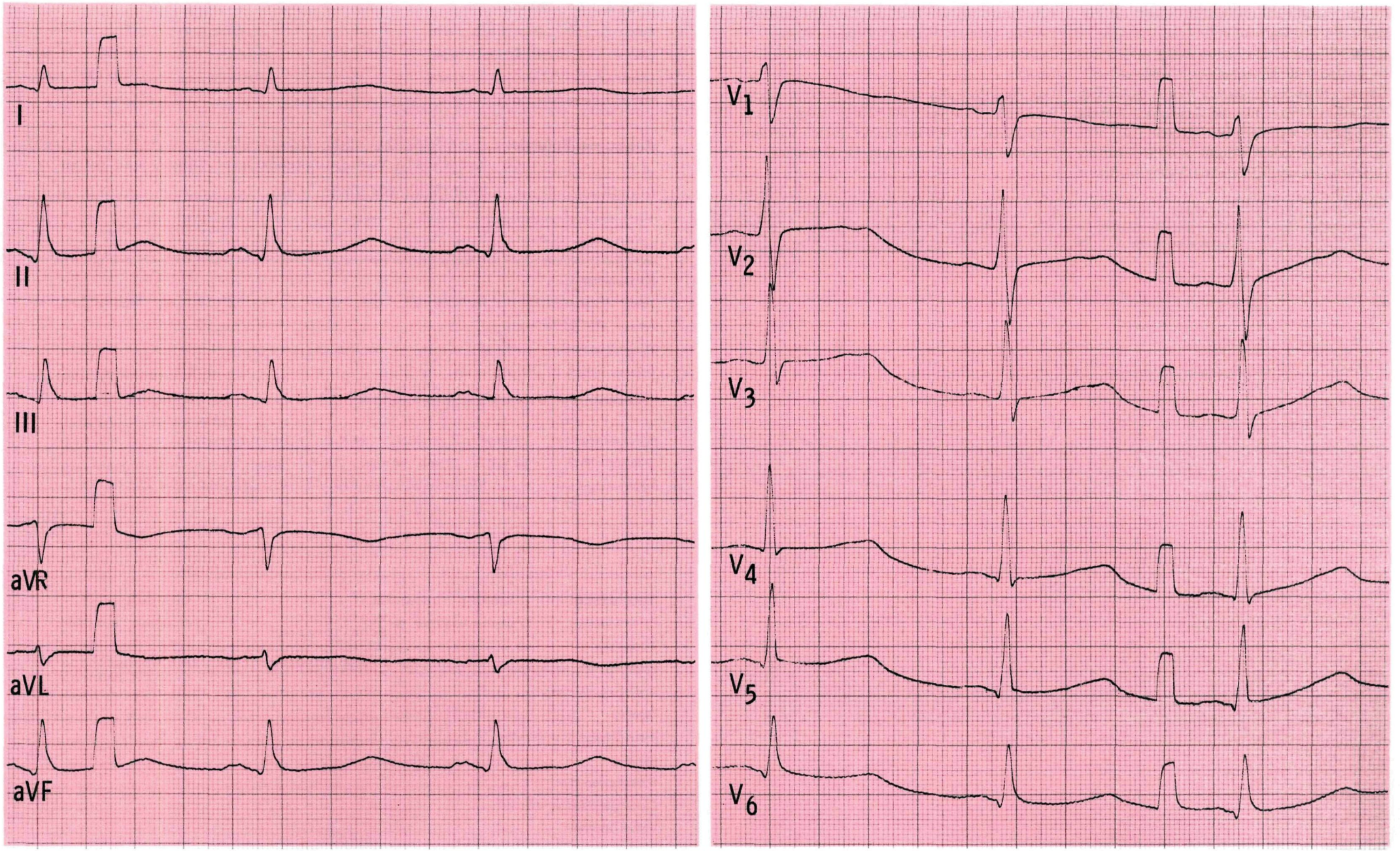
I
II
III
aVR
aVL
aVF
V1
V2
V3
V4
V5
V6

Bemerkungen

EKG Nr. 93

In den Extremitätenableitungen beträgt die PQ-Zeit der ersten Herzaktion 0,14 sec, die Achse P ca. 50°. Bei der dritten Aktion beträgt die PQ-Zeit ca. 0,10 sec und die Achse der P-Welle ca. –80°. Bei der dazwischenliegenden Aktion ist die PQ-Zeit etwas länger und die Achse der P-Welle nicht ganz so weit nach links gedreht (ca. –30°). In den Brustwandableitungen ist noch deutlicher zu sehen, wie die PQ-Zeit von Aktion zu Aktion sich ändert und wie auch die Konfiguration der P-Welle wechselt. Bei der vorletzten Aktion liegt das Erregungszentrum sicherlich im oberen AV-Knoten.

Das Phänomen des wandernden Schrittmachers wird bei Patienten mit einer ausgeprägten vegetativen Labilität beobachtet, jedoch auch bei Patienten mit einer koronaren Herzkrankheit.

Angaben zur Person:

Geschl. ♀ / 69 Jahre — 68 kg — 165 cm

Kreatinin: 1,1 (n=0,4-1,3) mg/dl — Hypertonie: ☒ ja ☐ nein ☐ labile

Kalium: 3,6 (n=3,5-5,5) mmol/l — aktueller RR: 130/75 mmHg

Herzwirksame Medikamente: keine

Anamnese, Befunde: Diabetes mellitus, insulinpflichtig seit 15 Jahren, arterielle Verschlußkrankheit. Einweisung wegen Blasenentleerungsstörung

Auswertung:

Zeiten: P: wechselnd PQ: wechselnd QRS: 0,09 QT: 0,36 sec Frequenz 120 /min

Achsen: P: wechselnd QRS: + 10 ° T: + 10 °

Hypertrophie-Indizes: Lewis: – mV Sokolow: – mV

Q-Zacken in BWA: q V_6

☐ Kein R-Zuwachs von V___ bis V___

R-Zuwachs in BWA: ☒ regelmäßig ☐ langsam ☐ schnell ☐ abrupt in V___ ☐ R-Reduktion von V___ bis V___

☐ R-Verlust von V___ bis V___

R/S-Umschlagzone: zwischen V 2 und V 3 bei V___ ☐ bis V_6 nicht erreicht

S-Zacken in BWA: bis V 4: ☐ klein ☒ mittel ☐ groß Voltage:

Formveränderungen: P: wechselnde Konfiguration, wechselnde PQ-Zeit

QRS: –

ST: –

T: –

Beurteilung:

☐ regelmäßig ☐ unregelmäßig ☐ normfrequent

☐ Sinusrhythmus ☐ absolute Arrhythmie ☒ wandernder Schrittmacher ☐ bradykard ☒ tachykard

Extrasystolie: –

Intraatriale Leitungsstörungen: wechselnde Erregungsausbreitung bei wechselnden Zentren

Überleitungsstörungen: –

Lagetyp: Linkstyp

Intraventrikuläre Leitungsstörung: –

Infarkt: –

Hypertrophiezeichen: –

Erregungsrückbildungsstörungen: –

weitere Diagnosen:

Hauptdiagnosen: wandernder Schrittmacher

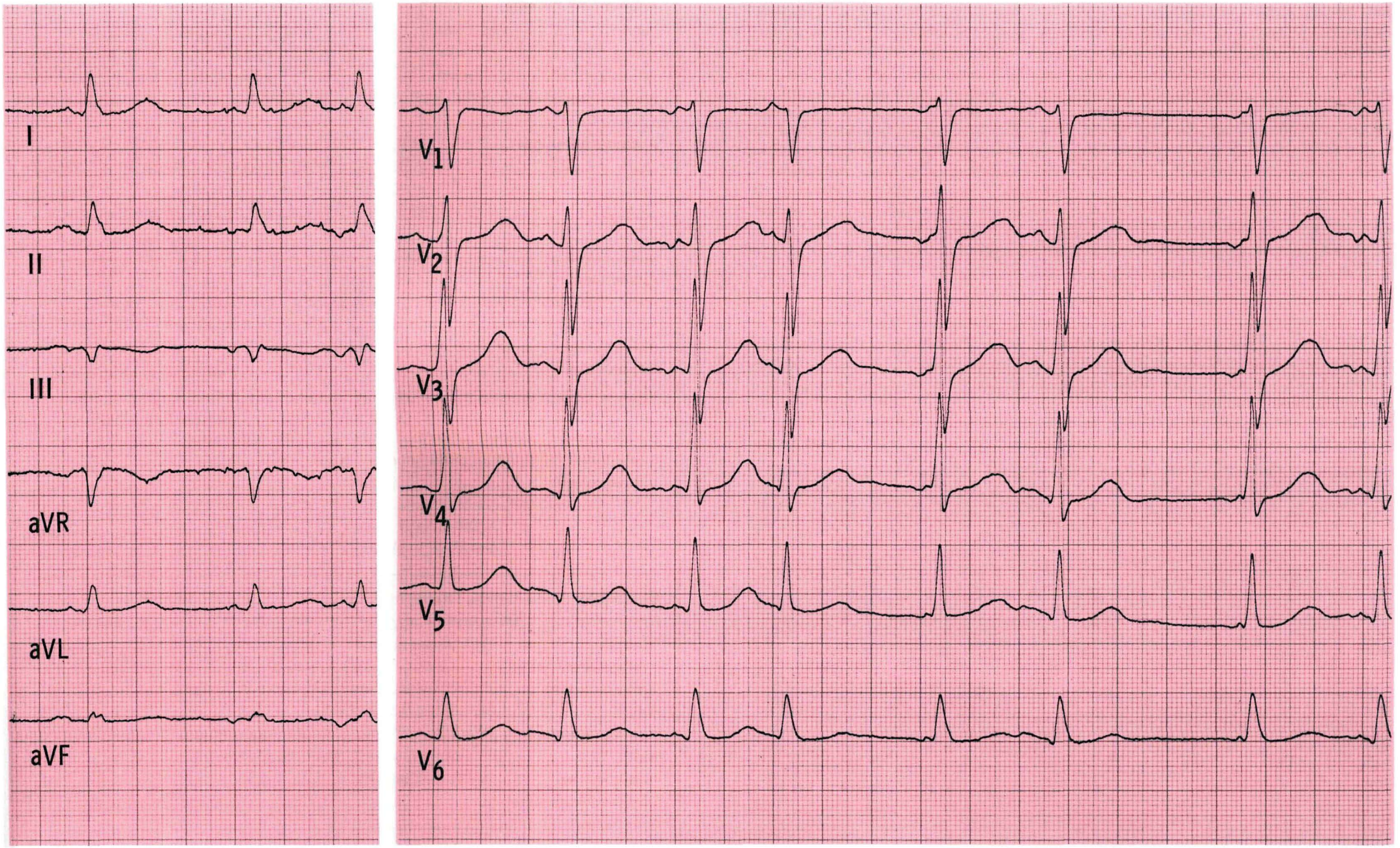
I
II
III
aVR
aVL
aVF
V1
V2
V3
V4
V5
V6

Bemerkungen

EKG Nr. 94

Auf den ersten Blick würde man aus den Extremitätenableitungen die Diagnose absolute Arrhythmie bei Vorhofflimmern stellen, in der Ableitung V_2 in den Brustwandableitungen sind jedoch regelmäßig Vorhofaktionen nachzuweisen mit einer Frequenz von 310/min, einer Frequenz, die dem Vorhofflattern zuzuordnen ist. In den meisten Fällen sind deutliche Vorhofflatterwellen in den Extremitätenableitungen II, III und aVF zu sehen wie im EKG Nr. 16.
Es liegt außerdem eine intraventrikuläre Leitungsstörung vor, ein linksanteriorer Hemiblock. Der QRS-Komplex ist jedoch so stark verbreitert, daß zusätzlich zum linksanterioren Hemiblock eine weitere intraventrikuläre Leitungsstörung bzw. -verzögerung vorliegt. Diese kann bedingt sein durch einen alten Vorderwandinfarkt; es kann sich jedoch auch um eine Leitungsstörung bei der bei diesem Patienten bereits bekannten kongestiven Kardiomyopathie handeln. Diese Art Leitungsstörung ist bei Kardiomyopathien neben dem Linksschenkelblock häufig zu beobachten. Infarktbilder sind im EKG bei Patienten mit Kardiomyopathien ebenfalls häufig festzustellen, ohne daß im Koronarangiogramm pathologische Veränderungen zu sehen sind.

Bei dem Patienten, dessen **EKG unten abgebildet** ist, wurde ebenfalls durch Herzkatheter eine Kardiomyopathie gesichert. Es besteht eine absolute Arrhythmie bei Vorhofflimmern, man würde hier aufgrund des EKG einen inferioren Infarkt im Stadium III diskutieren, die Koronararterien waren jedoch vollkommen unauffällig.
Zeitwerte: P: –; PQ: –; QRS: 0,13; QT: 0,35 sec. f: 80–90/min.
Achsen: QRS: –60° (LAH); T: flach, mit ST verschmolzen.

EKG Nr. 94a

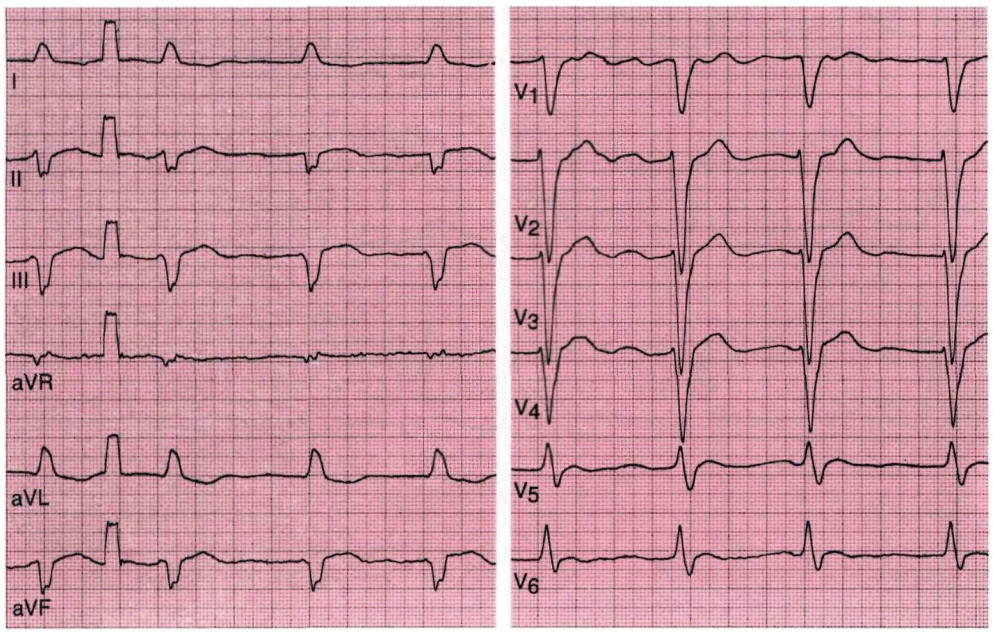

Angaben zur Person:

Geschl. ♂ / 57 Jahre — 57 kg — 172 cm
Kreatinin: 2,9 (n=0,4-1,3) mg/dl — Hypertonie: ☐ ja ☒ nein ☐ labile
Kalium: 4,7 (n=3,5-5,5) mmol/l — aktueller RR: 110/60 mmHg
Herzwirksame Medikamente: Digoxin 0,1/die, Diuretika

Anamnese, Befunde: Seit 6 Jahren kongestive Kardiomyopathie (COCM) bekannt (Untersuchung inklusive Herzkatheter wegen zunehmender Herzgröße und Dyspnoe). Seit 1 Jahr deutliche Verschlechterung des Allgemeinzustandes

Auswertung:

Zeiten: P: wechselnd PQ: wechselnd QRS: 0,12 QT: 0,33 sec Frequenz 110/min Vorhöfe 310/min
Achsen: P: ? ° QRS: – 80 ° T: + 90 °
Hypertrophie-Indizes: Lewis: ____ mV Sokolow: ____ mV
Q-Zacken in BWA: –
☒ Kein R-Zuwachs von V 1 bis V 4
R-Zuwachs in BWA: ☐ regelmäßig ☐ langsam ☐ schnell ☐ abrupt in V____ ☐ R-Reduktion von V____ bis V____
☐ R-Verlust von V____ bis V____
R/S-Umschlagzone: zwischen V____ und V____ bei V____ ☒ bis V_6 nicht erreicht
S-Zacken in BWA: bis V 6: ☐ klein ☐ mittel ☒ groß Voltage: o.B.
Formveränderungen: P: –
QRS: QS V_1-V_4
ST: Hebung V_3-V_6
T: positiv V_1-V_6

Beurteilung: ☐ regelmäßig ☒ unregelmäßig ☐ normfrequent
☐ Sinusrhythmus ☐ absolute Arrhythmie ☒ supraventrikulär (Vorhofflattern) ☐ bradykard ☒ tachykard
Extrasystolie: –
Intraatriale Leitungsstörungen: –
Überleitungsstörungen: wechselndes Überleitungsverhältnis
Lagetyp: überdrehter Linkstyp
Intraventrikuläre Leitungsstörung: LAH mit zusätzlicher Erregungsausbreitungsverzögerung
Infarkt: Vorderwandinfarkt Stadium III möglich
Hypertrophiezeichen: nicht verwertbar
Erregungsrückbildungsstörungen:
weitere Diagnosen:
Hauptdiagnosen: supraventrikuläre Tachykardie (Vorhofflattern), intraventrikuläre Leitungsstörung

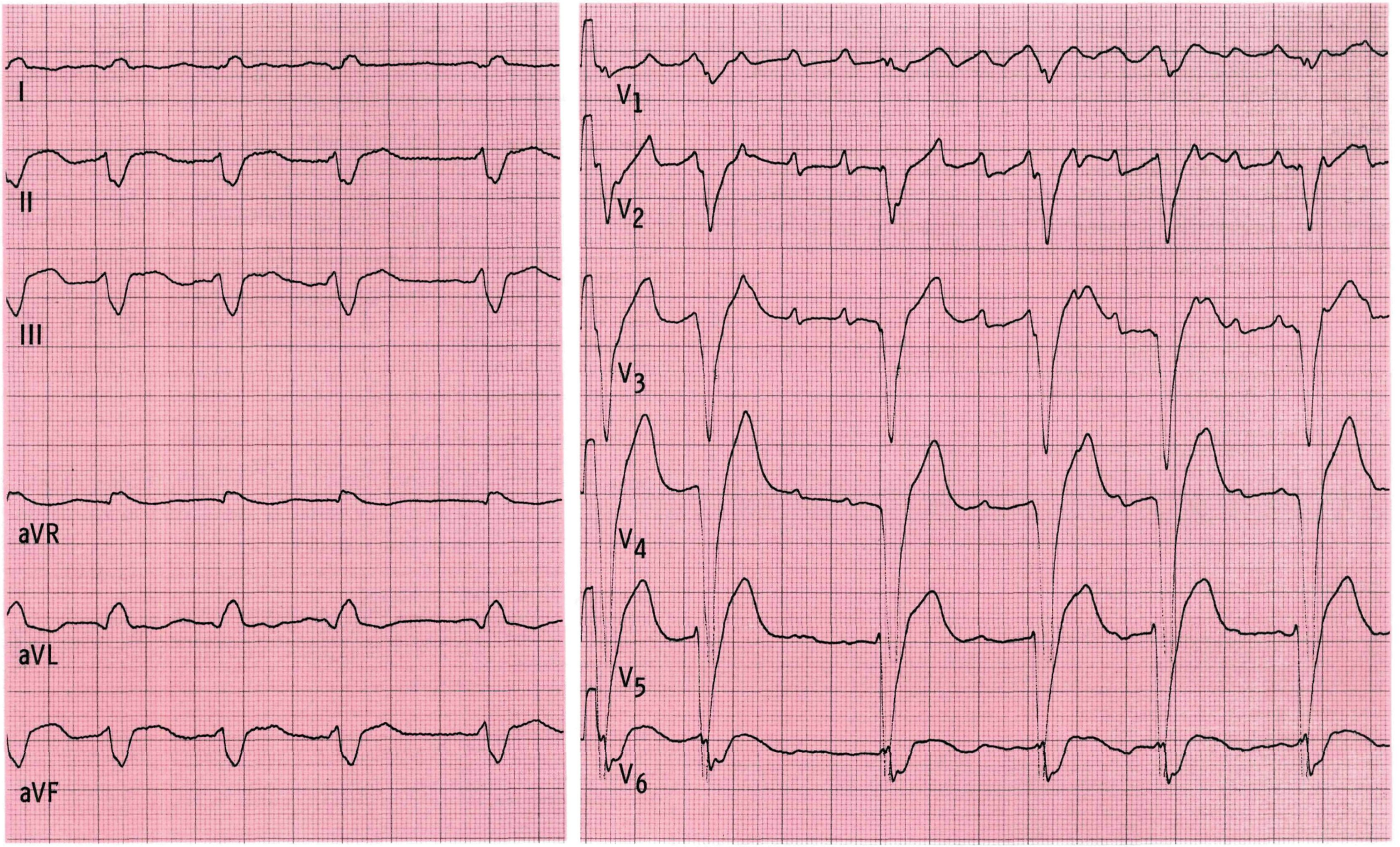
I
II
III
aVR
aVL
aVF
V1
V2
V3
V4
V5
V6

Bemerkungen

In den Extremitätenableitungen fehlen P-Wellen. Die QRS-Komplexe sind schlank, die Intervalle in etwa gleich; es handelt sich demnach um einen mittleren AV-Knoten-Ersatzryhthmus. Es ist jeweils eine ventrikuläre Extrasystole interponiert. In den Brustwandableitungen liegt ein Sinusrhythmus vor; offensichtlich scheinen die beiden Zentren im Sinne einer Pararrhythmie miteinander zu konkurrieren. In den Brustwandableitungen fällt auf, daß von V_1–V_2 die R-Zacken nicht größer werden; von V_2–V_3 findet jedoch ein deutlicher R-Zuwachs statt. Aus diesem Befund würde man nicht unbedingt den Verdacht auf einen supraapikalen Vorderwandinfarkt äußern, bei dem Kontroll-EKG allerdings (s. unten 95a) sind die Elektroden offensichtlich etwas höher angelegt, und es steht außer Zweifel, daß ein alter supraapikaler Vorderwandinfarkt vorliegt. Man sollte es sich zur Regel machen, jedesmal die Brustwandableitungen zwei ICR höher zu versetzen, wenn kein gehöriger R-Zuwachs in den Brustwandableitungen vorliegt. In diesen Streifen ist häufig die Diagnose eines alten Infarktes dann doch sicher zu stellen. Die Rhythmusstörung ist hier nicht digitalisbedingt, sondern eher im Rahmen der koronaren Herzkrankheit (kranker Sinusknoten) zu sehen.

EKG Nr. 95

Im Kontroll-EKG liegt in dem Extremitätenstreifen eine Sinusbradykardie vor, in den Brustwandstreifen ein normfrequenter regelmäßiger Sinusrhythmus mit 85/min, 1 SVES.
Zeiten: P: ca. 0,10; PQ: 0,16; QRS: 0,09; QT: 0,38 sec.
Achsen: P: ca. +60° (flach); QRS: +10°; T: zu flach (ca. 180°).
In den Brustwandableitungen eindeutiger Hinweis auf einen supraapikalen Vorderwandinfarkt im Stadium III, unspezifische Erregungsrückbildungsstörungen Vorderwand lateral. **EKG Nr. 95a**

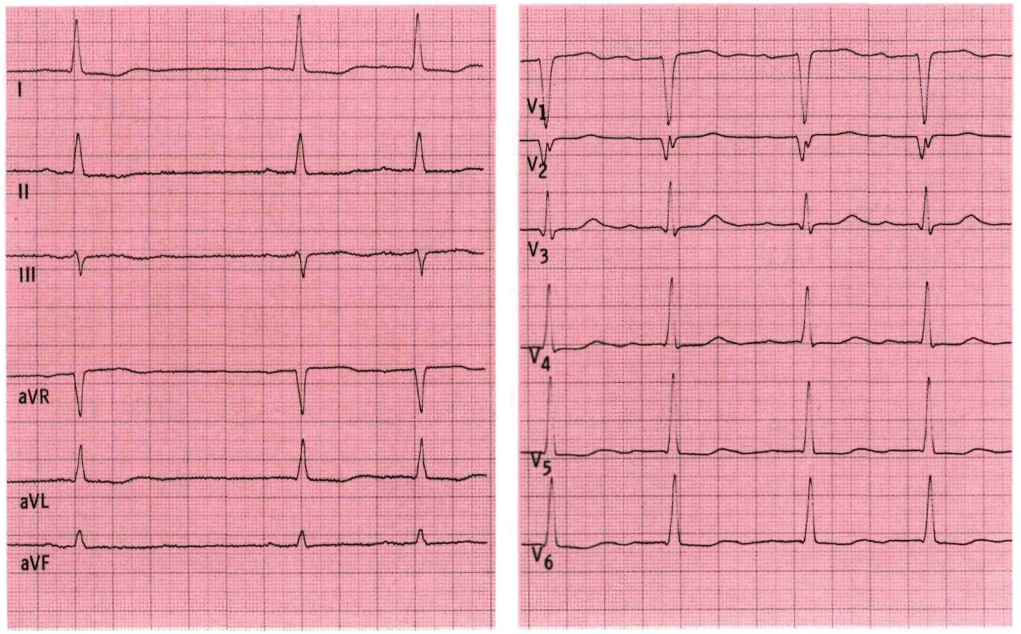

Angaben zur Person:

Geschl. ♀ / 64 Jahre — 94,5 kg — 168 cm
Kreatinin: 2,1 (n=0,4-1,3) mg/dl — Hypertonie: ☒ ja ☐ nein ☐ labile
Kalium: 4,3 (n=3,5-5,5) mmol/l — aktueller RR: 185/110 mmHg
Herzwirksame Medikamente: keine bis auf Isosorbiddinitrat und Diuretika

Anamnese, Befunde: Koronare Herzkrankheit bei insulinpflichtigem Diabetes mellitus, Hypertonus, Adipositas, leichte Aortenklappenstenose. Aufnahme zur Diabeteseinstellung, schlechter Allgemeinzustand, zur Zeit keine Herzschmerzen

Auswertung:

Zeiten: P: — PQ: — QRS: 0,08 — QT: 0,45 sec — Frequenz — /min (mit ES 75/min, bei SR 51/min)
Achsen: P: — ° QRS: + 10 ° T: - 150 °
Hypertrophie-Indizes: Lewis: 2,0 mV — Sokolow: 4,0 mV
Q-Zacken in BWA: q V_6
☒ Kein R-Zuwachs von V 1 bis V 2
R-Zuwachs in BWA: ☐ regelmäßig ☐ langsam ☐ schnell ☐ abrupt in V — ☐ R-Reduktion von V — bis V — ☐ R-Verlust von V — bis V —
R/S-Umschlagzone: zwischen V 2 und V 3 — bei V — ☐ bis V_6 nicht erreicht
S-Zacken in BWA: bis V 6: ☒ klein ☐ mittel ☐ groß Voltage:
Formveränderungen:
P: in Extremitätenstreifen keine P-Wellen zu erkennen
QRS: -
ST: von um 0,01 mV gesenktem Abgang flach deszendierend V_3 - V_6
T: präterminal negativ V_3 - V_6

Beurteilung: ☒ regelmäßig ☐ unregelmäßig ☐ normfrequent
☐ Sinusrhythmus ☐ absolute Arrhythmie ☒ AV-Knoten-Ersatzrhythmus im Wechsel mit SR ☒ bradykard ☐ tachykard
Extrasystolie: interponierte, nicht ganz monomorphe VES in der Phase des AV-Knoten-Rhythmus, eine nicht interponierte VES
Intraatriale Leitungsstörungen: -
Überleitungsstörungen: Linkstyp
Lagetyp:
Intraventrikuläre Leitungsstörung: -
Infarkt: (-) fraglicher supraapikaler VW-Infarkt Stadium III
Hypertrophiezeichen: LVH
Erregungsrückbildungsstörungen: deutliche, vom Innenschichtläsionstyp VW apikal-lateral, deutliche U-Wellen in BWA (V_2 V_3)
weitere Diagnosen:
Hauptdiagnosen: AV-Knoten-Ersatzrhythmus, interponierte VES
Zusatzableitungen V_1" bis V_6" erforderlich (S. EKG links)

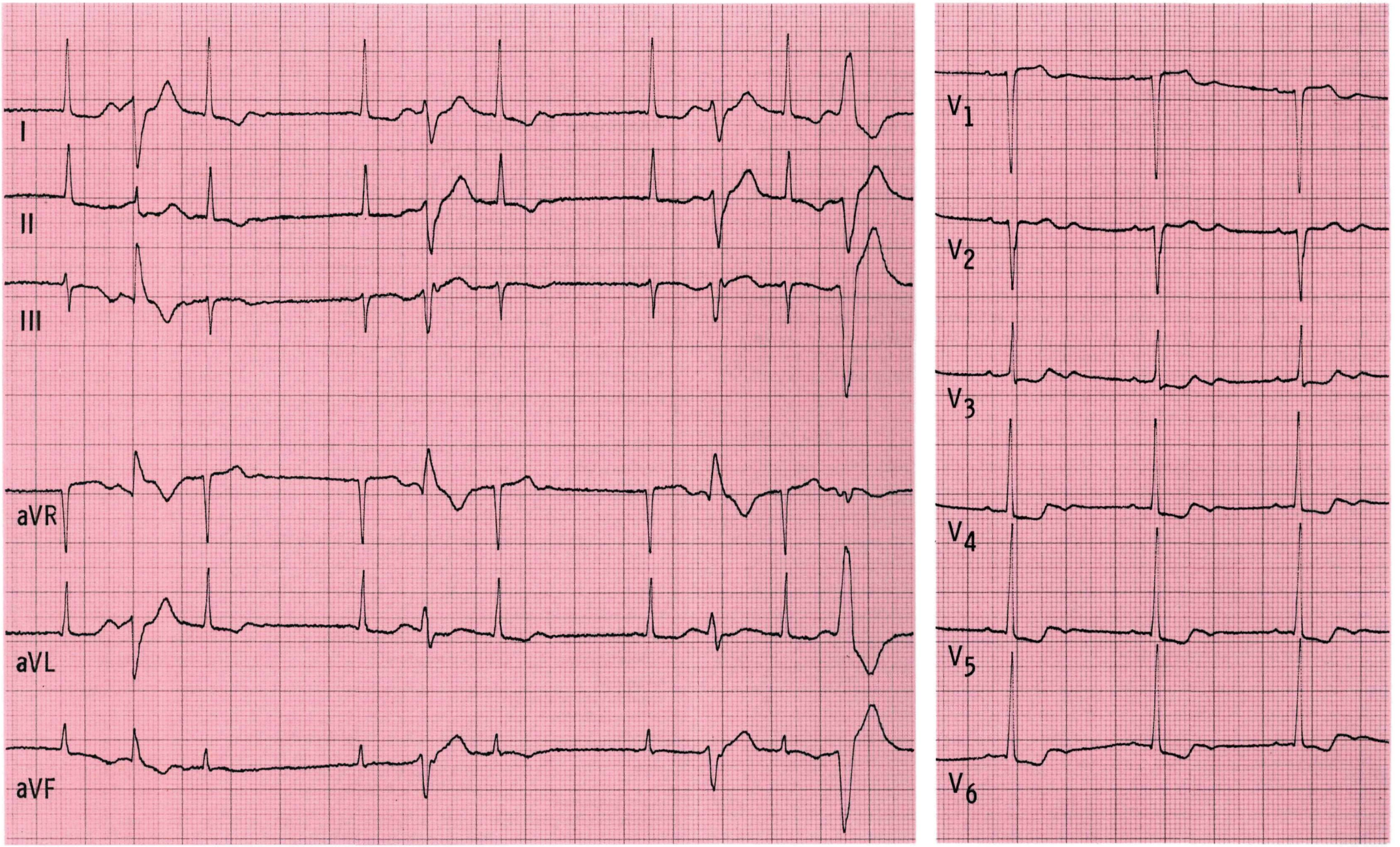
I
II
III
aVR
aVL
aVF
V1
V2
V3
V4
V5
V6

Bemerkungen

EKG Nr. 96

Im EKG fallen die Erregungsrückbildungsstörungen im supraapikalen Vorderwandbereich auf. Differentialdiagnostisch ist an einen supraapikalen Vorderwandinfarkt im Stadium I, an eine akute Rechtsherzbelastung und im entfernteren auch an eine Perimyokarditis zu denken. An erster Stelle sollte in einem solchen Fall immer die akute Rechtsherzbelastung (z. B. Lungenembolie) rangieren und dieser Verdachtsdiagnose entschieden und unverzüglich nachgegangen werden: Suche nach Emboliequellen (Anamnese, Duplex-Scan der Becken- und Beinvenen, evtl. Phlebographie – wegen der Jodbelastung vorher Blut zur Schilddrüsendiagnostik entnehmen – und Lungenszintigraphie). Echokardiographie: diese auch mit der Fragestellung Rechtsherzbelastung.

Bei akuten dramatischen Verläufen kann nur eine sofortige klinische Entscheidung und therapeutische Konsequenz (Lysetherapie) Erfolg bringen. Die CPK ist auch bei einer Lungenembolie häufig mäßig erhöht.

Das **unten abgebildete EKG** wurde am Folgetag registriert, Erregungsrückbildungsstörungen liegen nicht mehr vor, die myokardspezifischen Enzyme waren sämtlich normal. Im Duplex-Scan der Beckenvenen war eine Thrombose nachgewiesen worden, das Echokardiogramm war normal, offensichtlich hat es sich um eine kleine Lungenembolie gehandelt. (Vergleiche auch EKG Nr. 100, hier hat es sich nicht um eine Lungenembolie, sondern um eine koronare Herzkrankheit gehandelt.)
Zeitwerte: P: 0,10; PQ: 0,14; QRS: 0,08; QT: 0,38 sec. f: 73/min.
Achsen: P: +50°; QRS: +40°; T: +70°.

EKG Nr. 96a

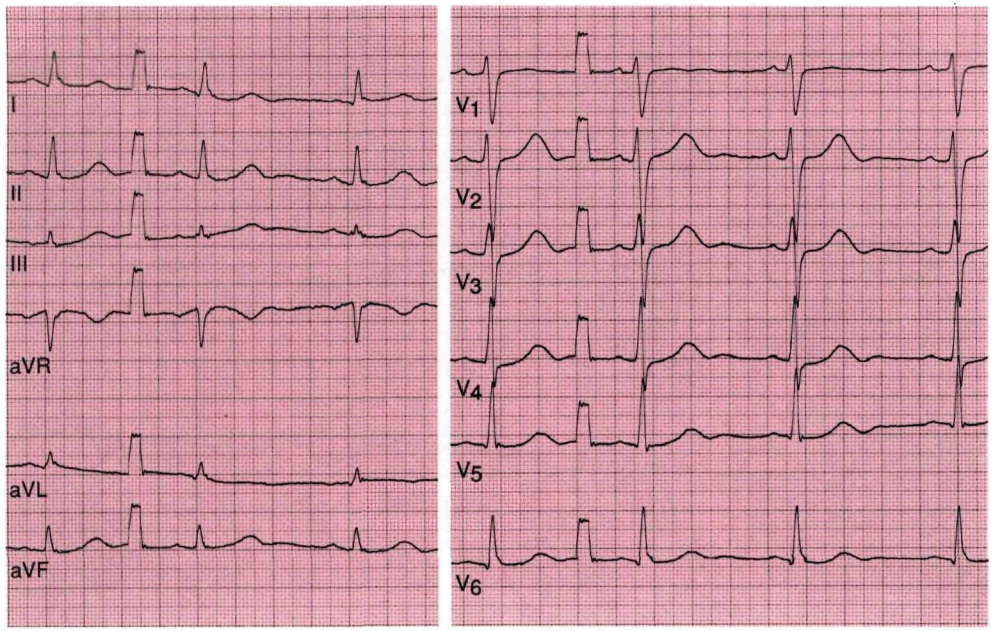

Angaben zur Person:

Geschl. ♂ / 56 Jahre — 84 kg — 168 cm

Kreatinin: 0,86 mg/dl — Hypertonie: ☐ ja ☐ nein ☒ labile

Kalium: 4,1 mmol/l — aktueller RR: 110/80 mmHg

Herzwirksame Medikamente: Nitrate, Heparin

Anamnese, Befunde:

Vor 10 Tagen Sturz auf die rechte Hüfte, Ausbildung eines großen Hämatoms bis in den Oberschenkel, 1 Woche weitestgehend Bettruhe. Vor 4 Tagen Belastungsdyspnoe, Herzjagen, linksthorakales Druckgefühl. Einweisung mit Verdacht auf Herzinfarkt.
Koronares Risikoprofil: labiler arterieller Hypertonus, Diabetes mellitus.
CPK bei Aufnahme: 157 U/l (n = 10–80).

Auswertung:

Zeiten: P: 0,10 PQ: 0,14 QRS: 0,10 QT: 0,30 sec Frequenz 115 /min

Achsen: P: +60 ° QRS: +60 ° T: +60 °

Hypertrophie-Indizes: Lewis: – mV Sokolow: – mV

Q-Zacken in BWA: q V_6 ☒ Kein R-Zuwachs von V2 bis V4

R-Zuwachs in BWA: ☒ regelmäßig ☐ langsam ☐ schnell ☐ abrupt in V__ ☐ R-Verlust von V__ bis V__ ☐ R-Verlust von V__ bis V__

R/S-Umschlagzone: zwischen V 4 und V 5 bei V__ ☐ bis V_6 nicht erreicht

S-Zacken in BWA: bis V 6: ☒ klein ☐ mittel ☐ groß Voltage: unauffällig

Formveränderungen:
P: –
QRS: –
ST: konvexbogig gehoben V_1–V_3, horizontal gesenkt V_6,
T: in V_1–V_4 mit ST verschmolzen, positiv in V_5 und V_6

Beurteilung:

☒ regelmäßig ☐ unregelmäßig ☐ normfrequent

☒ Sinusrhythmus ☐ absolute Arrhythmie ☐ ☐ bradykard ☒ tachykard

Extrasystolie: –
Intraatriale Leitungsstörungen: –
Überleitungsstörungen: –
Lagetyp: Indifferenz- bis Steiltyp
Intraventrikuläre Leitungsstörung: –
Infarkt: (supraapikaler Vorderwandinfarkt nicht sicher auszuschließen
Hypertrophiezeichen: –
Erregungsrückbildungsstörungen: vom Außenschichtläsionstyp supraapikal, vom Innenschichtläsionstyp Vorderwand lateral
weitere Diagnosen: am ehesten akute Rechtsherzbelastung, kein Infarkt
Hauptdiagnosen:

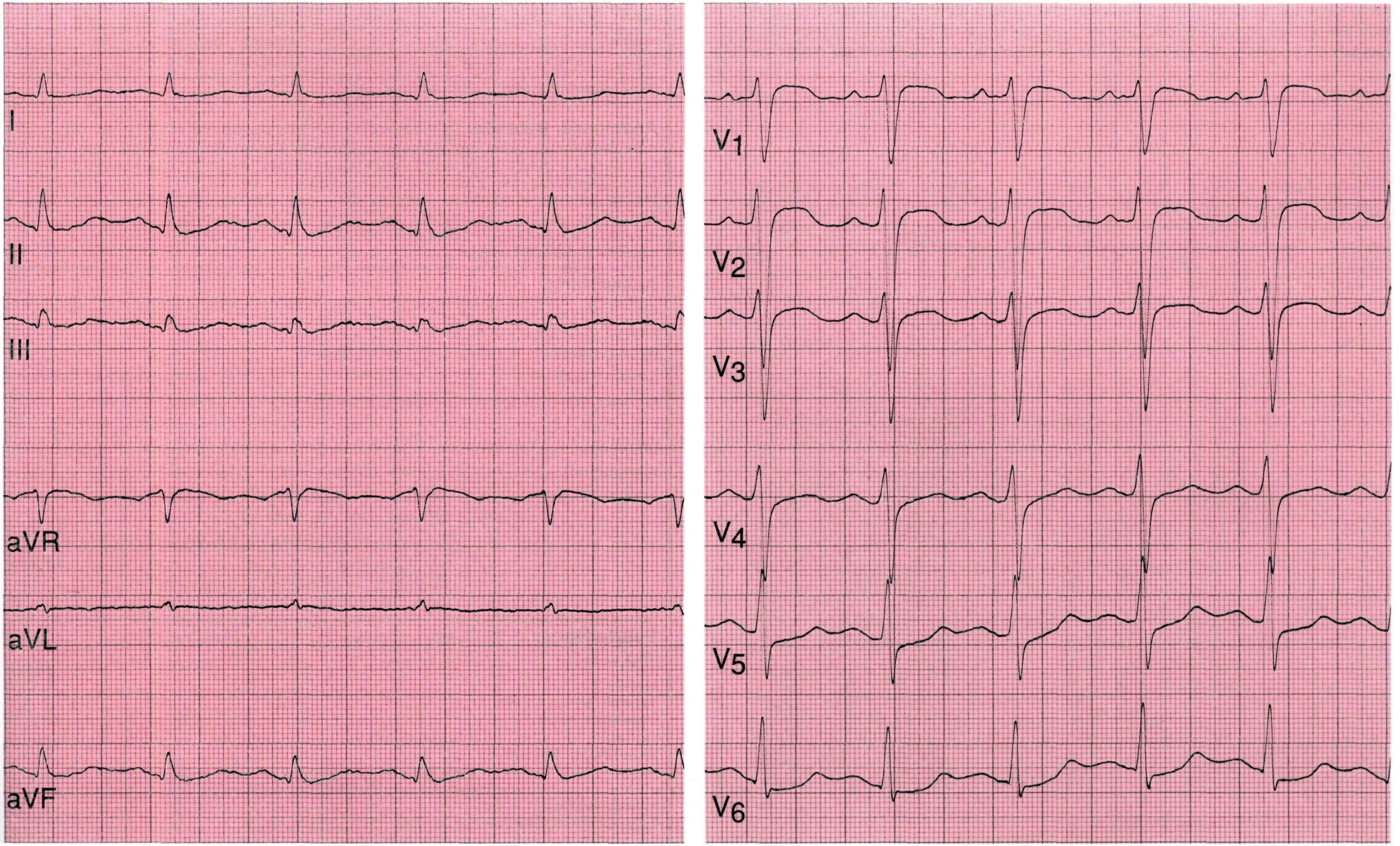
I
II
III
aVR
aVL
aVF
V1
V2
V3
V4
V5
V6

Bemerkungen

EKG Nr. 97

Der R-Verlust von V_1 nach V_2 ist beweisend für einen abgelaufenen oder ablaufenden, sehr umschriebenen, supraapikalen Vorderwandinfarkt, die Konfiguration der ST-T-Region spricht für einen frischen Infarkt. Die myokardspezifischen Enzyme stiegen im weiteren Verlauf nur minimal an.

Das **unten abgebildete EKG** wurde 6 Tage später registriert, nachdem die Patientin einen erneuten Angina-pectoris-Anfall erlitten hatte. Man möchte annehmen, daß es zu einem Infarktrezidiv gekommen ist, die myokardspezifischen Enzyme stiegen jedoch nicht an, offensichtlich handelt es sich um das Bild einer Prinzmetal-Angina (weiterer Verlauf siehe EKG Nr. 102).
Zeitwerte: P: 0,10; PQ: 0,14; QRS: 0,07; QT: 0,34 sec. f: 79/min.
Achsen: P: ca. +30°; QRS: +40°; T: +60°.

EKG Nr. 97a

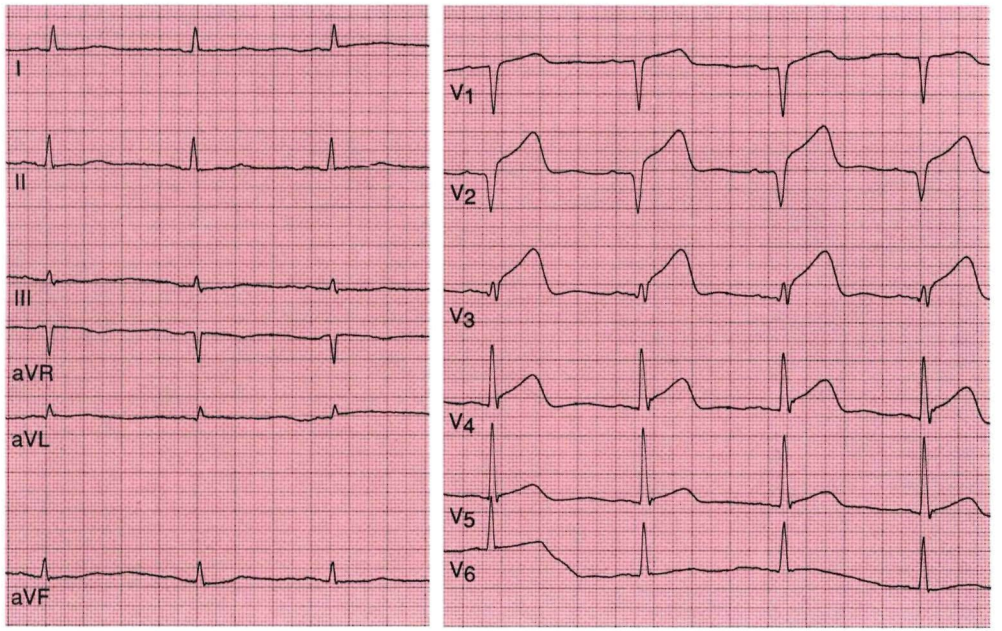

Angaben zur Person:

Geschl. ♀ / 66 Jahre — 61,5 kg — 160 cm
Kreatinin: 0,9 mg/dl — Hypertonie: ☒ ja ☐ nein ☐ labile
Kalium: 3,8 mmol/l — aktueller RR: 170/110 mmHg
Herzwirksame Medikamente: keine

Anamnese, Befunde:

Arterieller Hypertonus seit vielen Jahren bekannt (konzentrische linksventrikuläre Hypertrophie im Echo). Seit 2 Wochen rezidivierend retrosternaler Druck, Krampfgefühl im Thorax mit Ausstrahlung in Hals und Kiefer, belastungsunabhängig, verbunden mit Dyspnoe.
Aufnahme wegen erneuter heftiger Beschwerden.
Myocardspezifische Enzyme negativ, echocardiographisch apikale Hypokinesie.

Auswertung:

Zeiten: P: 0,10 PQ: 0,14 QRS: 0,06 QT: 0,33 sec Frequenz 76 /min
Achsen: P: ~+50 ° QRS: +50 ° T: +90 °
Hypertrophie-Indizes: Lewis: – mV Sokolow: 3,3 mV
Q-Zacken in BWA: q V_6 ☒ Kein R-Zuwachs von V1 bis V2
R-Zuwachs in BWA: ☐ *regelmäßig* ☐ *langsam* ☐ *schnell* ☒ *abrupt in* V3 ☐ *R-Verlust von* V__ *bis* V__
☒ R-Verlust von V1 bis V2
R/S-Umschlagzone: zwischen V 2 und V 3 bei V__ ☐ bis V_6 nicht erreicht
S-Zacken in BWA: bis V 5 : ☒ klein ☐ mittel ☐ groß Voltage:
Formveränderungen: P: –
QRS: QS-Komplex V_1 und V_2
ST: von gehobenem Abgang aszendierend V_2-V_5, maximal in V_2
T: terminal flach negativ in V_4-V_5

Beurteilung:

☒ regelmäßig ☐ unregelmäßig ☒ normfrequent
☒ Sinusrhythmus ☐ absolute Arrhythmie ☐ ☐ bradykard ☐ tachykard
Extrasystolie: –
Intraatriale Leitungsstörungen: –
Überleitungsstörungen: –
Lagetyp: Indifferenztyp
Intraventrikuläre Leitungsstörung: –
Infarkt: supraapikaler Vorderwandinfarkt Stadium I (bis II)
Hypertrophiezeichen: –
Erregungsrückbildungsstörungen: wie bei "
weitere Diagnosen:
Hauptdiagnosen:

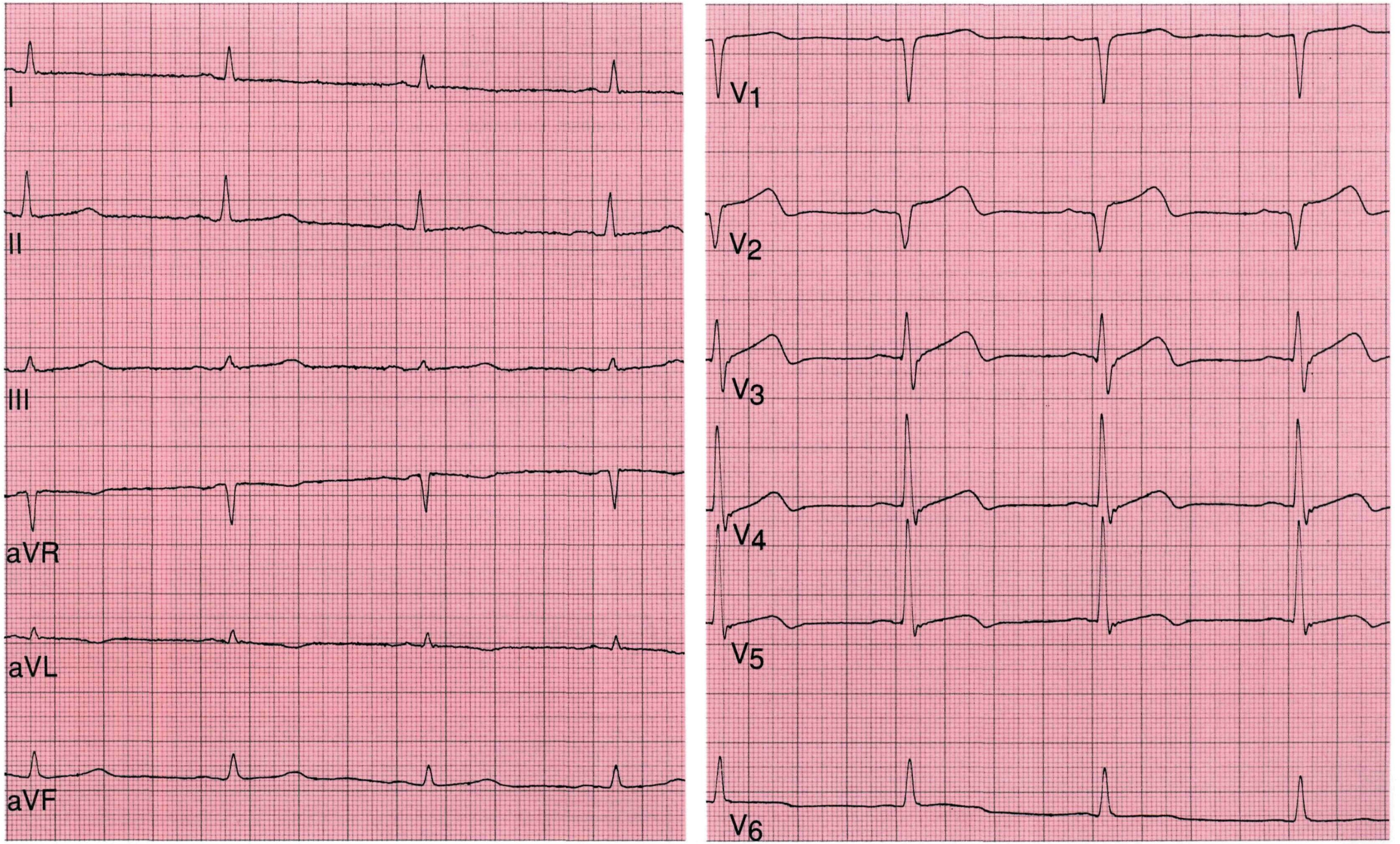
I
II
III
aVR
aVL
aVF
V1
V2
V3
V4
V5
V6

Bemerkungen

EKG Nr. 98

Von V_1 bis V_4 liegen deutlich überhöhte T-Wellen vor. Differentialdiagnostisch muß an ein vegetatives T, an spiegelbildlich überhöhte T-Wellen bei posteriorem Infarkt im Stadium II und an ein Hyperkaliämie-T gedacht werden. Eine Niereninsuffizienz (häufig einhergehend mit Hyperkaliämie) liegt nicht vor, der Kaliumspiegel ist normal.
Die T-Wellen in den Brustwandableitungen der EKGs Nr. 4 und Nr. 98 ähneln sich sehr. In dem hier vorliegenden EKG sind die T-Wellen auf schmaler Basis aufbauend etwas spitzer, ein verläßliches differentialdiagnostisches Kriterium ist hierin allerdings nicht zu sehen. Koronare Risikofaktoren liegen in beiden Fällen vor. Die Differenzierung zwischen Infarkt-T und vegetativem T kann nur durch die Aufzeichnung durch die Zusatzableitungen erfolgen (s.u.).

In dem **unten abgebildeten EKG** sind die posterioren Ableitungen V_7–V_9 und V_7'' bis V_9'' mit registriert: hier liegen eindeutig pathologische Q-Zacken, konvexbogig verlaufende ST-Strecken sowie *terminal negative T-Wellen und somit ein eindeutiger Hinweis auf einen posterioren Infarkt im* Stadium II vor.
Das Zugrundegehen von im posterioren Bereich liegenden Myokardzellen erklärt den schnellen R-Zuwachs in den Vorderwandableitungen (die Gegenvektoren der posterioren Wand fehlen), auf dieselbe Weise ist die Überhöhung der T-Wellen in den Brustwandableitungen zu erklären.
Zeitwerte: P: 0,11; PQ: 0,13; QRS: 0,10; QT: 0,35 sec. f: 77/min.
Achsen: P: +60°; QRS: +50°; / S_I, S_{II}, S_{III}; T: –50°.

EKG Nr. 98a

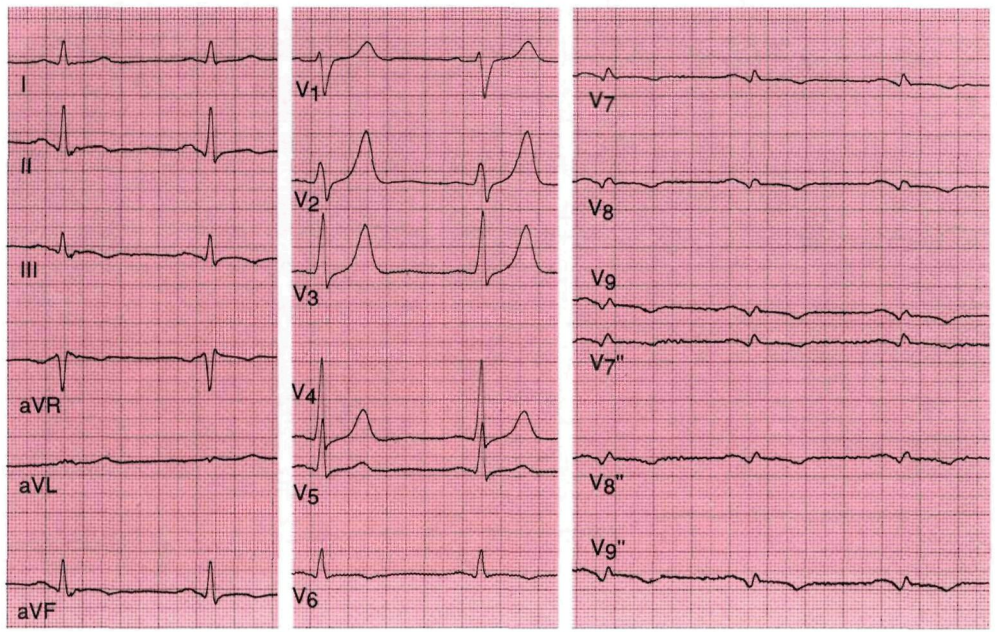

Angaben zur Person:

Geschl. ♂ / 43 Jahre — 62 kg — 172 cm
Kreatinin: 0,92 mg/dl — Hypertonie: ☐ ja ☐ nein ☐ labile
Kalium: 3,9 mmol/l — aktueller RR: 195/80 mmHg
Herzwirksame Medikamente: keine

Anamnese, Befunde:

Keine wesentlichen Vorerkrankungen. In den letzten 4 Wochen belastungsabhängige Angina pectoris. Bei Aufnahme starke Schmerzen in der linken Brust ohne Ausstrahlung, ohne vegetative Symptomatik, ohne Dyspnoe.
Koronares Risikoprofil: 80-100 Zigaretten/die seit 3 Jahren
Cholesterin 260 mg%, Blutdruck nie gemessen, war im weiteren Verlauf normal.
CPK: 580 U/l (n = 10-80)

Auswertung:

Zeiten: P: 0,11 PQ: 0,14 QRS: 0,09 QT: 0,34 sec Frequenz 66 /min
Achsen: P: +60 ° QRS: initial +50°, dann (S_I)$S_{II}S_{III}$ ° T: +30 °
Hypertrophie-Indizes: Lewis: – mV Sokolow: – mV
Q-Zacken in BWA: q V_6 ☐ Kein R-Zuwachs von V___ bis V___
R-Zuwachs in BWA: ☒ regelmäßig ☐ langsam ☒ schnell ☐ abrupt in V___ ☐ R-Verlust von V__ bis V__
☐ R-Verlust von V___ bis V___
R/S-Umschlagzone: zwischen V 2 und V 3 bei V___ ☐ bis V_6 nicht erreicht
S-Zacken in BWA: bis V 6 : ☒ klein ☐ mittel ☐ groß Voltage:
Formveränderungen: P: –
QRS: –
ST: –
T: sehr hoch und spitz in V_2–V_4, flach in V_6

Beurteilung:

☒ regelmäßig ☐ unregelmäßig ☒ normfrequent
☒ Sinusrhythmus ☐ absolute Arrhythmie ☐ ☐ bradykard ☐ tachykard
Extrasystolie: –
Intraatriale Leitungsstörungen: –
Überleitungsstörungen: –
Lagetyp: Indifferenz-(Sagittal-)Typ
Intraventrikuläre Leitungsstörung: –
Infarkt: posteriorer Infarkt Stadium II möglich.
DD: vegetative T-Wellen
Hypertrophiezeichen: –
Erregungsrückbildungsstörungen: überhöhte schlanke T-Wellen Vorderwand supraapikal
weitere Diagnosen:
Hauptdiagnosen:

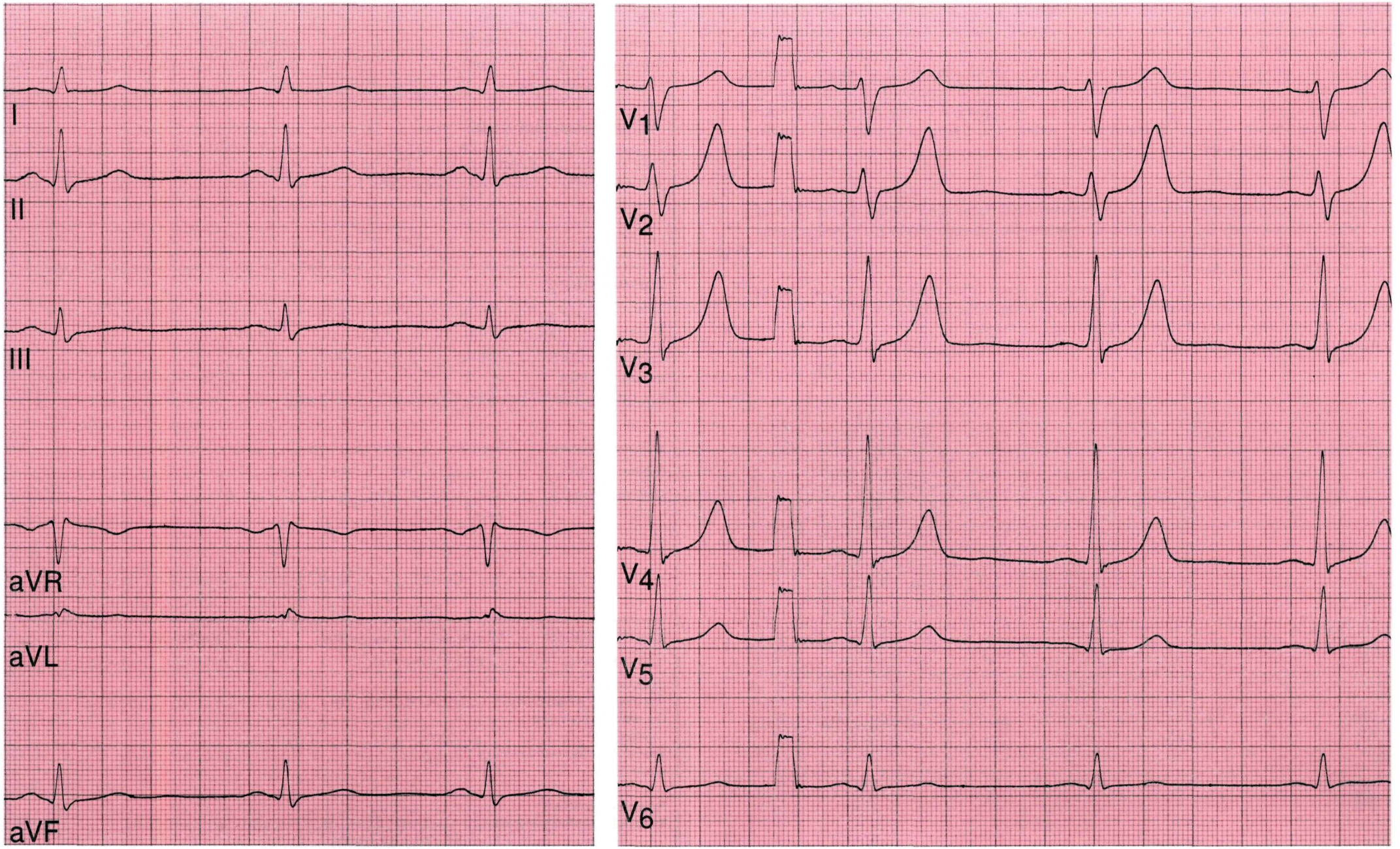
I
II
III
aVR
aVL
aVF
V1
V2
V3
V4
V5
V6

Bemerkungen

EKG Nr. 99

Koronare Risikofaktoren liegen vor, darüber hinaus Erregungsrückbildungsstörungen Vorderwand apikal. Auch wenn keine auf eine koronare Herzkrankheit hinweisenden Beschwerden vorliegen, sollte eine Fahrradergometerbelastung durchgeführt werden.

Die P-Wellen stehen in den Extremitätenableitungen „auf dem Kopf", die PQ-Zeit ist normal. Diese Konstellation ist nur damit zu erklären, daß der Vorhofvektor während der gesamten intraatrialen Erregungsausbreitung zum linken Vorhof hinweist, weil dieser verspätet erregt wird. Die Verspätung ist dadurch bedingt, daß das Leitbündel vom rechten zum linken Vorhof – das Bachmannsche Bündel – blockiert ist.

In dem am Folgetag registrierten **unten abgebildeten EKG** sehen die P-Wellen wieder „normal" aus, offensichtlich handelt es sich um eine intermittierend auftretende Blockierung des Bachmannschen Bündels. Die PQ-Zeit ist unverändert.

Einen Krankheitswert hat diese Erscheinung nicht.

Auch wenn man die Veränderungen der P-Wellen beim ersten Blick übersieht, so stolpert man bei der Achsenbestimmung sofort über die ungewöhnliche Vorhofachse im EKG Nr. 99.

Zeitwert: P: 0,10; PQ: 0,19; QRS: 0,09; QT: 0,41 sec. f: 72/min.

Achsen: P: +30°; QRS: +10°; T: +30°.

EKG Nr. 99a

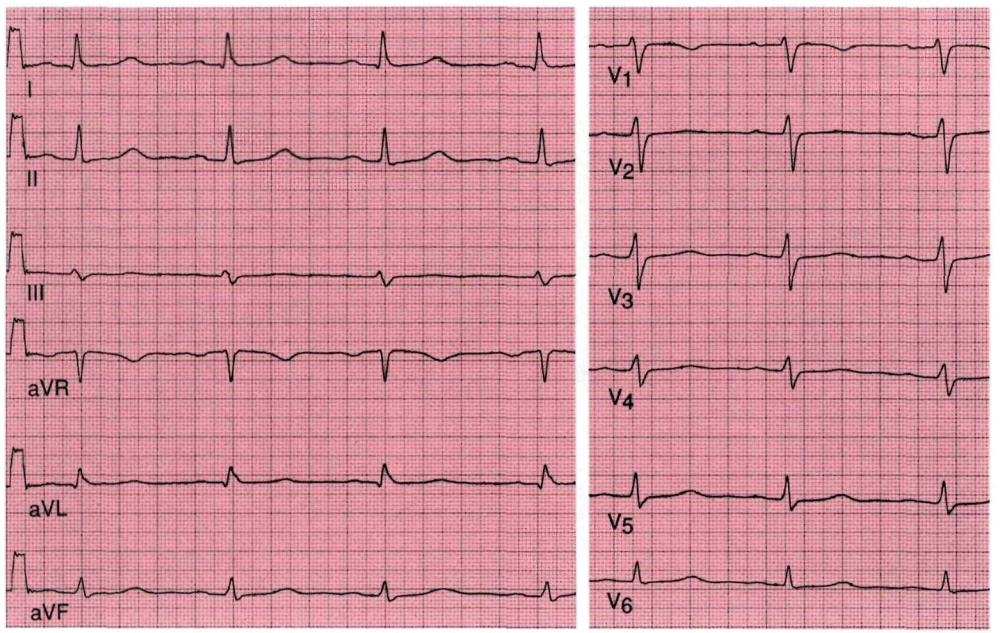

Angaben zur Person:

Geschl. ♀ / 64 Jahre — 75 kg — 168 cm

Kreatinin: 0,8 mg/dl — Hypertonie: ☒ ja ☐ nein ☐ labile

Kalium: 4,0 mmol/l — aktueller RR: (aufgeregt) 220/120 mmHg

Herzwirksame Medikamente: Calciumantagonisten

Anamnese, Befunde:

Vor 5 Jahren Varizenoperation.
Hypertonikerfamilie, arterieller Hypertonus seit 4 Jahren bekannt. Nierensteine, Ulkuskrankheit.
Konstante Erhöhung der CPK (ca. 180 U/l, n = 10-80 U/l)

Auswertung:

Zeiten: P: 0,09 PQ: 0,18 QRS: 0,09 QT: 0,36 sec Frequenz 76 /min

Achsen: P: -100 ° QRS: +10 ° T: +30 °

Hypertrophie-Indizes: Lewis: – mV Sokolow: – mV

Q-Zacken in BWA: – ☐ Kein R-Zuwachs von V___ bis V___

R-Zuwachs in BWA: ☐ regelmäßig ☒ langsam ☐ schnell ☐ abrupt in V___ ☐ R-Verlust von V__ bis V__

☐ R-Verlust von V___ bis V___

R/S-Umschlagzone: zwischen V 5 und V 6 bei V___ ☐ bis V_6 nicht erreicht

S-Zacken in BWA: bis V 6: ☐ klein ☐ mittel ☒ groß Voltage: o.B.

Formveränderungen: P: "auf dem Kopf stehend"

QRS: –

ST: –

T: deutlich abgeflacht Vorderwand apikal

Beurteilung:

☒ regelmäßig ☐ unregelmäßig ☒ normfrequent

☒ Sinusrhythmus ☐ absolute Arrhythmie ☐ ☐ bradykard ☐ tachykard

Extrasystolie: –

Intraatriale Leitungsstörungen: Blockierung des Bachmannschen Bündels

Überleitungsstörungen: –

Lagetyp: links

Intraventrikuläre Leitungsstörung: –

Infarkt: –

Hypertrophiezeichen: –

Erregungsrückbildungsstörungen: unspezifische, Vorderwand apikal (T abgeflacht)

weitere Diagnosen:

Hauptdiagnosen:

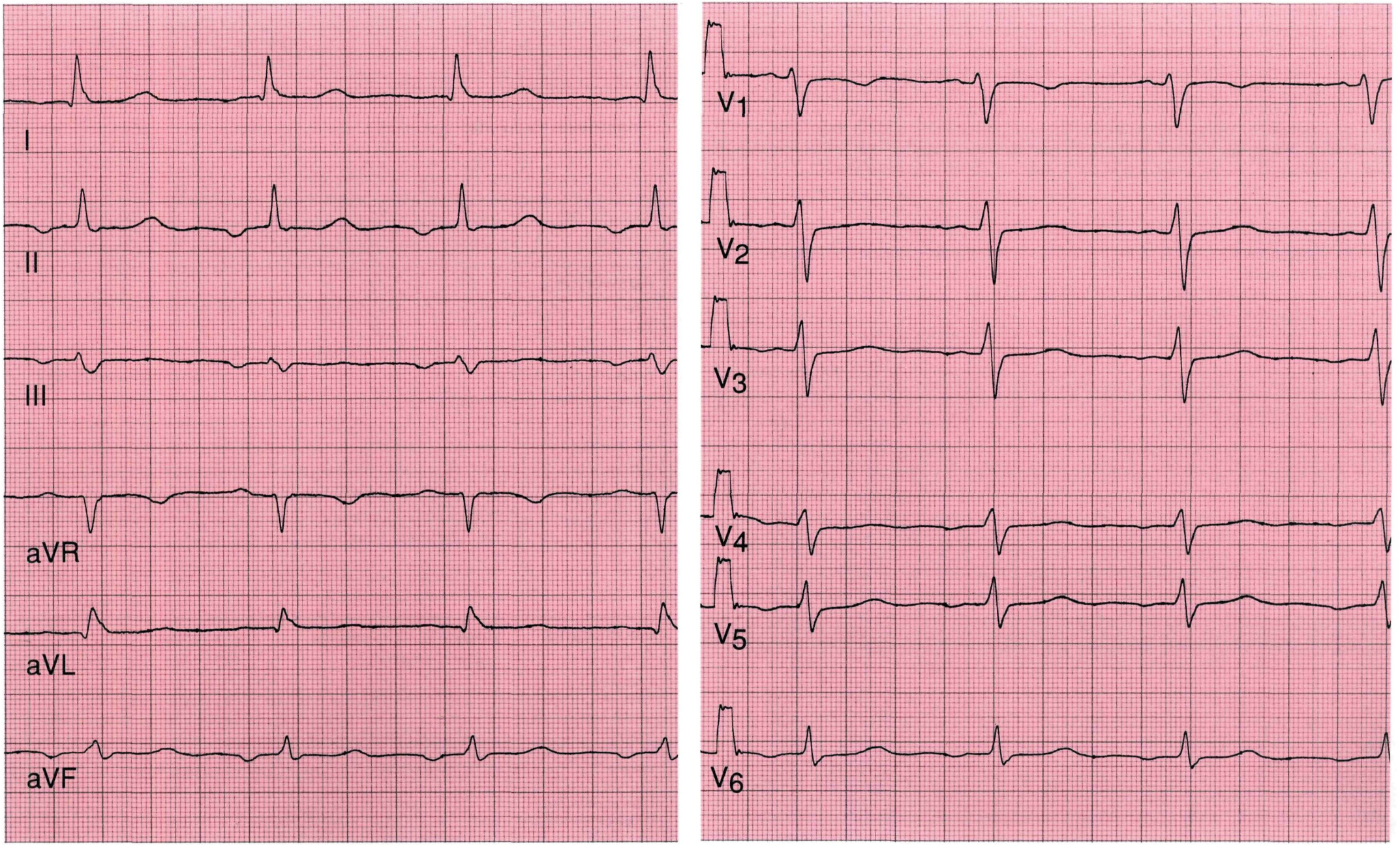
I
II
III
aVR
aVL
aVF
V1
V2
V3
V4
V5
V6

Bemerkungen

EKG Nr. 100

Der vor einem Jahr abgelaufene Vorderwandinfarkt ist nicht mehr zu diagnostizieren. Die hier vorliegenden Erregungsrückbildungsstörungen können für eine Rechtsherzbelastung sprechen, bei der Anamnese liegt es nahe, daß sie Ausdruck der koronaren Herzkrankheit sind, hierfür sprach auch die umschriebene Hypokinesie im Vorderwandbereich. Wären die myokardspezifischen Enzyme pathologisch, so müßte man von einem nicht transmuralen (rudimentären oder auch Non-Q-wave-)Infarkt sprechen. Da die Enzyme negativ waren, lagen „nur" die beschriebenen Erregungsrückbildungsstörungen vor. In beiden Fällen ist es dringend erforderlich, sich durch Koronarangiographie ein sicheres Bild zu machen. Es bestand eine subtotale Stenose im R. interventricularis anterior, die mittels Angioplastie erfolgreich aufgeweitet wurde.

Das **unten abgebildete EKG** wurde nach der erfolgreichen PTCA (perkutane transluminale Koronarangioplastie) registriert.
Zeitwerte: P: 0,12; PQ: 0,22; QRS: 0,10; QT: 0,35 sec. f: 81/min.
Achsen: P: +50°; QRS: −60°; T: +40°.
Vollständige Rückbildung der im EKG Nr. 100 abgebildeten Erregungsrückbildungsstörungen.

EKG Nr. 100a

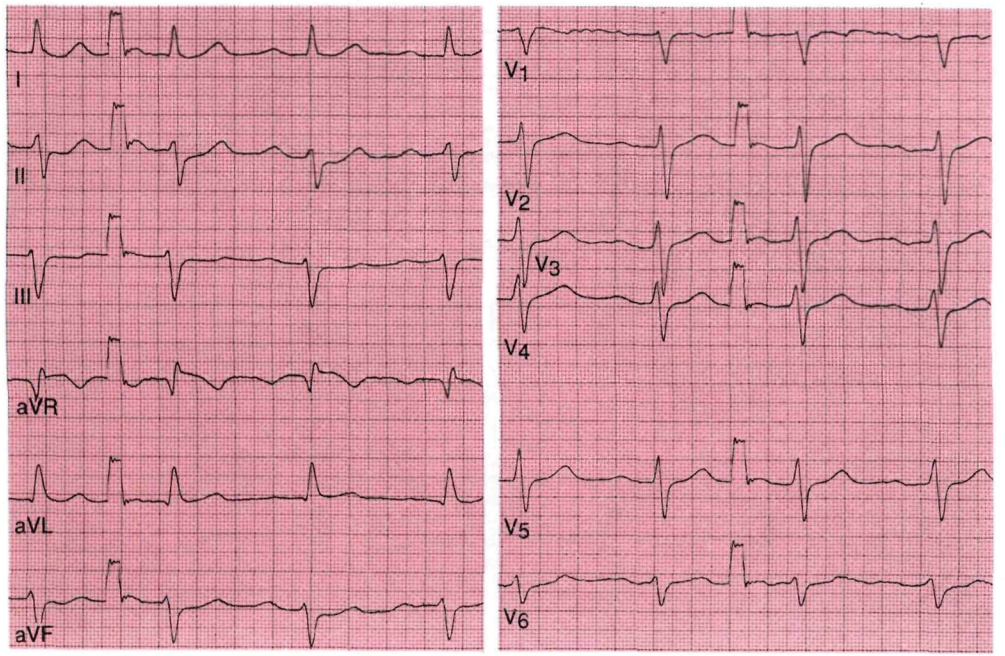

Angaben zur Person:

Geschl. ♂ / 75 Jahre — 73 kg — 172 cm
Kreatinin: 1,0 mg/dl — Hypertonie: ☒ ja ☐ nein ☐ labile
Kalium: 4,3 mmol/l — aktueller RR: 140/100 mmHg
Herzwirksame Medikamente: Calciumantagonisten, β-Blocker

Anamnese, Befunde:

Arterieller Hypertonus seit einigen Jahren mit vor allem erhöhten diastolischen Werten bekannt. Vor einem Jahr umschriebener supraapikaler Vorderwandinfarkt. Jetzt erneut deutliche, belastungsabhängige Angina pectoris, echokardiographisch leicht vergrößerter linker Ventrikel mit guter Kontraktionsfunktion, geringe septale Hypokinesie

Auswertung:

Zeiten: P: 0,11 PQ: 0,18 QRS: 0,10 QT: 0,38 sec Frequenz 68 /min
Achsen: P: ~+40 ° QRS: −50 ° T: +60 °
Hypertrophie-Indizes: Lewis: − mV Sokolow: − mV
Q-Zacken in BWA: − ☐ Kein R-Zuwachs von V___ bis V___
R-Zuwachs in BWA: ☐ regelmäßig ☒ langsam ☐ schnell ☐ abrupt in V___ ☐ R-Verlust von V__ bis V__
☐ R-Verlust von V___ bis V___
R/S-Umschlagzone: zwischen V____ und V____ bei V___ ☒ bis V_6 nicht erreicht
S-Zacken in BWA: bis V 6: ☐ klein ☐ mittel ☒ groß Voltage: o.B.
Formveränderungen: P: etwas verbreitert
QRS: −
ST: leicht konvexbogig gehoben V_2–V_4
T: andeutungsweise terminal negativ V_2 und V_3

Beurteilung:

☒ regelmäßig ☐ unregelmäßig ☒ normfrequent
☒ Sinusrhythmus ☐ absolute Arrhythmie ☐ ☐ bradykard ☐ tachykard
Extrasystolie: −
Intraatriale Leitungsstörungen: leichte intraatriale Leitungsverzögerung
Überleitungsstörungen: −
Lagetyp: überdrehter Linkstyp
Intraventrikuläre Leitungsstörung: LAH
Infarkt: − (s.u.)
Hypertrophiezeichen: −
Erregungsrückbildungsstörungen: leichte, vom Außenschichtläsionstyp und Außenschichtischämietyp Vorderwand apikal bis supraapikal
weitere Diagnosen:
Hauptdiagnosen:

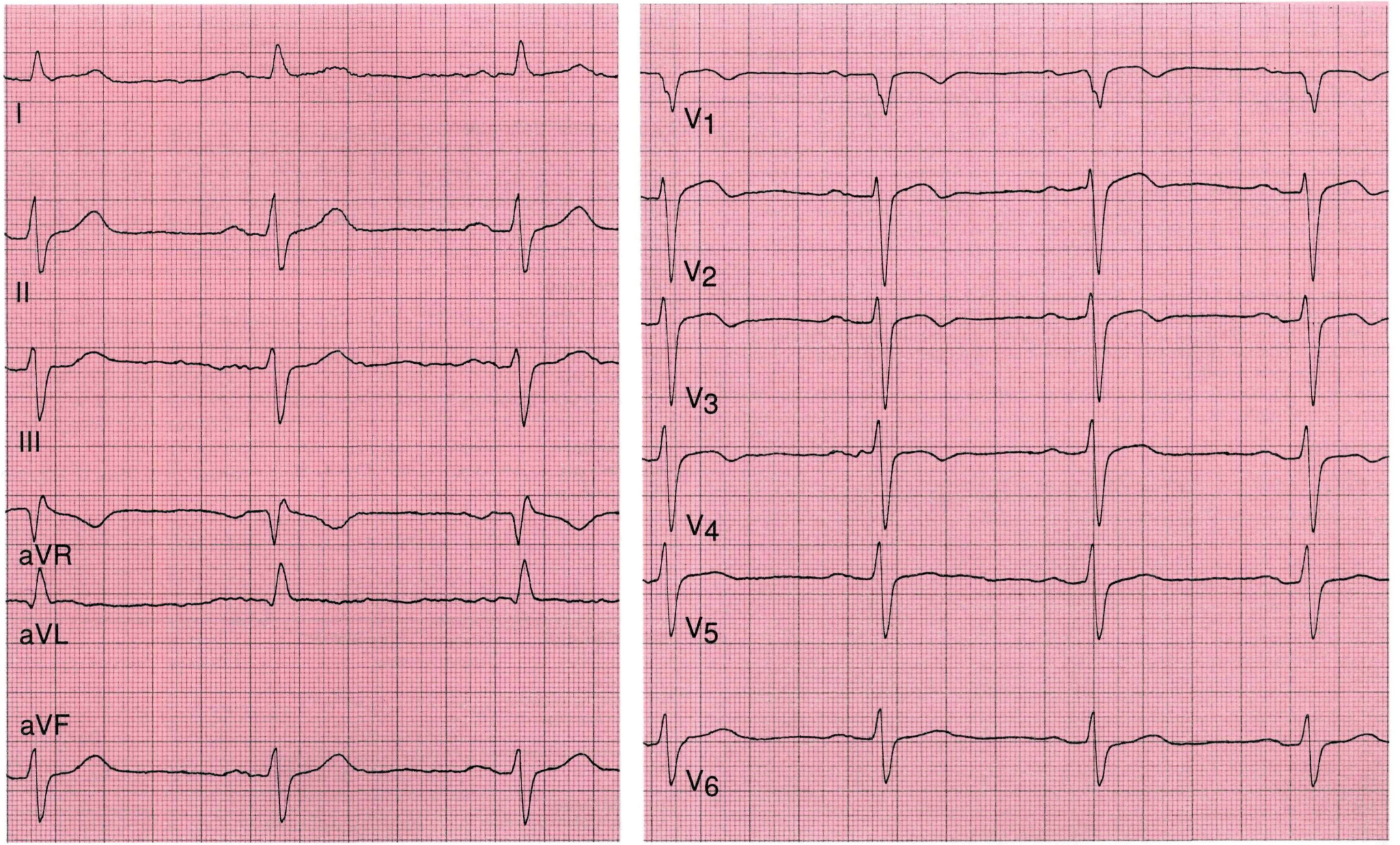
I
II
III
aVR
aVL
aVF
V1
V2
V3
V4
V5
V6

Bemerkungen

EKG Nr. 101

Aufgrund des EKG drängt sich die Diagnose supraapikaler Vorderwandinfarkt im Stadium I auf. Um die Schwierigkeit der Diagnostik zu verdeutlichen, wurde in der Anamnese verschwiegen, daß bei dem Patienten Tage zuvor eine Beckenvenenthrombose diagnostiziert worden war (s. Fall Nr. 96). Es hätte sein können, daß der Patient erst bei diesem Ereignis in lebensbedrohlichem Zustand eingewiesen worden wäre und daß keine weiteren Voruntersuchungsergebnisse zur Verfügung gestanden hätten.
Über das Infarktbild hinaus liegt ein Sagittaltyp vor, der vorher nicht bestanden hatte (s. EKG Nr. 96) und desgleichen ein Rechtsschenkelblock. In der Zusammenschau passen diese 3 Befunde (infarktähnliche Veränderungen im inferioren Bereich oder supraapikalen Vorderwandbereich, Sagittaltyp und Rechtsschenkelblock) zu dem Bild einer akuten schweren Rechtsherzbelastung (vergleiche auch EKG Nr. 73). Eine halbe Stunde später trat ein Kammerflimmern auf, die Reanimationsmaßnahmen blieben erfolglos. Es hatte sich um eine fulminante Lungenembolie (Obduktionsergebnis) gehandelt.

Das **unten abgebildete EKG** wurde 12 Stunden nach dem EKG Nr. 96 und 12 Stunden vor dem EKG Nr. 96a registriert. Vergleiche auch hierzu noch einmal die Brustwandableitungen in dem EKG Nr. 100, die Differentialdiagnose „nicht transmuraler Infarkt", Erregungsrückbildungsstörungen als Ausdruck einer koronaren Herzkrankheit und bei Zustand nach akuter Rechtsherzbelastung ist anhand des EKG allein nicht zu treffen.
Zeitwerte: P: 0,10; PQ: 0,16; QRS: 0,08; QT: 0,38 sec. f: 80/min.
Achsen. P: +30°; QRS: +10°; T: +50°.

Verlauf: EKG Nr. 96
EKG Nr. 101a
EKG Nr. 96a
EKG Nr. 101

EKG Nr. 101a

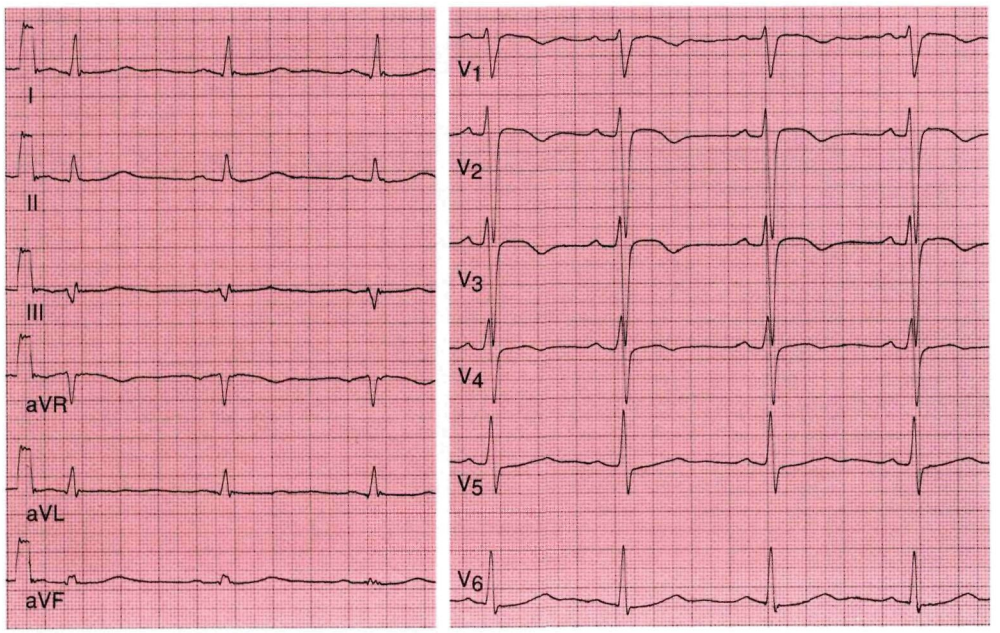

Angaben zur Person:

Geschl. ♂ / 56 Jahre — 84 kg — 168 cm
Kreatinin: 0,86 mg/dl — Hypertonie: ☐ ja ☐ nein ☒ labile
Kalium: 4,1 mmol/l — aktueller RR: 140/90 mmHg
Herzwirksame Medikamente: keine (Euglucon)

Anamnese, Befunde:

Vor 2 Wochen Sturz mit Ausbildung eines großen Hämatoms im Bereich der rechten Hüfte. Vor 1 Woche Angina pectoris, Belastungsdyspnoe und Herzjagen. Einweisung mit Verdacht auf Herzinfarkt. CPK mit 156 U/l leicht erhöht, es bestanden Erregungsrückbildungsstörungen vom Außenschichtläsionstyp supraapikal, die sich zurückbildeten. Die anderen myokardspezifischen Enzyme waren und blieben normal. Bei erneut aufgetretener schwerster Angina pectoris wurde dieses EKG geschrieben

Auswertung:

Zeiten: P: 0,10 PQ: 0,13 QRS:~0,10 QT: 0,27 sec Frequenz 135 /min
Achsen: P: +50 ° QRS: S_I Q_{III} ° T: +50 °
Hypertrophie-Indizes: Lewis: – mV Sokolow: – mV
Q-Zacken in BWA: – ab V_2 ☐ Kein R-Zuwachs von V___ bis V___
R-Zuwachs in BWA: ☐ regelmäßig ☒ langsam ☐ schnell ☐ abrupt in V___ ☒ R-Verlust von V1 bis V2
☐ R-Verlust von V___ bis V___
R/S-Umschlagzone: zwischen V5 und V6 bei V___ ☒ bis V_6 nicht erreicht
S-Zacken in BWA: bis V 6: ☐ klein ☐ mittel ☒ groß Voltage: unauffällig
Formveränderungen:
P: –
QRS: rSR' in V_1, S_I Q_{III}
ST: um maximal um 0,5 mVol gehoben V_1-V_3
T: verschmolzen mit ST in V_1-V_3, positiv V_4-V_6

Beurteilung:

☒ regelmäßig ☐ unregelmäßig ☐ normfrequent
☒ Sinusrhythmus ☐ absolute Arrhythmie ☐ ☐ bradykard ☒ tachykard
Extrasystolie: –
Intraatriale Leitungsstörungen: –
Überleitungsstörungen: –
Lagetyp: Sagittaltyp
Intraventrikuläre Leitungsstörung: Rechtsschenkelblock
Infarkt: supraapikale Vorderwand, Stadium I
Hypertrophiezeichen: –
Erregungsrückbildungsstörungen: vom Außenschichtläsionstyp supraapikal
weitere Diagnosen: akute Rechtsherzbelastung (z.B. bei Lungenembolie): S_I-Q_{III}-Typ, Rechtsschenkelblock und infarkttypische Veränderungen Vorderwand supraapikal
Hauptdiagnosen:

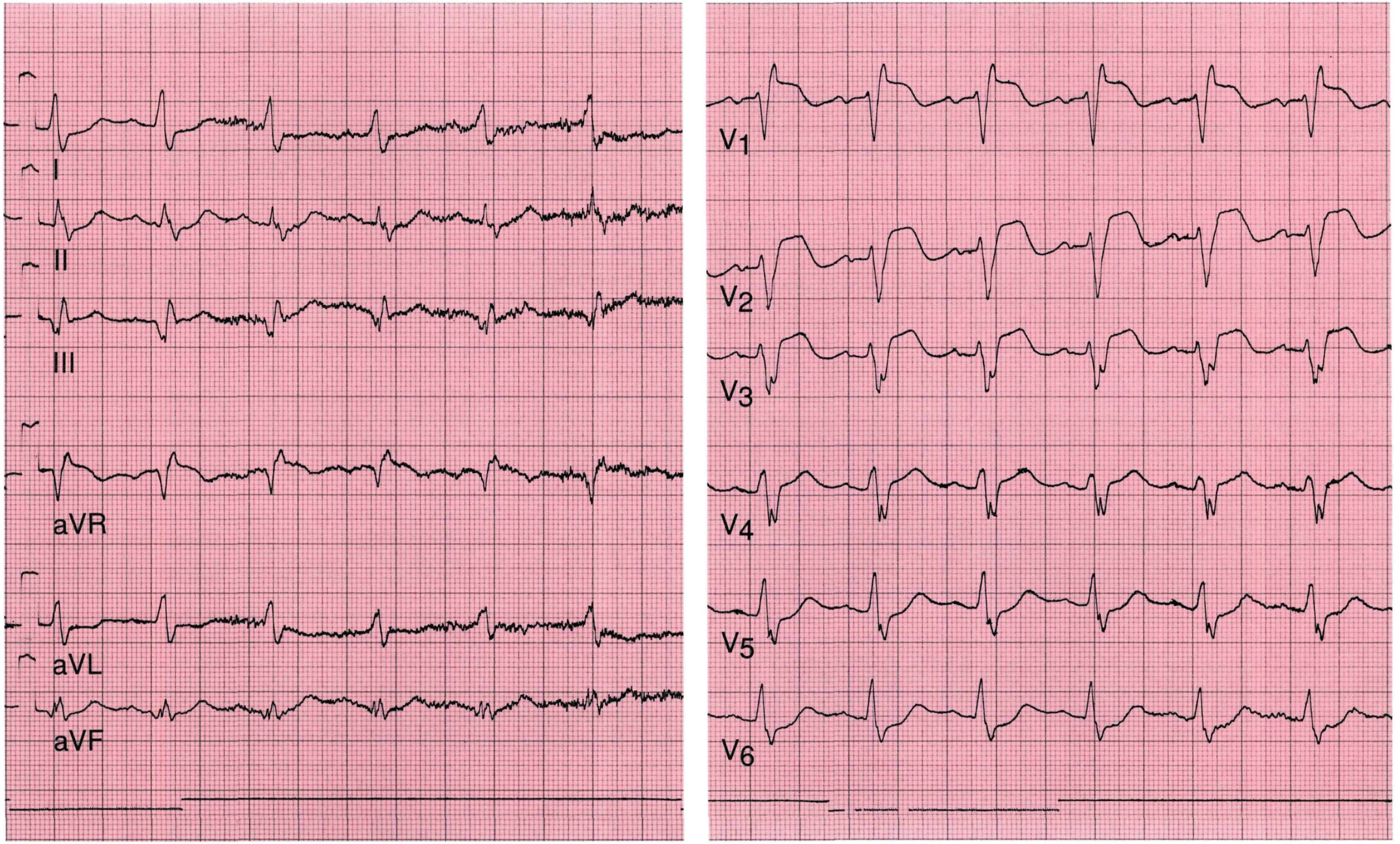
I
II
III
aVR
aVL
aVF
V1
V2
V3
V4
V5
V6

Bemerkungen

EKG Nr. 102

Dieses EKG wurde 1 Tag nach dem EKG Nr. 97a registriert. Es ist zu keinen weiteren QRS-Veränderungen gekommen, die für einen erneuten transmuralen Infarkt sprechen könnten. Jedoch sind die T-Wellen in V_1–V_5 jetzt deutlich gleichschenklig negativ.

Koronarangiographisch wurde eine 1-Gefäß-KHK mit erheblicher Stenosierung des proximalen ramus interventricularis anterior der linken Herzkranzarterie festgestellt und in derselben Sitzung durch perkutane transluminale Koronarangioplastie (PTCA) bis auf eine minimale Reststenose aufgeweitet.

Bei Beschwerdepersistenz und bei nicht transmuralen Infarkten ist eine schnellstmögliche Koronarangiographie anzustreben, da in diesen Fällen binnen kurzem mit einem erneuten Infarktereignis zu rechnen ist, das dann sehr häufig tödlich verläuft.

Das **unten abgebildete, 18 Monate später registrierte EKG** weist keinerlei Infarktveränderungen mehr auf, auch nicht in den Brustwandableitungen 2 ICR höher. Die Patientin blieb beschwerdefrei.
Zeitwerte: P: 0,10; PQ: 0,14; QRS: 0,09; QT: 0,38 sec. f: 62/min.
Achsen: P: +40°; QRS: +40°; T: +50°.

Verlauf: EKG Nr. 97
EKG Nr. 97a
EKG Nr. 102
EKG Nr. 102a

EKG Nr. 102a

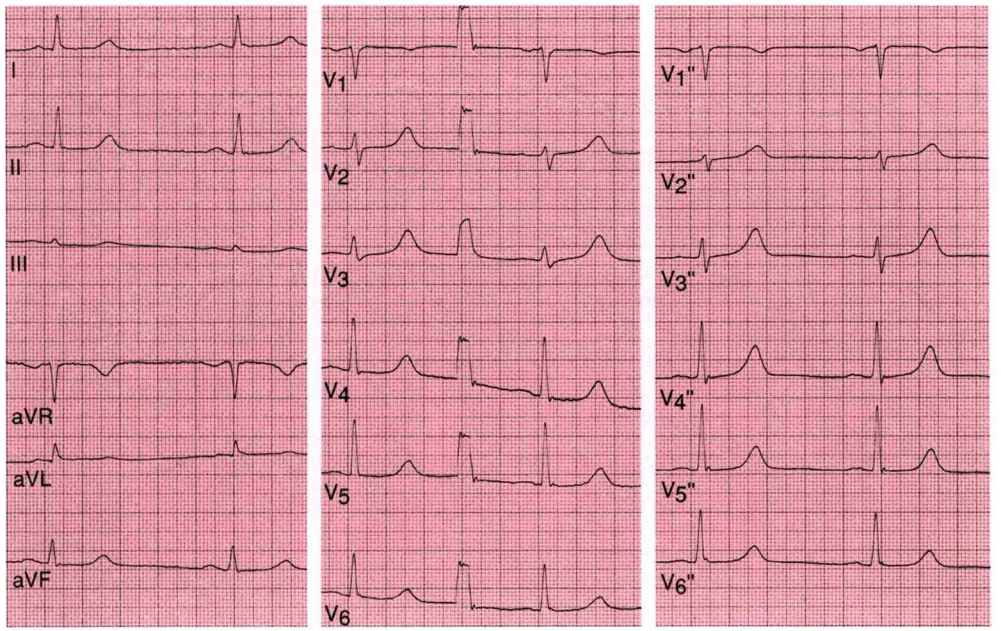

Angaben zur Person:

Geschl. ♀ / 66 Jahre — 61,5 kg — 160 cm

Kreatinin: 0,9 mg/dl — Hypertonie: ☒ ja ☐ nein ☐ labile

Kalium: 3,8 mmol/l — aktueller RR: 140/80 mmHg

Herzwirksame Medikamente: Nitratunverträglichkeit, deshalb Mosidomin; β-Blocker, Calciumantagonisten, Liguemin s.c.

Anamnese, Befunde: Siehe EKG Nr. 97
Behandlung auf Intensivstation über 3 Tage, dann Verlegung auf Normalstation. Beschwerden weitestgehend, jedoch nicht vollständig abgeklungen, jetzt unter Belastungsbedingungen leichter retrosternaler Druck
Eine Koronarangiographie wurde durchgeführt

Auswertung:

Zeiten: P: 0,10 PQ: 0,14 QRS: 0,07 QT: 0,34 sec Frequenz 69 /min

Achsen: P: +40 ° QRS: +50 ° T: +120 °

Hypertrophie-Indizes: Lewis: – mV Sokolow: – mV

Q-Zacken in BWA: q V_6; mikro-q V_2; QS V_1 ☐ Kein R-Zuwachs von V___ bis V___

R-Zuwachs in BWA: ☒ regelmäßig ☐ langsam ☐ schnell ☐ abrupt in V___ ☐ R-Verlust von V___ bis V___
☐ R-Verlust von V___ bis V___

R/S-Umschlagzone: zwischen V2 und V3 bei V___ ☐ bis V_6 nicht erreicht

S-Zacken in BWA: bis V 5: ☒ klein ☐ mittel ☐ groß Voltage: o.B.

Formveränderungen:
P: –
QRS: QS V_1, qrS in V_2
ST: konvexbogig in V_1-V_5, angedeutet in I und aVL
T: terminal negativ V_1-V_5, maximal in V_2 und V_3

Beurteilung:

☒ regelmäßig ☐ unregelmäßig ☒ normfrequent

☒ Sinusrhythmus ☐ absolute Arrhythmie ☐ ☐ bradykard ☐ tachykard

Extrasystolie: –
Intraatriale Leitungsstörungen: –
Überleitungsstörungen: –
Lagetyp: Indifferenztyp
Intraventrikuläre Leitungsstörung: –
Infarkt: sehr umschriebener supraapikaler im Stadium II
Hypertrophiezeichen: –
Erregungsrückbildungsstörungen: deutliche, vom Außenschichtischämietyp Vorderwand apikal bis supraapikal
weitere Diagnosen:
Hauptdiagnosen:

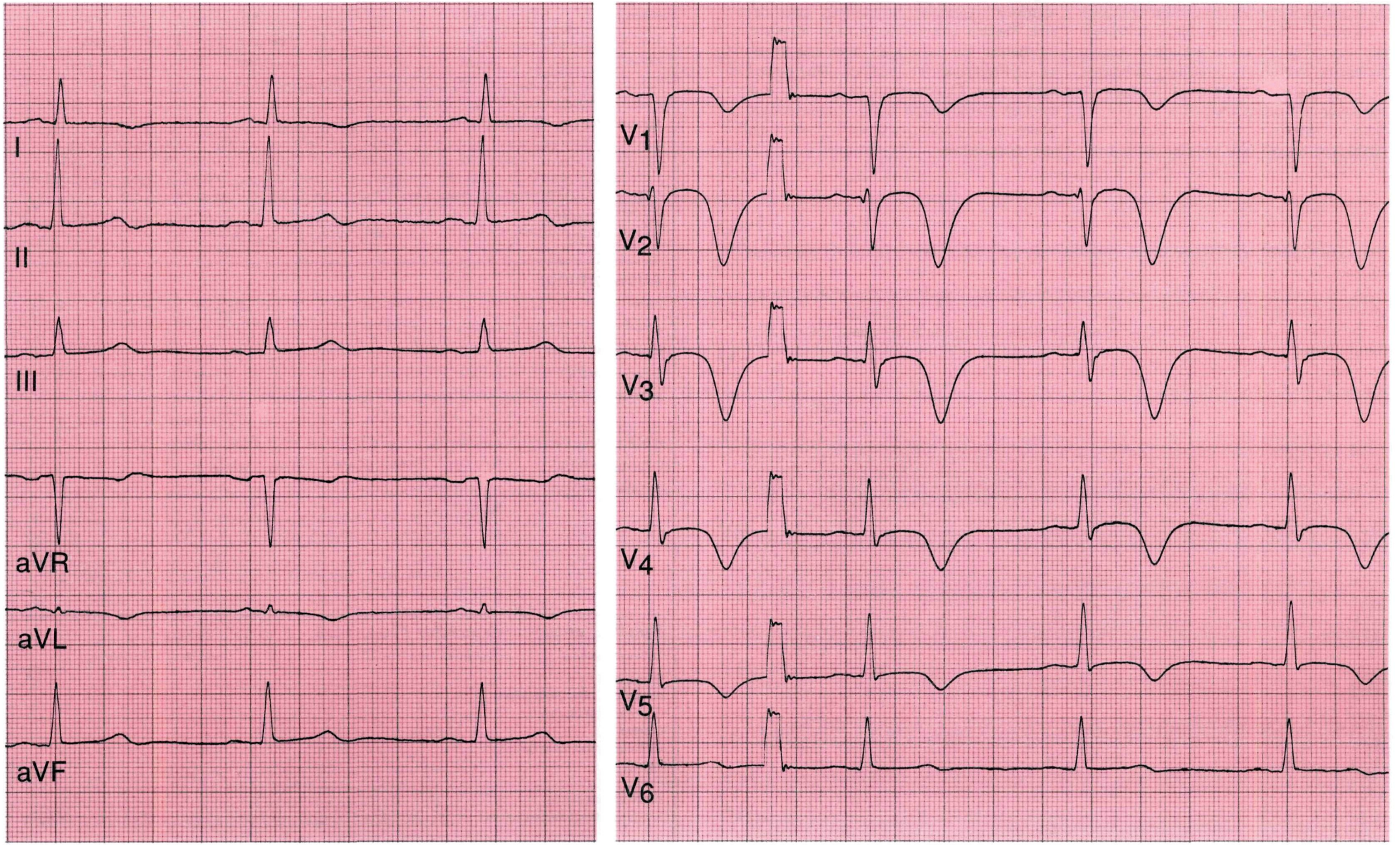
I
II
III
aVR
aVL
aVF
V1
V2
V3
V4
V5
V6

Bemerkungen

EKG Nr. 103

Es liegt nahe, die im Vorderwand-lateral-Bereich vorliegenden Erregungsrückbildungsstörungen mit den vom Patienten geklagten Angina-pectoris-Beschwerden in Verbindung zu bringen. Es besteht damit ein hochgradiger Verdacht auf eine koronare Herzkrankheit.
Echokardiographisch war eine leichte linksventrikuläre Hypertrophie und eine leichte linksventrikuläre Dilatation zu erkennen, umschriebene Wandbewegungsstörungen lagen nicht vor. Der Befund war am ehesten durch eine hypertensive Herzkrankheit zu erklären, dieser Befund wurde durch Linksherzkatheter bestätigt, eine koronare Herzkrankheit wurde ausgeschlossen, Wandbewegungsstörungen waren angiographisch nicht festzustellen.

Das **unten abgebildete EKG** wurde von demselben Patienten 7 Jahre zuvor registriert, er war damals 50 Jahre alt.
Auch hier sind schon, wenn auch in schwächerer Ausprägung, dieselben Erregungsrückbildungsstörungen festzustellen.
Therapeutische Konsequenz: sorgfältigste Blutdruckeinstellung, körperliche Schonung, keine Indikation für Digitalis.
Zeitwerte: P: 0,10; PQ: 0,16; QRS: 0,09; QT: 0,42 sec. f: 64/min.
Achsen: P: +60°; QRS: 0°; T: flach.

EKG Nr. 103a

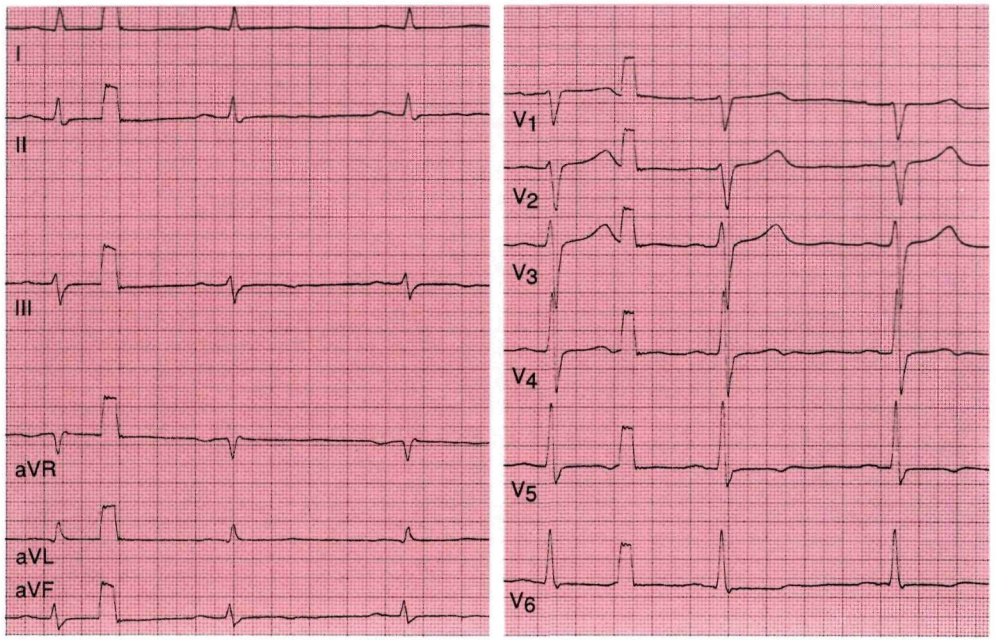

Angaben zur Person:

Geschl. ♂ / 57 Jahre — 86 kg — 175 cm
Kreatinin: 3,19 mg/dl — Hypertonie: ☒ ja ☐ nein ☐ labile
Kalium: 4,6 mmol/l — aktueller RR: 180/85 mmHg
Herzwirksame Medikamente: Nitrate, Calciumantagonisten, Diuretika, ACE-Hemmer u. Digitoxin

Anamnese, Befunde: Arterieller Hypertonus seit vielen Jahren. Niereninsuffizienz seit 3 Jahren (mit ansteigenden Kreatininwerten). Rezidivierend Kollapszustände mit Schwindel, Schweißausbruch und Flimmern vor den Augen. Bei einer derartigen Attacke vor 3 Monaten Sturz mit Patellarsehnenabriß. Hypertriglyzeridämie, Hyperurikämie, A.-carotis-interna-Abgangsstenose rechts 70%, gelegentlich Angina pectoris seit 4 Jahren

Auswertung:

Zeiten: P: 0,10 PQ: 0,14 QRS: 0,09 QT: 0,36 sec Frequenz 82 /min
Achsen: P: +60 ° QRS: −10 ° T: −120 °
Hypertrophie-Indizes: Lewis: − mV Sokolow: − mV
Q-Zacken in BWA: q V_6 ☐ Kein R-Zuwachs von V___ bis V___
R-Zuwachs in BWA: ☐ regelmäßig ☒ langsam ☐ schnell ☐ abrupt in V___ ☐ R-Verlust von V___ bis V___ ☐ R-Verlust von V___ bis V___
R/S-Umschlagzone: zwischen V4 und V5 bei V___ ☐ bis V_6 nicht erreicht
S-Zacken in BWA: bis V 5: ☐ klein ☒ mittel ☐ groß Voltage:
Formveränderungen: P: −
QRS: −
ST: leicht konvexbogig in V_5, V_6, I, II und aVF
T: terminal negativ, V_5, V_6, I, II und aVF

Beurteilung:

☒ regelmäßig ☐ unregelmäßig ☒ normfrequent
☒ Sinusrhythmus ☐ absolute Arrhythmie ☐ ☐ bradykard ☐ tachykard
Extrasystolie: −
Intraatriale Leitungsstörungen: −
Überleitungsstörungen: −
Lagetyp: links
Intraventrikuläre Leitungsstörung: −
Infarkt: −
Hypertrophiezeichen: −
Erregungsrückbildungsstörungen: vom Außenschichtischämietyp inferolateral
weitere Diagnosen:
Hauptdiagnosen:

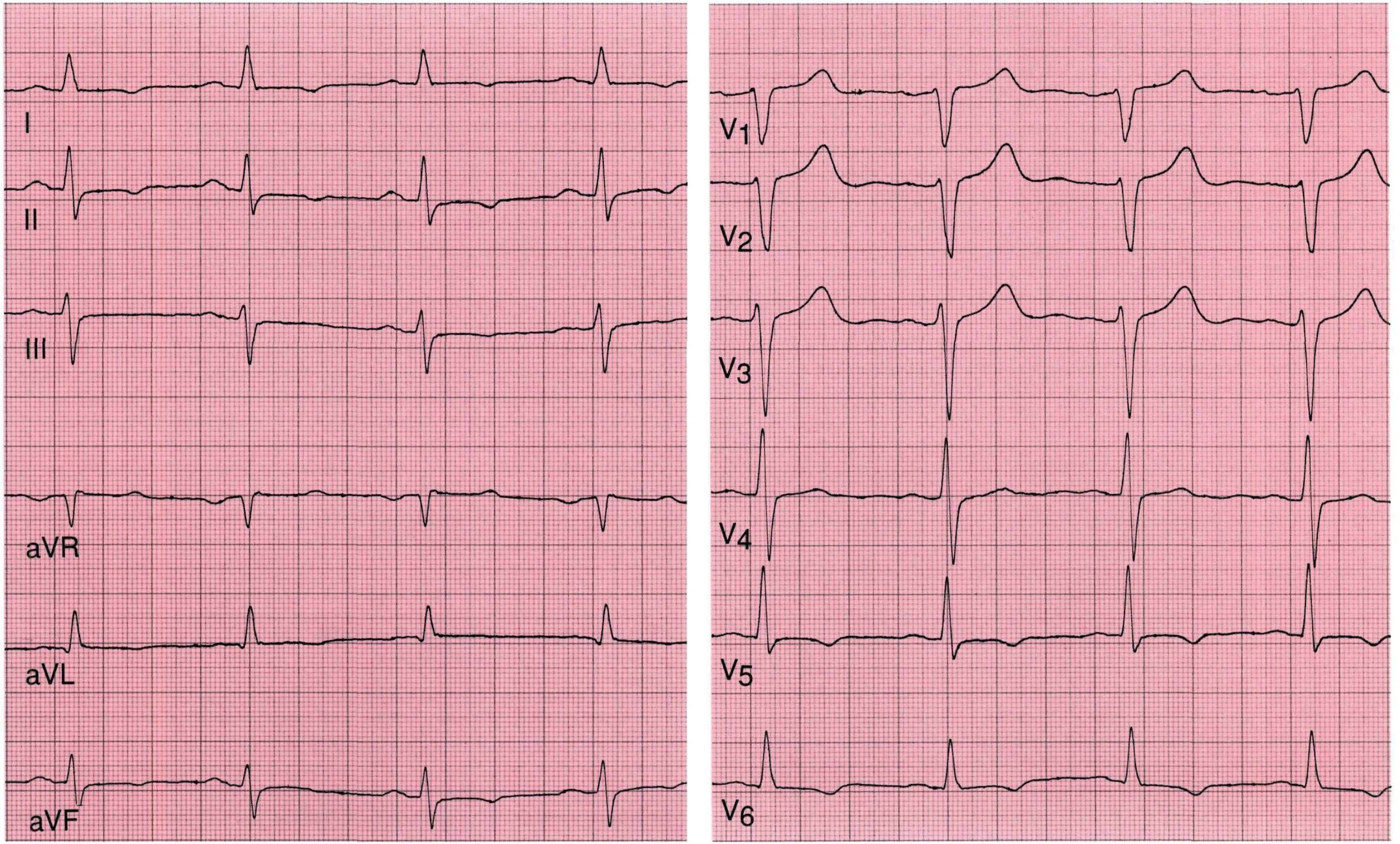
I
II
III
aVR
aVL
aVF
V1
V2
V3
V4
V5
V6

Bemerkungen

EKG Nr. 104

Auf den flüchtigen ersten Blick wird man eine ventrikuläre Extrasystolie vermuten, insbesondere wenn man den **unten abgebildeten Rhythmusstreifen** betrachtet. Beim näheren Hinsehen fällt allerdings die eigenartige Deformierung der QRS-Komplexe auf mit der typischen Deltawelle. In diesem Fall trügt das Bild beim ersten Blick zusätzlich noch dadurch, daß die PQ-Zeit relativ lang ist. Dies ist bedingt durch eine intraatriale Erregungsausbreitungsverzögerung, die zu einer Verbreiterung der P-Wellen auf 0,14 sec führt. Im Rhythmusstreifen ist insbesondere in der Ableitung I deutlich zu sehen, daß der QRS-Komplex gleichsam aus der P-Welle herauswächst.

Ein derartig intermittierendes WPW-Syndrom ist keine absolute Rarität. Häufiger liegt die Präexzitation allerdings konstant vor oder sie wechselt phasenweise über kurze oder auch längere Zeiträume.

Ob sich ein Kentsches Bündel durch intravenöse Applikation von Ajmalin unterbinden läßt oder nicht, hat keinerlei prognostische Bedeutung. Da Ajmalin bei manchen Patienten zu einer schwersten intraventrikulären Erregungsausbreitungsstörung mit letalem Ausgang führen kann, muß vor diesem Test energisch gewarnt werden (s. EKG Nr. 105).

In dem **unten abgebildeten Rhythmusstreifen** weisen die ersten beiden Aktionen eine Präexzitation auf, in den nachfolgenden Aktionen besteht ein konstanter Wechsel: intermittierend wirksames Kentsches Bündel, das in jeder zweiten Aktion zu einem scheinbar verbreiterten QRS-Komplex führt.

EKG Nr. 104a

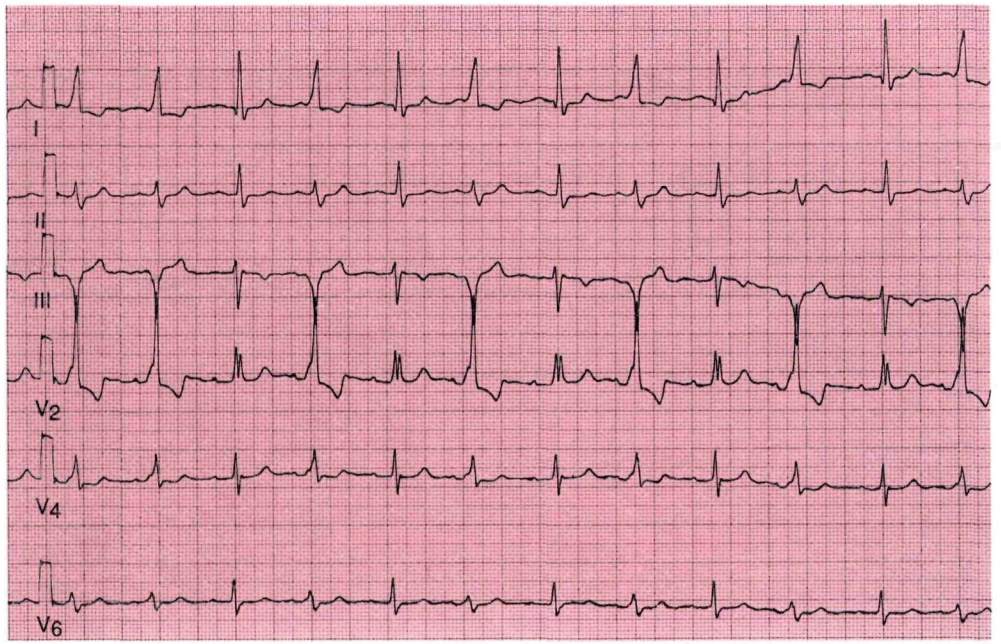

Angaben zur Person:

Geschl. ♀ / 71 Jahre — 66 kg — 163 cm

Kreatinin: 1,0 mg/dl — Hypertonie: ☐ ja ☒ nein ☐ labile

Kalium: 3,9 mmol/l — aktueller RR: 150/95 mmHg

Herzwirksame Medikamente: keine

Anamnese, Befunde:

Keine kardiale Vorgeschichte, Röntgenaufnahmen des Thorax und Echokardiogramm unauffällig. Morbus Meulengracht, Hypercholesterinämie, anamnestisch kein arterieller Hypertonus

Auswertung:

Zeiten: P: ~0,14 PQ: 0,20/0,14 QRS: 0,10/0,17 QT: 0,44 sec Frequenz 65 /min

Achsen: P: 0 ° QRS: −10 ° T: 0 °

Hypertrophie-Indizes: Lewis: − mV Sokolow: − mV

Q-Zacken in BWA: q V_6 ☐ Kein R-Zuwachs von V___ bis V___

R-Zuwachs in BWA: ☐ regelmäßig ☒ langsam ☐ schnell ☐ abrupt in V___ ☐ R-Verlust von V___ bis V___

☐ R-Verlust von V___ bis V___

R/S-Umschlagzone: zwischen V3 und V4 bei V___ ☐ bis V_6 nicht erreicht

S-Zacken in BWA: bis V 6: ☐ klein ☒ mittel – ☒ groß Voltage: o.B.

Formveränderungen:

P: sehr verbreitert ohne deutl. 2. negativen Anteil in V_1 und V_2

QRS: in BWA 2 QRS-Komplexe verbreitert durch Deltawelle

ST: in Aktionen ohne Präexzitation: in V_5 und V_6 etwas starr,

T: präterminal flach negativ

Beurteilung:

☒ Vorhöfe regelmäßig ☒ unregelmäßig durch interm. vorzeitige Ventrikelerregung ☒ normfrequent

☒ Sinusrhythmus ☐ absolute Arrhythmie ☐ ☐ bradykard ☐ tachykard

Extrasystolie: −

Intraatriale Leitungsstörungen: deutliche Ausbreitungsverzögerung, kein typisches P-mitrale

Überleitungsstörungen: intermitt. Präexzit., Deltawelle in der 1. u. 3. Aktion in BWA

Lagetyp: Linkstyp

Intraventrikuläre Leitungsstörung: intermittierend durch Deltawelle verbreiterte QRS-Komplexe

Infarkt: − intermittierendes WPW-Syndrom

Hypertrophiezeichen: −

Erregungsrückbildungsstörungen: unspezifische Vorderwand lateral

weitere Diagnosen:

Hauptdiagnosen:

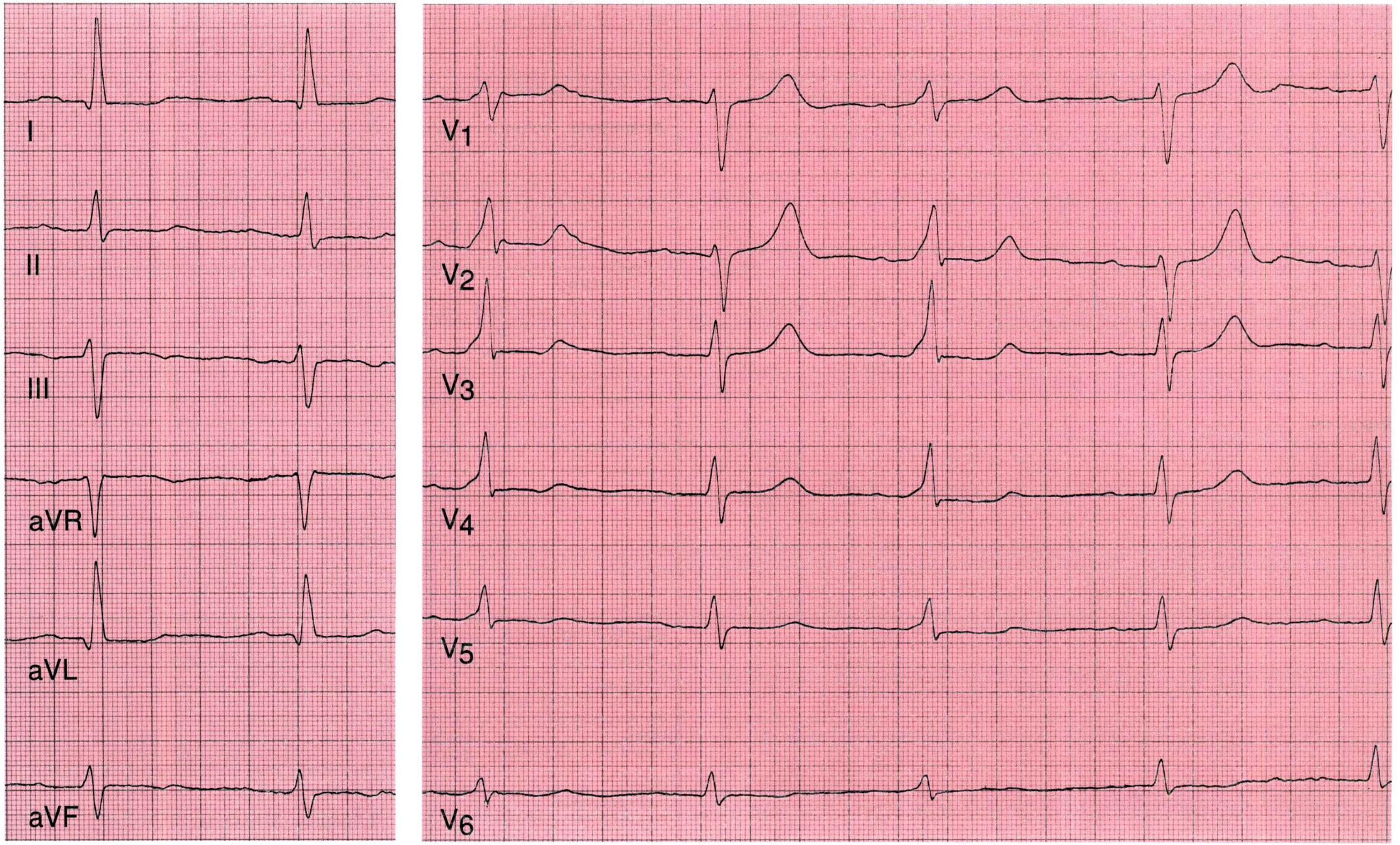
I
II
III
aVR
aVL
aVF
V1
V2
V3
V4
V5
V6

Bemerkungen

EKG Nr. 105

Die QRS-Komplexe sind extrem verbreitert, die Erregungsrückbildung ist wie bei einer schwersten Elektrolytstörung verändert. Man kann sich vorstellen, daß der QRS-Komplex immer breiter wird, bis er sich quasi „auf die isoelektrische Linie legt". Aus dem Grund muß man bei jedem Patienten, dem man Ajmalin i.v. injiziert, damit rechnen, daß diese Injektion einen letalen Ausgang haben kann. Eine derartige Reaktion ist selten, dennoch sollte Ajmalin nur als Ultima ratio eingesetzt werden.

Es ist selten, daß ein Patient, dessen elektrische Abläufe im Herzen derart auf Ajmalin reagieren, die Applikation übersteht. Als glücklicher Umstand für diesen Patienten ist hier wohl anzusehen, daß er Ajmalin nicht als Injektion, sondern als Infusion bekommen hat, so daß man die Infusion sofort stoppen konnte (s. EKG unten).

Das **unten links abgebildete EKG** wurde 9 Stunden nach Abstellen der Infusion registriert, die QRS-Komplexe sind hier nur noch 0,14 sec. breit.

Das **unten rechts abgebildete EKG** wurde 24 Stunden nach Absetzen der Ajmalininfusion registriert, die QRS-Komplexe sind wieder normal schlank, der Rechtsschenkelblock hat sich zurückgebildet, es liegt das Bild eines inferioren Infarktes im Stadium II–III vor.

Vergleiche Ausgangsbefund EKG Nr. 28a.

Verlauf: EKG Nr. 28a
EKG Nr. 105
EKG Nr. 105a links
EKG Nr. 105a rechts

EKG Nr. 105a

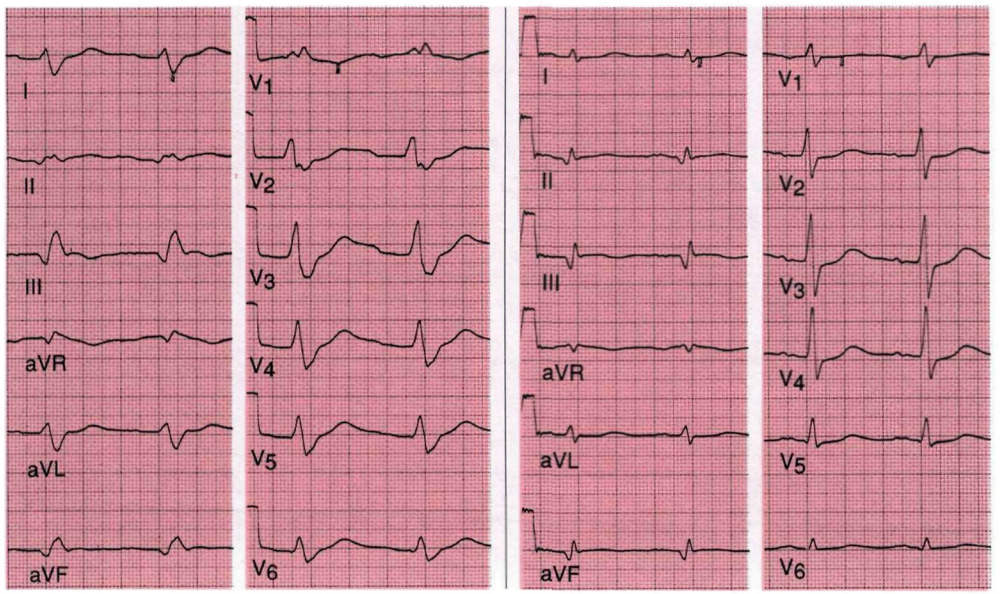

Angaben zur Person:

Geschl. ♂ / 63 Jahre — 74 kg — 172 cm

Kreatinin: 1,0 mg/dl — Hypertonie: ☐ ja ☒ nein ☐ labile

Kalium: 4,6 mmol/l — aktueller RR: 120/70 mmHg

Herzwirksame Medikamente: keine

Anamnese, Befunde:

Aufnahme vor 3 Tagen wegen seit 1 Stunde bestehender heftigster retrosternaler Schmerzen: EKG Nr. 28a: frischer inferiorer Infarkt. CPK-Maximum 1082 U/l (n = 10–80). Lysetherapie. Gabe von ASS und Heparin. Wegen VES Xylocain. Am Folgetag Defibrillation bei Kammerflimmern, 12 Stunden später wurde das hier vorliegende EKG unter einer Infusion mit Ajmalin (2000 mg/24 h) registriert

Auswertung:

Zeiten: P: ~0,10 PQ: ~0,24 QRS: ~0,30 QT: 0,54 sec Frequenz 75 /min

Achsen: P: flach ° QRS: +140 ° T: ~–30 °

Hypertrophie-Indizes: Lewis: – mV Sokolow: – mV

Q-Zacken in BWA: – ☐ Kein R-Zuwachs von V___ bis V___

R-Zuwachs in BWA: ☐ regelmäßig ☐ langsam ☒ schnell ☐ abrupt in V___ ☐ R-Verlust von V___ bis V___

☐ R-Verlust von V___ bis V___

R/S-Umschlagzone: zwischen V4 und V5 bei V___ ☒ bis V_6 nicht erreicht

S-Zacken in BWA: bis V 6: ☐ klein ☐ mittel ☒ groß Voltage:

Formveränderungen:

P: –

QRS: extrem verbreitert, rechtsschenkelblockartig deformiert

ST: mövenschwingenartig

T: mit ST verschmolzen, positiv in V_2–V_6

Beurteilung:

☒ regelmäßig ☐ unregelmäßig ☒ normfrequent

☒ Sinusrhythmus ☐ absolute Arrhythmie ☐ ☐ bradykard ☐ tachykard

Extrasystolie: –

Intraatriale Leitungsstörungen: –

Überleitungsstörungen: AV-Block I

Lagetyp: Rechtstyp

Intraventrikuläre Leitungsstörung: schwerste intraventrikuläre Ausbreitungsverzögerung über RSB-Bild hinaus

Infarkt: –

Hypertrophiezeichen:

Erregungsrückbildungsstörungen: wie bei schwerer Elektrolytstörung

weitere Diagnosen:

Hauptdiagnosen: Die EKGs 28a, 105 und 105a wurden freundlicherweise von Dr. med. Martin Geiger aus Moers, einem ehemaligen Kursteilnehmer, zur Verfügung gestellt.

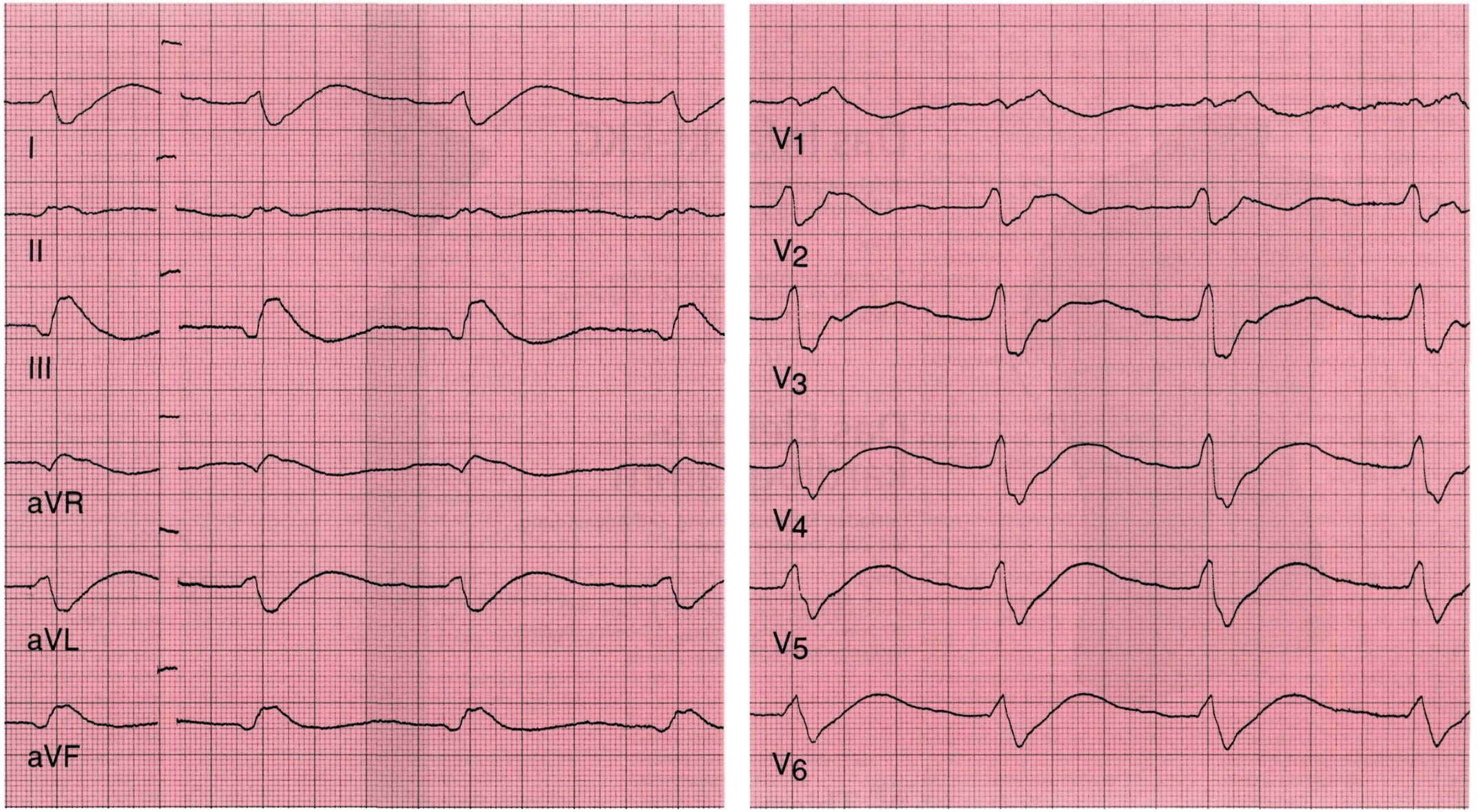
I
II
III
aVR
aVL
aVF
V1
V2
V3
V4
V5
V6

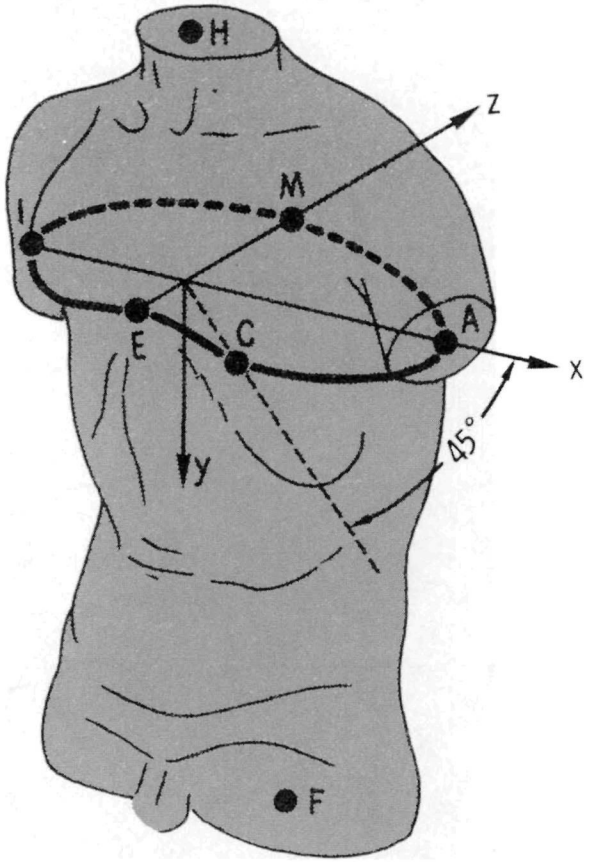

Das Infarkt-EKG

Differentialdiagnose • Belastungs-EKG • Übungsbuch und Atlas

Klinge

2. überarbeitete und erweiterte Auflage 1993
211 S. DIN A4 quer, 124 Elektrokardiogramme
17 Belastungs-EKGs **DM 69,–**

Das Elektro-kardiogramm

Leitfaden für Ausbildung und Anwendung. Mit 200 Übungsaufgaben.

Klinge

6. überarbeitete und erweiterte Auflage 1992.
367 Seiten, 396 Abbildungen, 15 Tabellen <flexibles Taschenbuch> **DM 39,80**

Thieme

Sachverzeichnis

A
AAI-Schrittmacher 130
Ableitungen, dorsale 152
– intraatriale 188
– intrakardiale 10f
– linksgerichtete 18, 44, 74
– Nehbsche 152
– parakardiale 92
– posteriore 10, 58, 152, 204
– rechtsgerichtete 84
– rechtsthorakale 106
– V_7–V_9 10
Achse, nicht bestimmbar 5
Achse P (s. auch P) 2
– – +10° 148, 190
– – +40° 166
– – +60° 182, 198
– – +70° 190, 192
– – wechselnd 194
Achse QRS (s. auch QRS) 2
– – +10° 194, 198
– – –10° 166, 182
– – +40° 190
– – +70° 192
– – +80° 148
– – –80° 190, 196
– – –150° 188
– – senkrecht auf mehreren Ableitungen 72, 106
Achse T (s. auch T) 2
– – ca. 0° 188
– – +10° 194
– – +30° 190
– – +40° 190
– – +50° 192
– – +90° 196
– – +130° 166
– – +150° 181
– – –150° 198
Achsenbestimmung 1ff
– Schwierigkeiten 5
Achsendivergenz 2, 5, 46, 52
– pathologische 5, 166, 196
Adams-Stokes-Anfall 130, 150, 174, 186
Adams-Stokes-Äquivalente 190
Addison 178
A–H-Zeit 148
Ajmalin 218
– intraventrikuläre Ausbreitungsverzögerung 218
Alkoholabusus 82
Alkoholismus 118
Amplitudenverminderung, Perikarditis 128
Aneurysma s. Herzwandaneurysma
Anfälle, tachykarde
– – WPW-Syndrom 156
Anfallsleiden, zerebrales 98, 156
Angina pectoris 24, 38, 46, 48, 58, 64, 70, 80, 90, 98, 104, 116, 122, 136, 146, 152, 160, 178
– – atypische Lokalisation 63
Antiarrhythmika, QT-Zeit 192
Antikoagulantientherapie,
– Aneurysma 56
– Vorhofflimmern 74
– Vorhoftachykardie 88
Aortenklappenstenose 198
Arborisationsblock 181
Arrhythmie, absolute 74, 104, 116, 126, 176, 196
Arteriosklerose 114
Asthma bronchiale 22, 86, 88, 96, 100, 106, 144
Ausbreitungsstörung, intraatriale 148, 170
Ausbreitungsverzögerung, Infarkt 78, 92, 94, 102, 114, 140, 152, 160, 168, 170, 176
– intraatriale 148
– intraventrikuläre 14, 54, 74, 94, 102, 114, 126, 218
– über Schenkelblock hinausgehend 182
Außenschichtinfarkt 46, 178
Außenschichtischämie 6
– Differentialdiagnose 46
Außenschichtläsion 6
AV-Block, Degeneration 110
– Digitalis 110
AV-Block, relativer 166
– I 26, 78, 80, 110, 118, 148, 150, 168, 170, 182, 190
– II 20, 82, 138
– III 58, 120, 158
– – Vorhofflimmern 158
AV-Knoten-Ersatzrhythmus 198
– mittlerer 198
AV-Knoten-Rhythmus 32, 50, 174
– Differentialdiagnose 124
– mittlerer 50
– oberer 32
AV-Knoten-Tachykardie 28

B
Bachmann-Bündel 10, 206
Beckenringfraktur 14, 154
Bedarfsschrittmacher 130
Betarezeptorenblocker 62, 132, 136
Bewegungsartefakte 190
Bewußtlosigkeit 92, 134
Bigeminus 100
– ventrikulärer 100
Blasenkarzinom 110
Block, bifaszikulärer 138, 184, 186, 190
– – Infarkt 140, 184
– trifaszikulärer 138
Bradykardie 16, 20, 22, 30, 32, 50, 82, 130, 136, 138, 150, 158
– Hypertonie 136
Brustwandelektroden, höher angelegte 198

C
Cabrera-Kreis 4
Calciumgehalt, intrazellulärer 192
Calciumspiegel 112, 192
Chinidin 40, 74
Cor pulmonale 88, 106, 144

D
DDD-Schrittmacher 120, 130, 186
Defibrillation 94
Deltawelle 42, 156, 216
Depression 76
Diabetes mellitus 34, 50, 54, 102, 134, 140
Digitalis 96
– Kontraindikationen 50, 118
– linksventrikuläre Hypertrophie 30
– Rhythmusstörung 198
Digitalisdosis, Alter 26, 80
Digitaliseinwirkung 6
Digitalisintoxikation 26, 78, 80, 82, 88
– Chinidin 40, 74
Digitalismulde 6
Digitalistyp 6, 26, 36, 58, 68, 82, 96, 114, 142, 156
Digitalisüberdosierung 88
Digitoxin 26, 82
Digoxinausscheidung, Chinidin 40, 74
Digoxinspiegel 26, 28, 88
Divertikulitis 158
Druckgefühl, retrosternales 188
Dyspnoe 24, 54, 64, 86, 88, 154
Dystonie, vegetative 6, 12, 16

E
Echokardiographie 56, 128
– transösophageale 56
Eichung 1, 44
Eichzacke, Herzaktion 104
– verspätete 44
Einthoven-Dreieck 1
EKG-Lineal 1
Elektrische Herzachse, auf mehreren Ableitungen senkrecht 72, 106
– – senkrecht auf allen Ableitungen 22
Elektrolytstörung 52, 64, 170, 178, 192
Enzyme, myokardspezifische 46
Epilepsie 98, 156
Erbrechen 34, 192
Ermüdungsblockierung 188
Erregung, kreisende 42
Erregungsausbreitung, Kardiomyopathie 182
– – Periinfarktblock 182
Erregungsausbreitung, Myokarditis 182
Erregungsausbreitungsachse 5, 52
Erregungsausbreitungsstörung s. Ausbreitungsverzögerung
– intraventrikuläre s. Leitungsstörung, intraventrikuläre
Erregungsausbreitungsverzögerung s. Ausbreitungsverzögerung
Erregungsleitungsstörung, intraatriale s. Leitungsstörung, intraatriale
Erregungsrückbildungsachse 5, 52
Erregungsrückbildungsstörung 5ff
– apikale 22, 46, 102, 140
– apikal-laterale 14, 20, 56, 80, 78, 80, 92, 94, 96, 106, 112, 116, 136, 144, 146, 150
– Außenschichtischämietyp 34, 46, 54, 56, 70, 92, 112, 116, 118, 126, 136, 146, 152, 166, 208, 212, 214
– Außenschichtläsionstyp 6, 24, 54, 56, 58, 64, 70, 92, 94, 102, 116, 128, 154, 208, 210
– diffuse 32, 38, 40, 130
– – unspezifische 7
– digitalisinduzierte 40, 80, 148
– Digitalistyp 6, 26, 36, 58, 68, 82, 96, 114, 142, 156
– inferiore 58, 64, 68, 70, 96, 116, 128, 142
– inferolateriale 26, 34, 36, 54, 82, 88, 90, 114, 142, 156
– Innenschichtläsionstyp 20, 36, 50, 58, 78, 80, 88, 116, 130, 144, 150, 170, 176
– Lokalisation 7
– posteriore 24, 152
– Schenkelblock 170
– septale Erregungsrückbildungsstörung, supraapikale
– spezifische 5
– supraapikale 24, 46, 80, 92, 94, 128, 140, 144, 154
– unspezifische 5f, 14, 22, 28, 30, 32, 38, 40, 48, 52, 60, 62, 66, 68, 74, 90, 96, 100, 102, 104, 106, 116, 130, 140, 142, 150

Erregungsrückbildungsstörung, vegetative 12, 16
– Vorderwand lateral 24, 28, 30, 48, 50, 52, 58, 60, 62, 66, 68, 74, 100, 102, 104, 118, 126, 128, 156
Erregungsüberleitungsstörung s. Überleitungsstörung und AV-Block
Erregungszentrum, herzeigenes 130
Ersatzrhythmus, AV-Knoten 198
Ersatzsystole 90
– supraventrikuläre 90
Ersatzzentrum, supraventrikuläres 162, 174
– ventrikuläres, Frequenz 158, 184
Erysipel 78
Extrasystole, Eichzacke 104
– monomorphe 100
– nicht übergeleitete 170
– polymorphe 60, 68
– polytope 60, 68, 172
– Salven 66, 116
– supraventrikuläre 18, 36, 114, 132
– – Differentialdiagnose 132
– ventrikuläre 26, 52, 56, 104, 114, 126, 132, 138, 140, 142, 176, 186
– – Differentialdiagnose 132
– – Salven 116
– – Therapie 116
– – Ursachen 100
– Vorhofzentrum 18, 172
Extrasystolie 2:1 100
– Therapiebedürftigkeit 60

F

Faszikel, linksanteriorer 10
– links posteriorer 10
Frequenzadaptation, Schrittmacher 130
Frontalebene 4, 7

G

Gallenkolik 44
Gegenuhrzeigersinn 4
Gelenkrheumatismus 128
Goldberger-Ableitungen 4
Grippe 70

H

Haarnadelkurven 134
Hemiblock, linksanteriorer 14, 28, 74, 76, 78, 86, 94, 98, 126, 138, 140, 152, 170, 186, 190, 208
Hemiblock, linksanteriorer, Infarkt 78, 94, 170
– – R-Zuwachs 78
– – – paradox schneller 152
– – zusätziche
Erregungsausbreitungsverzögerung 78, 196
Herzachse, elektrische 1f
– – senkrecht auf allen Ableitungen 22
Herzfrequenz, Bestimmung 1
– Errechnung 10, 16
Herzinfarkt 24, 34, 54, 56, 58, 60, 64, 68, 74, 78, 92, 94, 102, 104, 114, 116, 140, 152, 160, 168
– akute Rechtsherzbelastung 154
– Alter 44, 56, 60, 92, 94
– anteroseptaler s. Vorderwandinfarkt, supraapikaler
– ausgedehnter 24, 92, 94
– Differentialdiagnose: akute Rechtsherzbelastung 154
– inferiorer 24, 58, 60, 64, 74, 78, 102, 114, 116, 178, 184
– – linksanteriorer Hemiblock 94
– – Rechtsschenkelblock 217
– – S_IQ_{III}-Typ 22
– – Stadium III 176
– inferolateraler 34, 54
– Ischämie, Differentialdiagnose 146
– Linksschenkelblock 44, 168
– Non-Q 45, 207, 211
s. auch Herzinfarkt, rudimentärer
– posteriorer 152, 204
– Rechtsschenkelblock 160
– rudimentärer 45, 207, 211
– – Prognose 45, 207, 211
– Stadium 0–I 64
– Stadium I 24
– Stadium I–II 54, 56, 58, 92, 94, 116
– Stadium II 34, 116, 152
– Stadium (I–II)–II 34
– Stadium II–III 102
– Stadium III 24, 60, 68, 74, 78, 102, 114, 116
Herzinfarkt ST-Stadium s. Herzinfarkt, Stadium I
– Stadium I–II
– transmuraler 45
– T-Stadium s. Herzinfarkt, Stadium II
– Vorderwand s. Vorderwandinfarkt
Herzinsuffizienz 114, 130
– Bradykardie, Therapie 49
– globale 50, 86, 126, 140
Herzklopfen 66
Herzkrankheit, hypertensive 213
– koronare 28, 36, 50, 134, 158
Herzrasen s. Tachykardie
Herzschmerzen, Entspannungsphase 16
Herzschrittmacher s. Schrittmacher
Herzstolpern 56, 58, 92, 142
Herzwandaneurysma 54, 56, 92, 94, 102, 140
– Resektion 94
– thrombosiert 56
Herzwandregionen 7
Hinterwandinfarkt 152
His-Bündel 10
His-Bündel-Ersatzzentrum 158
His-Bündel-Rhythmus 58, 158, 174
Horizontalebene 7
H-V-Zeit 148, 190
Hyperkaliämie 16
Hyperthyreose 28, 66
Hypertonie 18, 28, 30, 32, 42, 44, 48, 102, 106, 122, 136, 138, 152, 170
– Bradykardie 136
– Hypertrophie 48
– renale 136
Hypertonus, labiler 40, 66
Hypertrophie, Erregungsrückbildungsstörung 136
– linksventrikuläre 30, 56, 118, 136, 138, 166, 172
Hypertrophie-Index s. Lewis-Index und Sokolow-Index
Hypertrophieindizes, Linksschenkelblock 122
– nicht verwertbare 122, 138
– Schenkelblock 76
Hyperkaliämie 86, 100, 106, 112, 170, 178, 192
Hyperkalzämie 6, 158, 170
Hypoparathyreoidismus 112
Hypophosphatämie 170, 178

I

Indifferenz-Linkstyp 12, 38, 50, 128
Indifferenz-Steiltyp 16, 26, 48
Indifferenztyp 20, 36, 46, 52, 58, 66, 124, 136
Infarkt s. Herzinfarkt
Infarkt-Q, inferiore Ableitungen 147
Infekt, gastrointestinaler 100
– grippaler 70
Inferolateralinfekt 34, 54
Innenschichtischämie 6
Innenschichtläsion 5f; s. auch Erregungsrückbildungsstörung
Ischämie 5
– Infarkt, Differentialdiagnose 146
– zerebrale 140
Isoelektrische Linie 126

J

James-Bündel 42, 156
Jodbelastung, Schilddrüsenerkrankung 200

K

Kachexie 82
Kaliumverlust 192
Kammerflattern 92, 94, 134
Kammerkomplexe, regelmäßige
– Vorhofflimmern 158
Kammerrhythmus 118
Kammertachykardie 92
Kardiomyopathie, Erregungsausbreitung 182
– kongestive 196
Kehle, Schmerzen 64
Kent-Bündel 42, 156, 216
Koma 112, 162
Kombinationssystole 130, 142
Koronarangiogramme 46, 166, 208, 212, 214
– Kardiomyopathie 195
Koronarangioplastie 207, 211
Koronarsklerose, Sinusarrhythmie 28
Kreatin-Clearance 26
Kreislaufkollaps 24, 40, 58, 154, 160, 178
Kreislaufstörungen 130

L

Labilität, vegetative 194
LAH = linksanteriorer Hemiblock s. Hemiblock, linksanteriorer
Langzeit-Blutdruckmessung 47
Langzeit-EKG 66
Läsion 5
Leberzirrhose 82
Leitungsstörungen, intraatriale 18, 20, 32, 36, 40, 46, 50, 68, 70, 74, 88, 98, 102, 104, 106, 108, 112, 116, 118, 124, 126, 136, 140, 142, 146, 152, 158, 190
– intraventrikuläre 14, 18, 22, 28, 40, 44, 50, 54, 74, 76, 78, 84, 86, 92, 94, 96, 98, 102, 114, 122, 126, 138, 140, 146, 152, 154, 158, 196
Leitungsverzögerung, intraatriale 20, 88
Lewis-Index, Errechnung 30
– Grenzwert 30, 76
– linksanteriorer Hemiblock 76
– positiver 28, 30, 56, 122, 138, 166
LGL-Syndrom 42, 156
Linksanteriorer Hemiblock s. Hemiblock, linksanteriorer
Linksherzbelastung 48
Linksinsuffizienz 18, 28, 30, 36, 50, 60, 80, 102, 122, 140
Linkslagetyp S_{V_6} 80
Linksschenkelblock 18, 44, 74, 182
– Differentialdiagnose 126
– Erregungsrückbildung 74
– Herzinfarkt 44, 168, 176
– inkompletter 66, 122, 176
– Q-Zacken 18, 176
– Septumerregung 44, 66, 122
– ST-T-Veränderungen 18, 44
– überdrehter Linkstyp 168
Linkstyp 18, 24, 30, 32, 34, 44, 54, 56, 64, 80, 90, 102, 104, 108, 110, 112, 122, 130, 150, 166, 176
– R-Zuwachs 80
– überdrehter 14, 28, 60, 74, 76, 78, 86, 94, 98, 126, 138, 140, 152, 190, 196
Linksverspätung 66

Lungenembolie 106, 146, 154, 200, 210
Lungenembolie, Emboliequelle 199
– Lysetherapie 199
Lungenemphysem 88, 144
Lungenödem 102
Lungenstauung s. Linksherzinsuffizienz

M
Maheim-Bündel 42
Marcumar s. Antikoagulantien
Medikamente, bradykardisierende 49
Mitralklappeninsuffizienz 36
Mitralklappenprolaps, Extrasystolie 100
Mittellagetyp s. Indifferenztyp
Mobitz-Block (s. auch AV-Block II) 20, 138
Morbus Addison 178
Myokardinfarkt s. Herzinfarkt
Myokardiopathie, alkoholische 118
Myokarditis 20, 104
– Erregungsausbreitung 182

N
Nehb-Ableitungen 152
Niedervoltage 128, 144
Niere, Aplasie 72
Niereninsuffizienz 114, 126, 192
Nierenzyste 80
Normalbefund 10, 12, 72
Normtyp s. Indifferenztyp

O
Ödeme, periphere s. Rechtsherzinsuffizienz
Ösophagusableitungen 92

P
Pankreatitis, chronische 132
Papiervorlaufgeschwindigkeit 1
Parakardialableitungen 92
Pararrhythmie 198
Parasystole 114, 118, 184
Pause, kompensatorische 132
P-biphasisch 148
P-cardiale 182
P-Dauer, wechselnd 194, 196
P-dextroatriale s. P-pulmonale
Pericarditis exsudativa 128
Periinfarktblock, Erregungsausbreitung 182
Perikarditis 70, 108, 128
Perikarditis-Restveränderung 108
Perimyokarditis 70, 128, 200
Phosphatspiegel 112
Pickwick 162
P-Konfiguration, wechselnde 194
Platzwunde 120
P-mitrale 18, 36, 46, 68, 70, 98, 102, 112, 118, 136, 140, 152, 166
Pneumothorax 106, 154
P-pulmonale 88, 106, 142
PQ-Zeit, frequenzabhängig 6
– bei verschiedenen Rhythmen 108
– verkürzte 156
– wechselnde 194, 196
Präexzitation, intermittierend 215
Präexzitationssyndrom 42, 156
– paroxysmale Tachykardie 42
Prinzmetal-Angina 201
Projektion, punktförmige 3
P-sinistroatriale s. P-mitrale
P-Welle, Achse 0° 108
– Achse +10° 12, 18, 54
– Achse +20° 46, 84, 152
– Achse +30° 30, 90, 138
– Achse +40° 22, 24, 34, 48, 51, 64, 110, 136, 144, 180
– Achse +50° 20, 38, 42, 55, 68, 70, 76, 98, 102, 112, 122, 154
– Achse +60° 10, 16, 36, 44, 56, 58, 60, 78, 94, 114, 140, 178
– Achse +70° 14, 52, 82, 172
– Achse +80° 26, 72, 80, 86, 96, 100, 106, 132, 142, 156, 168
– Achse +90° 40, 88, 118
– Achse +180° 164
– Achse –10° 128
– Achse –20° 146
– Achse –30° 124
– Achse –100° 32, 162
– Achse bei verschiedenen Rhythmen 108
P-Welle, biphasisch V_1 18, 36, 46, 68, 70, 98, 102, 118, 136, 138, 140, 152, 182
– breit, flach 190
– Dauer 148
– doppelgipflig in II 18, 36, 52, 68, 70, 98, 102, 112, 152
– flach 5
– zu flach s. P-Welle nicht bestimmbar
– Flimmerwellen 116
– – feine 126
– – grobe 104, 158
– hoch und spitz 88, 100, 106, 142
– auf dem Kopf stehend, Frontalebene 32
– negativ V_2–V_6 32
– nicht bestimmbar 28, 50, 74, 92, 104, 116, 126, 130, 134, 150, 158
– sägezahnartig 40
– T-Welle aufsitzend 28, 66, 118
– unsichtbar 50
– Veränderung 198
– verbreitert 88, 182
– versteckt 28
– wechselnde Konfiguration 60
Pyelonephritis 42

Q
Q III 176
QRS-Fläche 3
QRS-Komplex, Achse 0° 32, 80, 150
– Achse +10° 24, 64, 104, 108
– Achse +20° 90, 102
– Achse +30° 12, 38, 50, 128
– Achse +40° 20, 46, 52, 136
– Achse +50° 36, 58, 66, 124, 162
– Achse +60° 16, 26, 48
– Achse +70° 10, 62, 118, 132, 142, 156, 172
– Achse +80° 42, 68, 82, 100, 114
– Achse +90° 40, 96
– Achse +100° 70, 92, 158
– Achse +130° 164
– Achse –10° 18, 30, 34, 54, 110, 112, 122, 130
– Achse –20° 44, 56
– Achse –30° 60
QRS-Komplex, Achse –40° 14, 74, 138, 152
– Achse –50° 76, 78, 126, 168, 170, 184
– Achse –60° 28, 98, 178
– Achse –70° 134
– Achse –80° 86
– Achse –90° 140
– Achse –100° 94
– Achsendrehung initial–terminal 22, 84, 116, 146, 154, 174, 182
– – in Sagittalebene 72, 88, 106, 144
– haarnadelförmig 134
– M-förmig V_1 22, 40, 50, 84, 86, 96, 138, 146, 148, 158
– pathologische
QRS-Verbreiterung 182
QS V_1–V_4 196
– V_6 188
QS-Komplex 74, 78, 92, 102, 168
QT-Zeit, Antiarrhythmika 192
– frequenzabhängig 6
– verlängert 64, 192
Q-Zacken 24, 34
– pathologische 54, 58, 60, 64, 68, 78, 92, 102, 114, 116, 118, 152, 160, 178
– – inferiore Ableitungen 147
– QR in BWA 140
– QS-Komplex in II, III und aVF 74, 78
– Q-Zacken fehlend in I aVL V_6 44, 122
– regelmäßig, Vorhofflimmern 158

R
Rechtsherzbelastung 40
– akute 106, 154, 200, 210
– – Differentialdiagnose 154
– chronische 144
– Erregungsrückbildungsstörung 144
Rechtsherzinsuffizienz 22, 50, 88, 106, 140
Rechtsschenkelblock 188, 190
– Ableitung III 84, 148, 186
– Ätiologie 146
– Erregungsrückbildung 84, 86
– und Infarkt 160, 182
– inferiorer Infarkt 218
Rechtsschenkelblock, inkompletter 22, 40, 50, 96, 146, 154
– kompletter 84, 86, 92, 138, 140, 158, 160, 174, 184
– und Sagittaltyp 22
– überdrehter Linkstyp 86, 138, 140
Rechtstyp 70, 158
– überdrehter 188
Rektumtumor 52
β-Rezeptoren-Blocker 62, 132, 136
Rhythmisierungsversuch 40, 74
Rhythmus, akzelerierter idioventrikulärer 184
Rhythmusstörungen 28, 38, 40, 50, 58, 60, 64, 66, 74, 88, 92, 100, 104, 108, 116, 120, 124, 126, 130, 134, 146, 158
– behandlungsbedürftige 52
– bradykarde 30, 50, 82, 136, 138, 150, 158
– digitalisinduzierte 40, 198
– intermittierende 66
– normfrequente 40, 58, 64, 88, 100, 108, 116, 118, 120, 124, 130, 146
– tachykarde 28, 60, 66, 68, 74, 92, 104, 106, 126, 128, 134, 144, 154
– – Frequenzbereiche 7
Romano-Ward-Syndrom 192
R-Reduktion 86, 92, 102, 160, 168
– V_1 bis V_6 188
– V_1 bis V_3 190
R-S-Umschlagszone 182
– nach links verschoben 76, 168
– zwischen V_1 und V_2 26, 52, 152
– bei V_2 42
– zwischen V_2 und V_3 10, 38, 46, 48, 50, 58, 70, 82, 90, 124, 156, 198
– bei V_3 und V_4 12, 16, 32, 34, 36, 54, 64, 66, 72, 78, 80, 96, 102, 108, 114, 116, 118, 122, 130, 132, 144, 148, 150
– bei V_4 18, 30, 106, 110, 112
– zwischen V_4 und V_5 44, 60, 142, 182
– bei V_5 14, 56
– zwischen V_5 und V_6 68, 74, 104, 126, 146
– bei V_6 28, 76

R-S-Umschlagszone bis V_6 nicht erreicht 22, 86, 88, 94, 98, 154
R-Verlust 56, 68, 92, 102, 178
– V_5 bis V_6
R-Zacken „hochgewachsene" 170
R-Zuwachs, abrupter 44, 48, 74, 78, 172
– fast fehlender 74
– fehlender 56, 68, 74, 84, 94, 122, 138, 158, 196
– – V_1–V_2 198
– langsamer 14, 16, 18, 22, 26, 28, 30, 34, 44, 54, 60, 66, 72, 74, 76, 80, 88, 96, 98, 100, 104, 106, 110, 112, 114, 116, 118, 126, 130, 136, 142, 144, 146, 150, 154, 162, 182
– regelmäßiger 10, 12, 32, 36, 38, 40, 46, 62, 64, 70, 80, 90, 96, 108, 118, 124, 128, 132, 156
– posteriorer Infarkt 204
– schneller 42, 46, 50, 52, 58, 64, 152, 176
– Steiltyp 68

S

S V_6 188
– – groß 188, 196
SA-Blockierung 90
Schrittmachertherapie 90
Sägezähne 40
Sagittaltyp, Achsenerklärung 72
– und Rechtsschenkelblock 22
– S_I–Q_{III} 22, 116, 144, 190, 210
– S_I, S_{II}, S_{III} 72, 88, 106, 154
– Scharlach 190
Schenkelblock, Ätiologie 140
– Infarkt 140, s. auch
Ausbreitungsverzögerung, Infarkt
– T-Welle, positiv 146
Schenkelblockbild, koronare Herzkrankheit 140
Schmerzen, retrosternale s. Angina pectoris
Schreibgeschwindigkeit 1
Schrittmacher 120, 150, 180, 186
– Bedarfsschrittmacher 130
– fehlender Myokardkontakt 150
– flottierender 150
– Indikation 50, 138
Schrittmacher, physiologischer 130
– sequentieller 186
– vorhofgesteuerter 130, 180
– wandernder 194
Schrittmacherfrequenz, niedrige 186
Schrittmacherimplantation 120, 150
Schrittmacherimpulse 120
– unbeantwortete 150
Schrittmacherrhythmus 120, 130
Schrittmacherspikes 186
Schrittmachertherapie, SA-Blockierung 89
Schrittmachertypen 120, 130, 180
Schwindelattacken 190
Schwindelgefühl 34, 38, 54, 66, 138, 150
Septumerregung, Linksschenkelblock 44, 66, 122
Septumvektor, verkehrter 44, 122
Serumcalciumspiegel 112, 192
Silikose 142
Sinusarrhythmie 38, 60
Sinusbradykardie 30, 136, 150, 198
Sinus-coronarius-Rhythmus 108, 124, 146
– Differentialdiagnose 124, 146
Sinusknoten 10
Sinusknotenarterie, Bradykardie 63
Sinusknotenerkrankung 60, 198
Sinusrhythmus, regelmäßiger 10, 12, 14, 16, 18, 20, 22, 24, 25, 28, 30, 34, 36, 42, 44, 46, 48, 52, 54, 56, 62, 66, 68, 70, 72, 76, 78, 80, 82, 84, 86, 90, 94, 96, 98, 102, 106, 108, 110, 112, 114, 122, 128, 132, 136, 138, 140, 142, 144, 150, 152, 154, 156
– unregelmäßiger 38, 60, 64, 100, 118
Sinustachykardie 28, 68, 166
Situs inversus 164
Sokolow-Index 136
– Errechnung 30
– falsch positiv 136
– Grenzwert 30
– positiv 118, 122, 136, 176
Spiegelbild, Veränderungen 58
Steil-Rechtstyp 40, 96
Steiltyp 10, 42, 62, 68, 82, 100, 114, 118, 132, 142, 148, 156, 192
Störungen, psychovegetative 62
ST-Deszension 188
ST-Hebung, persistierende 94
Stimulierung, physiologische 186
ST-Strecken, aszendierend 5, 122
– – von gehobenem Abgang 5, 16, 64, 128
– – von gesenktem Abgang 5, 58
– – V_1–V_3 18
– deszendierend 6, 18, 30, 40, 44, 66, 68, 80, 84, 86, 90, 96, 116, 118, 122, 140, 148, 158
– – von gesenktem Abgang 6, 130, 146, 150
– gestreckt, konkav 192
– girlandenförmig s. muldenförmig
– Hebung 24, 54, 56, 58, 94, 102, 116, 160, 196
– horizontal gesenkt 20, 28, 36, 50, 58, 78, 80, 88, 112, 116, 144
– konvexbogig aszendierend 64, 106
– – deszendierend 56, 100, 126, 136, 138, 142, 146, 152, 158
– – gehoben 70, 92, 102, 154
– – in isoelektrischer Linie 34, 46, 112
– muldenförmig 6, 26, 36, 38, 58, 68, 82, 96, 114, 142
– starr 7, 32, 48, 52, 62, 96, 140
ST-Strecken-Senkung 176
ST-T-mövenschwingenartig 178
Sturz 130, 150
Suizidversuch 76
S-Zacken in BWA bis V_2 58, 102, 156
– bis V_3 22, 42, 82
– bis V_4 16, 26, 38, 48, 54, 90
– bis V_5 10, 18, 30, 34, 44, 62, 66, 68, 114, 118, 122, 124, 128
– bis V_6
– – groß 22, 28, 72, 76, 84, 86, 88, 94, 98, 106, 126, 134, 140, 146, 152, 154
– – klein 12, 32, 36, 46, 50, 52, 56, 60, 64, 70, 74, 80, 96, 108, 110, 112, 116, 132, 136
S-Zacken, bis V_6, mittelgroß 40, 78, 100, 104, 130, 138, 142, 144, 150, 158
– bis V_7 14

T

T, negativ V_1–V_4 208, 212
– flach 98, 102, 104, 106
– hoch und spitz 152, 204
– präterminal negativ 140, 172, 176, 184
– terminal negativ 126, 136, 178, 202
– vegetatives 6, 12, 16
Tachyarrhythmia absoluta 74, 104
Tachykardie 60, 66, 68, 74, 92, 104, 106, 126, 128, 134, 142, 144, 154, 188, 194, 196
– KHK 28
– paroxysmale 42, 62
– supraventrikuläre 28, 188, 196
– ventrikuläre 188
Tawara-Schenkel 10
TSH-basal-Spiegel, Hpyerthyreose 27
T-Wellen, Abflachung 6; s. auch
T-Wellen, flach
– abgeflacht, Frontalebene 32, 170, 172
– – Horizontalebene 32
– Achse nicht bestimmbar 26, 36, 58, 64, 88, 100, 104, 106, 134, 142, 170, 172
– 0° 60, 124, 154
– +10° 12, 84, 174
– +20° 14, 24, 48, 108
– +30° 50, 86, 98, 110
– +40° 16, 20, 22, 42, 128
– +50° 42, 94, 138
– +60° 66, 76, 78, 132, 156
– +70° 10, 82
– +90° 40, 68, 96, 118, 140
– +100° 28, 52, 164, 180
– +110° 46, 184
– +130° 44
– +140° 18, 122
– +150° 30, 74, 126, 168
– +160° 116
– +170° 56, 152
– –20° 62, 102, 158
– –30° 54
T-Wellen, –40° 70
– –60° 38, 92, 114
– –70° 144
– –80° 32, 34, 90, 170
– –100° 130, 150, 178
– –120° 80, 162
– –130° 112
– –160° 136, 146
– flach 5, 14, 28, 38, 48, 52, 60, 62, 74, 76, 98, 102, 104, 106, 114, 154
– gleichschenklig negativ s. T-Wellen, terminal negativ
– hoch und spitz 12, 16, 152
– – – Differentialdiagnose 16
– positiv in V_1 152
– präterminal negativ 5, 18, 22, 30, 32, 40, 44, 50, 62, 66, 68, 70, 84, 86, 88, 90, 94, 96, 100, 116, 118, 122, 130, 138, 140, 142, 144, 150, 158
– in ST-Hebung einbezogen 24, 64, 94, 128
– mit ST-Verschmelzung 58, 64
– von P-Welle überlagert 88
– terminal negativ 5, 34, 46, 54, 56, 70, 92, 112, 118, 126, 136, 146, 152
– vegetative 6, 12, 16
– zu flach s. T-Welle, Achse nicht bestimmbar

U

Übelkeit 34, 54, 82
Überleitung X:1 20
– 2:1 88
– 4:1 40
Überleitungsstörung 20, 26, 40, 42, 58, 78, 90, 82, 88, 108, 110, 118, 124, 138, 146, 150, 156, 158
Überleitungsverhältnis, wechselndes 196
Überleitungszeit, AV-Knoten-Rhythmus 108
– verkürzte 32, 42, 108, 124, 146, 156
Überstimulierung, intraatriale 88
Uhrzeigersinn 4
Ulcus cruris 146
– ventriculi 98

Unterkiefer, Schmerzen 64
Unterseitenwandinfarkt s. Herzinfarkt, inferolateraler
Unterwandinfarkt s. Herzinfarkt, inferiorer
Urämie 110
Ureterstein 124
U-Wellen 26, 38, 176, 198

V
V_4 S V_6, groß 190
Varizen 80
Vegetative Dystonie 6, 12, 16
Vektor 1
– terminaler linksgerichtet 182
Ventrikelseptum, Erregung 18, 44, 122
Ventrikelstimulierung 186
Ventrikelvektor 10
Veränderungen, spiegelbildliche 58
Verbrennung 156
Verschlußkrankheit, arterielle 84, 102, 194
Verstärkung 1
Verwirrtheitszustand 68
Voltageminderung 128, 144
Vorderwandinfarkt 24, 56, 68, 74, 78, 92, 94, 102, 104, 114, 140, 196, 198; s. auch Herzinfarkt
– apikaler 26, 56, 68, 74, 178
– – Rechtsschenkelblock 160
– apikal-lateraler 102
– – Linksschenkelblock 168
– apikal-supraapikaler 172
– Differentialdiagnose 200
Vorderwandinfarkt, frischer, ausgedehnter 24
– supraapikaler 78, 104, 148, 202
– supraapikaler, Rechtsschenkelblock 182
– – Stadium I, Differentialdiagnose 209
Vorderwandlateralbereich 7
Vorhofaktionen, regelmäßige 196
Vorhofachse, überdreht linkstypisch 206
Vorhoferregung, retrograde 28, 32, 50, 108, 124, 146, 162
Vorhofextrasystole 18
Vorhofflattern 40, 196
Vorhofflatterwellen 196
Vorhofflimmern 74, 104, 116, 126, 158
Vorhofflimmern, AV-Block III 158
– Chinidin 40
– feines 176
– regelmäßige Kammerkomplexe 158
– Rhythmisierungstherapie 74, 88
Vorhofpotentiale 188
Vorhofrhythmus 108, 124, 146
– Differentialdiagnose 124, 146
– unterer 32
Vorhofstimulierung 186
Vorhoftachykardie 66, 88, 160
– paroxysmale 66
– Überstimulierung 88
Vorhofvektor 10
VVI-Schrittmacher 120

W
Wandernder Schrittmacher 194
Wechselstromstörungen 64
Wenckebach-Periodik 82; s. auch AV-Block II
Wilson-Block 84
Winkel α 3
WPW, PQ-Zeit 108
WPW-Syndrom 42, 156
– intermittierendes 216

Z
Zahnarzt 64
Zeitwerte, Ausmessen 1
Zirkel 88, 104, 142
Zitterartefakte 190

Angaben zur Person:

Geschl. _____/_____ Jahre _____ kg _____ cm

Kreatinin: _____mg/dl Hypertonie: ☐ ja ☐ nein ☐ labile

Kalium: _____mmol/l aktueller RR: _____mmHg

Herzwirksame Medikamente: _____

Anamnese, Befunde:

Auswertung:

Zeiten: P:_____ PQ:_____ QRS:_____ QT:_____sec Frequenz_____/min

Achsen: P:_____° QRS:_____° T:_____°

Hypertrophie-Indizes: Lewis:_____ mV Sokolow:_____ mV

Q-Zacken in BWA: ☐ Kein R-Zuwachs von V____ bis V____

R-Zuwachs in BWA: ☐ regelmäßig ☐ langsam ☐ schnell ☐ abrupt in V____ ☐ R-Reduktion von V____ bis V____

☐ R-Verlust von V____ bis V____

R/S-Umschlagzone: zwischen V____ und V____ bei V____ ☐ bis V_6 nicht erreicht

S-Zacken in BWA: bis V____: ☐ klein ☐ mittel ☐ groß Voltage: _____

Formveränderungen: P: _____

QRS: _____

ST: _____

T: _____

Beurteilung:

☐ regelmäßig ☐ unregelmäßig ☐ normfrequent

☐ Sinusrhythmus ☐ absolute Arrhythmie ☐ ☐ bradykard ☐ tachykard

Extrasystolie: _____

Intraatriale Leitungsstörungen: _____

Überleitungsstörungen: _____

Lagetyp: _____

Intraventrikuläre Leitungsstörung: _____

Infarkt: _____

Hypertrophiezeichen: _____

Erregungsrückbildungsstörungen: _____

weitere Diagnosen: _____

_____

Hauptdiagnosen: _____

_____

Protokoll zum Belastungs-EKG

Geschlecht: _____ Jahre: _____
(Ruhe-EKG Nr.)

Ausgangsbefund (im Liegen, vor Belastung) s. EKG Nr.

Rhythmus: _____ _____ /min. ES: _____

Erbs.: _____

AV-Überleitung: _____ Intraventr. Ausbr.: _____

Infarkt: _____ RR: _____ mm Hg

Min.	Watt	Frequenz	RR	Erbs.	ES	Beschwerden
0.						
1.						
2.						
3.						
sof. n. Belastung						
1.' n. Belastung						
2.' n. Belastung						
3.' n. Belastung						

85% MHF = _____ Aktionen/min.

Beurteilung

_____ % der MHF wurden erreicht. 90% MHF = _____ Aktionen/min.

KHK betreffend:

Belastungsversuch: ☐ pathologisch ☐ physiologisch ☐

Belastungs-EKG: ☐ pathologisch ☐ physiologisch ☐

Herzrhythmusstörungen: _____

Blutdruckverhalten: _____

Freqenzverhalten: _____

Belastbarkeit: _____

Hauptdiagnosen

Angaben zur Person:

Geschl. _____/_____ Jahre _____ kg _____ cm

Kreatinin: _____mg/dl Hypertonie: ☐ ja ☐ nein ☐ labile

Kalium: _____mmol/l aktueller RR: _____mmHg

Herzwirksame Medikamente: _____

Anamnese, Befunde:

Auswertung:

Zeiten: P:_____ PQ:_____ QRS:_____ QT:_____sec Frequenz_____/min

Achsen: P:_____° QRS:_____° T:_____°

Hypertrophie-Indizes: Lewis:_____ mV Sokolow:_____ mV

Q-Zacken in BWA: ☐ Kein R-Zuwachs von V____ bis V____

R-Zuwachs in BWA: ☐ regelmäßig ☐ langsam ☐ schnell ☐ abrupt in V____ ☐ R-Reduktion von V____ bis V____

☐ R-Verlust von V____ bis V____

R/S-Umschlagzone: zwischen V____ und V____ bei V____ ☐ bis V_6 nicht erreicht

S-Zacken in BWA: bis V____: ☐ klein ☐ mittel ☐ groß Voltage: _____

Formveränderungen: P: _____

QRS: _____

ST: _____

T: _____

Beurteilung:

☐ regelmäßig ☐ unregelmäßig ☐ normfrequent

☐ Sinusrhythmus ☐ absolute Arrhythmie ☐ ☐ bradykard ☐ tachykard

Extrasystolie: _____

Intraatriale Leitungsstörungen: _____

Überleitungsstörungen: _____

Lagetyp: _____

Intraventrikuläre Leitungsstörung: _____

Infarkt: _____

Hypertrophiezeichen: _____

Erregungsrückbildungsstörungen: _____

weitere Diagnosen: _____

_____

Hauptdiagnosen: _____

_____

Protokoll zum Belastungs-EKG

Geschlecht: _____ Jahre: _____
(Ruhe-EKG Nr.)

Ausgangsbefund (im Liegen, vor Belastung) s. EKG Nr.

Rhythmus: _____ _____ /min. ES: _____

Erbs.: _____

AV-Überleitung: _____ Intraventr. Ausbr.: _____

Infarkt: _____ RR: _____ mm Hg

Min.	Watt	Frequenz	RR	Erbs.	ES	Beschwerden
0.						
1.						
2.						
3.						
sof. n. Belastung						
1.' n. Belastung						
2.' n. Belastung						
3.' n. Belastung						

85% MHF = _____ Aktionen/min.

Beurteilung

_____ % der MHF wurden erreicht. 90% MHF = _____ Aktionen/min.

KHK betreffend:

Belastungsversuch: ☐ pathologisch ☐ physiologisch ☐

Belastungs-EKG: ☐ pathologisch ☐ physiologisch ☐

Herzrhythmusstörungen: _____

Blutdruckverhalten: _____

Freqenzverhalten: _____

Belastbarkeit: _____

Hauptdiagnosen

Angaben zur Person:

Geschl. _____/_____ Jahre _____ kg _____ cm

Kreatinin: _____mg/dl Hypertonie: ☐ ja ☐ nein ☐ labile

Kalium: _____mmol/l aktueller RR: _____mmHg

Herzwirksame Medikamente: _____

Anamnese, Befunde:

Auswertung:

Zeiten: P:_____ PQ:_____ QRS:_____ QT:_____sec Frequenz_____/min

Achsen: P:_____° QRS:_____° T:_____°

Hypertrophie-Indizes: Lewis:_____ mV Sokolow:_____ mV

Q-Zacken in BWA: ☐ Kein R-Zuwachs von V____ bis V____

R-Zuwachs in BWA: ☐ regelmäßig ☐ langsam ☐ schnell ☐ abrupt in V____ ☐ R-Reduktion von V____ bis V____

☐ R-Verlust von V____ bis V____

R/S-Umschlagzone: zwischen V____ und V____ bei V____ ☐ bis V_6 nicht erreicht

S-Zacken in BWA: bis V____: ☐ klein ☐ mittel ☐ groß Voltage: _____

Formveränderungen: P: _____

QRS: _____

ST: _____

T: _____

Beurteilung:

☐ regelmäßig ☐ unregelmäßig ☐ normfrequent

☐ Sinusrhythmus ☐ absolute Arrhythmie ☐ ☐ bradykard ☐ tachykard

Extrasystolie: _____

Intraatriale Leitungsstörungen: _____

Überleitungsstörungen: _____

Lagetyp: _____

Intraventrikuläre Leitungsstörung: _____

Infarkt: _____

Hypertrophiezeichen: _____

Erregungsrückbildungsstörungen: _____

weitere Diagnosen: _____

_____

Hauptdiagnosen: _____

_____

Protokoll zum Belastungs-EKG

Geschlecht: _____ Jahre: _____
(Ruhe-EKG Nr.)

Ausgangsbefund (im Liegen, vor Belastung) s. EKG Nr.

Rhythmus: _____ _____ /min. ES: _____

Erbs.: _____

AV-Überleitung: _____ Intraventr. Ausbr.: _____

Infarkt: _____ RR: _____ mm Hg

Min.	Watt	Frequenz	RR	Erbs.	ES	Beschwerden
0.						
1.						
2.						
3.						
sof. n. Belastung						
1.' n. Belastung						
2.' n. Belastung						
3.' n. Belastung						

85% MHF = _____ Aktionen/min.

Beurteilung

_____ % der MHF wurden erreicht. 90% MHF = _____ Aktionen/min.

KHK betreffend:

Belastungsversuch: ☐ pathologisch ☐ physiologisch ☐

Belastungs-EKG: ☐ pathologisch ☐ physiologisch ☐

Herzrhythmusstörungen: _____

Blutdruckverhalten: _____

Freqenzverhalten: _____

Belastbarkeit: _____

Hauptdiagnosen

EKG-Auswertung mit dem beiliegenden EKG-Lineal

1. Bestimmung der Herzfrequenz:
Die Vorlaufgeschwindigkeit (Schreibgeschwindigkeit mit 50 bzw. 25 mm/sec) ist zu beachten. Der oben links bzw. unten links abgebildete Pfeil wird an der Spitze einer R-Zacke angelegt und die Herzfrequenz an der dritten nachfolgenden R-Zacke abgelesen (die R-Zacke am Pfeil wird nicht mitgezählt).

2. Ausmessen der Zeiten:
Hierfür wird zumeist die Ableitung II bzw. die Ableitung, auf die sich sowohl der P- als auch der QRS-Summationsvektor am breitesten projiziert, gewählt. Das Ausmessen geschieht mit der Meßlatte in der Mitte der linken Linealhälfte (0–1,2 bzw. 0–1,8 sec).

2a P-Welle (Vorhoferregung):
Anlegen der senkrechten 0-Linie an dem Beginn der P-Welle (erste Abweichung von der isoelektrischen Linie in allen Ableitungen der Frontalebene (Extremitätenableitungen), Ablesen der Zeit am Ende der P-Welle (letzte Abweichung von der isoelektrischen Linie in allen Ableitungen der Frontalebene).

2b PQ-Zeit (Erregungsüberleitung):
Zu messen vom Beginn der P-Welle bis zum Beginn des QRS-Komplexes (erste Abweichung von der isoelektrischen Linie durch die Kammererregung: auch hier wieder synoptisch alle Ableitungen der Frontalebene betrachten und feststellen, wo die erste Abweichung von der isoelektrischen Linie zu sehen ist).

2c QRS-Dauer (Kammererregung):
Zu messen vom Beginn des QRS-Komplexes (vgl. 2b) bis zum Ende des QRS-Komplexes: Wiedererreichen der isoelektrischen Linie.

2d QT-Zeit:
Erregungsausbreitung, vollständige Kammererregung und Erregungsrückbildung. Diese Zeit ist zu messen vom Beginn des QRS-Komplexes (vgl. 2b) bis zum Ende der T-Welle.

3. Bestimmen der Hypertrophie-Indizes:
Nach dem Ausmessen der Zeiten werden die Hypertrophie-Indizes bestimmt (Sokolow- und Lewis-Index), die Grenzwerte sind links auf dem Lineal angegeben. Voltagewerte können mit Hilfe der 0–5-raV-Skala am linken Linealrand ermittelt werden.

4. Achsen: P, QRS und T:
Die Ermittlung der genannten Achsen ist in der Einleitung ausführlich beschrieben, zur Erleichterung ist auf dem EKG-Lineal der Cabrera-Kreis abgebildet.

